R

Chir
78 oa

Dieffenbach

<36632862060018

<36632862060018

Bayer. Staatsbibliothek

Ueber

die Durchschneidung

der

SEHNEN UND MUSKELN.

Von

J. F. Dieffenbach.

Mit 20 lithographirten Tafeln.

BERLIN, 1841.

Verlag von Albert Förstner.

Ueber

die Durchsaeuerung

der

SAUREN UND MUSKELN.

BIBLIOTHECA
REGIA
MONACENSIS.

BERLIN, 1844.

Verlag von Albert Förstner.

Vorrede.

Die Schrift, welche ich hier dem ärztlichen Publikum übergebe, ist beinah in der Ausarbeitung veraltet. Schon vor anderthalb Jahren war der Druck der ersten Capitel über die Heilung des schiefen Halses und über die Klumpfüfse beendet, doch verhinderten mich damals überhäufte Berufsgeschäfte, die Arbeit fortzusetzen. Seit jener Zeit ist nun das Material, wozu mein längerer Aufenthalt in Wien vieles mit beigetragen hat, so angewachsen, dafs die Zahl der von mir operirten Schiefhälse sich auf 120, die der Klumpfüfse auf 350 und die der Schielenden auf nahe an 700 beläuft. Dieser Reichthum an Stoff nöthigt mich daher, manche Beobachtungen auszulassen und meine Schrift in zwei Theile zu theilen, von denen dieser erste die grofsen subcutanen Operationen enthält, der zweite sich nur mit Heilung des Schielens auf operativem Wege beschäftigen wird.

Ich habe bis jetzt nur ein Paar kleine Artikel über diesen Gegenstand in CASPER's Wochenschrift geliefert, welche einiges Interesse erregt haben. Ich bemühte mich gleich anfangs, den geistvollen Ideen und Erfindungen STROMEYER's im Gebiete der subcutanen Orthopädie durch eifriges Handanlegen allgemeine Ausbreitung zu verschaffen, und dies ist mir vollkommen gelungen. Ich habe den Gegenstand nur von der rein

praktischen Seite darzustellen gesucht, und alles, was man an gelehrten Forschungen wohl vermissen möchte, absichtlich bei Seite gelegt, da sich so viele andere Schriftsteller damit beschäftigt haben. Die vielen Krankengeschichte habe ich eben der praktischen Tendenz wegen nicht für überflüsssig, sondern im Gegentheil für nützlich gehalten. Wenn ich dagegen so wenig die Beobachtungen der Chirurgen, welche nach STROMEYER und mir die Tenotomie kultivirten, anführte, so geschah dies nicht etwa aus Geringschätzung, sondern weil ich meine Schrift nur als Beiträge zu einem vollständigen künftigen Werke betrachte, welches der geistvolle STROMEYER, als Einziger und Erstberechtigter der Welt liefern mufs.

Es hat sich leider auf dem Schlachtfelde der subcutanen Orthopädie eine voreilige leichtfüfsige Avantgarde gezeigt, welche die Ehre des vortheilhaften Augenblicks zu erfreibeutern sucht; bald greift sie STROMEYER und mich mit direkten, auch indirekten Prioritäts- oder Verbesserungs-Schüssen an; dann vergifst sie uns wieder oder sucht uns aneinander zu hetzen; sie erscheint auf jedem Terrain und thut sich bald in medizinischen, bald in politischen Blättern auf. Wie wenig diese Kriegsleute sich um den Gründer der subcutanen Orthopädie gekümmert haben, beweist am besten, dafs fast alle STROMEYER (wie STROH) schreiben; sie haben also nicht einmal den Titel seines schönen Buches angesehen, welcher heifst: „LOUIS STROMEYER's Beiträge zur operativen Orthopädie". Hannover, 1838.

Inhalt.

Seite

I. Ueber die Heilung des *Caput obstipum* von Verkürzung des *M. sterno-cleido-mastoïdeus* mittelst Durchscheidung des Muskels unter der Haut 17

II. Ueber die Heilung des Klumpfufses, des *Pes equinus*, des *Pes varus* und des *Talipes valgus* mittelst Durchschneidung der verkürzten Sehne unter der Haut 74

Ueber den Klumpfufs im Allgemeinen 74
Ueber die Häufigkeit des Klumpfufses 80
Heilung in Bezug auf Form und Geschlecht 81
Anlage zum Klumpfufs 82
Von den Eigenthümlichkeiten der Klumpfüfse 84
Von der orthopädischen Behandlung der Klumpfüfse ohne Sehnendurchschneidung 87
Geschichtlicher Rückblick auf die Operation des Klumpfufses 93
Von der Durchschneidung der Achillessehne und anderer Sehnen am Fufse 98
Ueber den Ort der Durchschneidung der Achillessehne . . . 100
Ueber die Durchschneidung anderer Sehnen am Fufse . . . 101
Ueber Blutungen nach durchschnittener Sehne beim Klumpfufs 102
Von der Entzündung und Eiterung 103
Von anderen Zufällen, welche mit der Nachbehandlung verbunden sind 105
Anschwellung der Theile 107
Von der Wiederholung der Sehnendurchschneidung beim Pferde- und Klumpfufs 108
Von der orthopädischen Nachbehandlung nach der Sehnendurchschneidung an den Füfsen 109
Von den zweckmäfsigsten Klumpfufsmaschinen 111

III. Ueber die Heilung des *Pes equinus* (Pferdefufs, Spitzfufs) mittelst Durchschneidung der Achillessehne unter der Haut 113

Verschiedene Arten und Grade des *Pes equinus* 114
Von dem Gange bei Pferdefüfsen 118
Verhältnisse des Vorkommens der verschiedenen Grade des *Pes equinus* 119
Fälle von *Pes equinus* des I. Grades 121
Fälle von *Pes equinus* des II. Grades 124

Seite

Fälle von *Pes equinus* des III. Grades 130
Fälle von *Pes equinus* des IV. Grades 134
Fälle von *Pes equinus* des V. Grades 150

IV. Ueber die Heilung des *Pes varus* (Klumpfufs) mittelst Durchschneidung der Achillessehne unter der Haut 154
Verschiedene Grade des Klumpfufses 154
Vom Gange bei Klumpfüfsen 156
Fälle von *Pes varus* des I. Grades 157
Fälle von *Pes varus* des II. Grades 160
Fälle von *Pes varus* des III. Grades 169
Fälle von *Pes varus* des IV. Grades 183
Fälle von *Pes varus* des V. Grades 199

V. Ueber die Heilung des *Pes valgus* (Plattfufs) mittelst Durchschneidung der Extensoren unter der Haut . . . 227
Von den Eigenthümlichkeiten des Plattfufses 227
Von den Gelegenheitsursachen des Plattfufses 228
Von der Behandlung des Plattfufses ohne Operation 229
Verschiedene Grade des Plattfufses 230
Pes valgus I. Grad 231
Pes valgus II. Grad 232
Pes valgus III. Grad 233
Pes valgus IV. Grad 238
Pes valgus V. Grad 241

VI. Ueber die Heilung der Ankilosen und Contracturen des Kniegelenkes mittelst Durchschneidung der verkürzten Flexoren unter der Haut 245

VII. Ueber die Heilung der falschen Ankilosen und Contracturen des Hüftgelenkes mittelst Durchschneidung der verkürzten Muskeln unter der Haut 281

VIII. Ueber die Heilung der Ankilosen und Contracturen des Ellnbogengelenkes mittelst Durchschneidung der verkürzten Sehnen unter der Haut 288

IX. Ueber die Heilung der Hand, der Finger und der Zehen etc. 294

X. Ueber die Wiedervereinigung etc. 297

XI. Ueber die Heilung der Contracturen der Finger etc. 303

XII. Verkrümmungen der Zehen 309

XIII. Ueber die Heilung von Verkrümmungen mittelst Durchschneidung der Rückenmuskeln unter der Haut 312

Einleitung.

Die Durchschneidung verkürzter Sehnen und Muskeln unter der Haut bei angebornen oder durch Krankheit entstandenen Contracturen, ist eine der gröfsten Bereicherungen der neueren Chirurgie. So wie noch vor Kurzem das Interesse aller Aerzte auf die neu entdeckte Zerstückelung des Blasensteins gerichtet war, eine Kunst, welche durch die vereinten Kräfte einiger ausgezeichneten Männer schnell die höchste Vollkommenheit erlangte, so ist es in diesem Augenblick die subcutane Orthopädie, welche die Lithotritie ein wenig in den Hintergrund drängt. Positive Aehnlichkeit haben beide Operationen nicht mit einander, wohl aber eine relative: umgekehrte Aehnlichkeit; der blutige Steinschnitt ist durch die Lithotritie in eine unblutige Operation, und die unblutige Orthopädie durch die Tenotomie in eine blutige Operation verwandelt worden.

Wir stehen noch am Anfange der subcutanen Orthopädie; dessenungeachtet ist schon so viel durch sie geleistet, dafs die Chirurgie oft in einem halben Jahrhundert weniger bereichert worden ist, als durch die Tenotomie und Myotomie innerhalb der letzten 5 Jahre. Den ganzen Charakter der Chirurgie sehen wir

durch sie umgewandelt werden, Amputationen und Exarticulationen auf seltene Ausnahmen reducirt und das früher zum Verlust verurtheilte Glied durch die Durchschneidung seiner contrahirten Sehnen und Geraderichtung in ein brauchbares verwandelt werden.

Es beschränkt sich die subcutane Orthopädie nicht auf die engen Grenzen eines Organs oder eines Gliedes, vielmehr bewegt sie sich in dem weiten Gebiete der Muskeln und Sehnen. Manche widernatürliche Formveränderungen, theils angeborene, theils erworbene, welche früher durchaus unheilbar waren, heilt sie vollkommen; manche Gebrechen, deren Hebung eine jahrelange schmerzhafte Behandlung erforderte, heilt sie in eben so vielen Wochen, höchstens in eben so vielen Monaten. Durch sie verschwinden die gräfslichsten krampfhaften Verzerrungen des Gesichts, die widerwärtige falsche Stellung und spastische Verdrehung der Augen, die Schiefheit des Kopfes und Halses. Veraltete Luxationen der äufseren Extremitäten werden durch sie zu wieder einzurenkenden, verkrümmte steife Arme und Beine, welche als schwere Bürde umhergeschleppt wurden, werden in brauchbare Glieder verwandelt, Körper, welche durch Contracturen aller Gelenke der unteren Gliedmafsen zur Erde herabgezogen waren, so dafs die Unglücklichen gleich Reptilien umherkrochen, erheben sich wieder vom Boden und schreiten als Menschen umher; und Füfse, welche bald Stelzen, bald Hippopotamusfüfsen glichen, sehen wir durch sie zu Terpsichorens Dienst geschickt werden. Ja was die ein Viertel-Jahrhundert fortgesetzte mühsame orthopädische Behandlung nicht vermochte, erringt bisweilen noch die subcutane Orthopädie, und noch mehr; ein halbes Jahrhundert lang aus ihrer Lage gewichene Knochen und Sehnen bringt sie wieder in normale Stellung. Sie heilt noch den Greis von sechzig Jahren, welcher als Knabe nicht geheilt werden konnte.

Stromeyer gebührt die Ehre und das Verdienst, der Schöpfer und Gründer der subcutanen Orthopädie zu sein. Alle Chirurgen ernten von den Früchten, deren Saamen er gesäet, und mit geschäftiger Hand mähen die Schnitter. Wer getraut sich nicht, eine Sehne zu durchschneiden? Es blutet ja nicht! wenigstens sieht man kein Blut, das dämonische Blut schreckt hier nicht. Es schafft die subcutane Orthopädie eine neue Klasse von Wundärzten, welche zwischen den chirurgischen Aerzten und den allein innere Krankheiten behandelnden Aerzten in der Mitte stehen und sich auf diesen Zweig der Heilkunde beschränken. Hier findet sich wieder eine Art von Aehnlichkeit mit der Lithotritie; es giebt in Frankreich Blasensteinzerstückler, welche keine blutige chirurgische Operationen ausüben.

So grofs die verdiente Anerkennung Stromeyer's auch ist, so fehlt es nicht an Aerzten, welche sich das gröfsere Verdienst ja fast die ganze Erfindung der subcutanen Orthopädie aneignen möchten. Guerin gewinnt dadurch gewifs nicht einmal in den Augen seiner Landsleute, in Deutschland wenigstens hat er durch Stromeyer's Verkleinerung sehr an Achtung und Glaubwürdigkeit verloren. Bouvier's Leistungen gebührt dagegen allgemeine Anerkennung.

Was früher im Gebiete der Sehnen- und Muskeldurchschneidung geleistet wurde, war sehr unbedeutend. Hie und da versuchte ein Wundarzt einen schiefen Hals oder einen Pferdefufs auf operativem Wege zu heilen, indem er nach dem Verlaufe des verkürzten Muskels einen grofsen Hautschnitt machte und diesen oder die Sehne hervorzog und dann die Trennung vornahm. Dies Verfahren war aber wenig geeignet, sich einen allgemeinen Eingang zu verschaffen, vielmehr schreckte es durch die traurigen Folgen, welche sich öfter darnach einstellten, die Chirurgen von der Nachahmung ab; heftige Entzündung, Eiter-

versenkungen, Exfoliationen und Nekrose der der Luft ausgesetzten Sehnen, Absterben der Haut waren die häufigen Folgen dieser damals noch nicht zur Reife gediehenen Operationsmethode. Auch in den minder ungünstigen Fällen blieb die orthopädische Nachbehandlung vernachlässigt, da man die Operation in der falschen Idee unternommen hatte, um der Maschinenbehandlung überhoben zu sein. Die später von DUPUYTREN beim schiefen Halse zuerst ausgeübte subcutane Durchschneidung des verkürzten Kopfnickens machte die erste Ausnahme von der Sehnen- und Muskeldurchschneidung mit Trennung der Haut. Dieselbe stand indessen ganz isolirt da, fand wenige Nachfolger und wurde weder von ihrem Erfinder, noch von anderen Wundärzten auf andere angeborene oder erworbene Contracturen übertragen; man betrachtete sogar die Durchschneidung der Sehnen an den Füfsen als ein waglíches Unternehmen, als eine Verirrung der Chirurgie der unlängst verflossenen Zeit.

So stand es um diese Angelegenheit, als STROMEYER zuerst die Achillessehne beim Klump- und Pferdefufs unter der Haut durchschnitt und eine rationelle orthopädische Nachbehandlung einleitete. Dies Verdienst der Wiedereinverleibung der Sehnendurchschneidung in die Chirurgie war meines Erachtens grösser als die Entdeckung des Sehnenschnittes selber, denn es ist leichter, eine neue Entdeckung zu machen, als etwas Bekanntes, welches als unbrauchbar angesehen worden, in seinem wahren Werthe zu erfassen und der Wissenschaft neu und geläutert zurückzugeben.

Ungeachtet STROMEYER die Sehnendurchschneidung beim Klumpfufs öfter mit Erfolg ausgeübt und die Resultate seiner glücklichen Heilungen in Zeitschriften bekannt gemacht hatte, so verstrichen noch Jahre, ehe dieselben gerechte Anerkennung und Nachahmung fanden. Aeltere und berühmte Wundärzte

hätten diese neue Heilmethode leicht heben, ihrer in klinischen Vorträgen gedenken, sie prüfen und selbst ausführen können. Dennoch blieben diese entweder ungläubig und fuhren fort, verkrüppelte Füfse erfolglos mit Maschinen zu behandeln, ja selbst in einzelnen Fällen die Amputation anzuwenden, wie ich dies in Paris noch vor wenig Jahren sah; denn man glaubte, ein Stelzfufs diene dem Kranken besser zum Gehen, als ein Klumpfufs. Manche Wundärzte wurden von tenotomischen Operationen durch die alte Erfahrung abgeschreckt, dafs zufällige Zerreifsungen oder Durchschneidungen von Sehnen öfter eine Unbrauchbarkeit des Theiles herbeiführe; doch auch diese Besorgnifs war übertrieben, da gewifs viele Chirurgen getrennte Sehnen wieder zusammenwachsen und das Glied wieder vollkommen brauchbar werden sahen. Konnten sie auch diese Beobachtungen an verwundeten gesunden Gliedern nicht in Abrede stellen, so meinten sie doch, dafs wenigstens ein verkrüppeltes oder gar difform auf die Welt gekommenes noch weniger als ein normales Glied die Durchschneidung der contrahirten Sehnen ertrage, ohne nicht vollends unbrauchbar zu werden.

Andere Zweifler gab es, welche die Sehnendurchschneidung für höchst gefährlich hielten und sie deshalb verbannt wissen wollten; sie hingen fest an dem alten Glauben, dafs die Verwundung einer Sehne Nervenzufälle mancher Art, ja selbst den Kinnbackenkrampf herbeiführen müsse, weil es Beobachtungen giebt, wo man nach der Durchschneidung von Sehnen dergleichen Zufälle eintreten sah. Andere wollten wieder die Verletzung von Nerven bei der Durchschneidung der Sehnen unter der Haut für unvermeidlich halten und daraus jene muthmafslichen Gefahren ableiten. Die gröfste Zahl von Aerzten und Wundärzten fürchtete sich aber besonders deshalb vor diesen Operationen, weil sie besorgte, dafs die durchschnittenen Seh-

nen nicht wieder zusammenwachsen möchten, sie wollten nur vom Einschneiden hören und die Kerbe dann ausdehnen, so, meinten sie, laufe der Patient wenigstens nicht Gefahr, durch die Operation eine Verschlimmerung seines Zustandes zu erfahren.

Die Durchschneidung vieler tausend verkürzten Sehnen und die glänzenden Erfolge darnach haben die Welt anders belehrt. Ja es hat sich die Sehnen- und Muskeldurchschneidung, besondie des Schielens, mit der Schnelligkeit einer politischen Nachricht über den Erdball verbreitet, und was wenigstens die Operation des Klumpfufses anlangt, so haben viele meiner Zuhörer und jungen Freunde sie in alle Welt getragen, und nicht blofs in europäische Länder, sondern in andere Welttheile. Briefe vom Missisippi und Oronoko, aus Egypten und der Türkei melden mir die günstigen Resultate, welche von jenen daselbst erlangt wurden.

Ohne Uebertreibung darf man sagen, dafs die Sehnen- und Muskeldurchschneidung die erniedrigendste Seite der Chirurgie gehoben habe, denn was kann Grausameres gedacht werden als die Amputation, z. B. wegen Verkrümmung des Knies, und was kann segensreicher sein als die Verwandlung dieser gekrümmten lästigen Extremität in ein brauchbares Glied.

Sehen wir nun auf der einen Seite durch die subcutane Orthopädie, eine Benennung, welche dem Wesen und den Leistungen dieses neuen Zweiges der Heilkunde am besten entspricht, ein Name, welchen sie ihrem Begründer, Stromeyer*),

*) Beiträge zur subcutanen Orthopädie oder Erfahrungen über die subcutane Durchschneidung verkürzter Muskeln und Sehnen von Dr. Louis Stromeyer mit 8 lithogr. Tafeln. Hannover in der Helwing'schen Hofbuchhandlung 1838.

verdankt, oder durch die Tenotomie und Myotomie, wie v. Ammon*) diese Operationen nennt, nicht blofs Verzerrungen gehoben und die Wohlgestalt der Form bewirkt, sondern auch die Funktionen unbrauchbarer Gliedmafsen hergestellt, lebensgefährliche Operationen in unbedeutende, fast blutlose Eingriffe in den Organismus verwandelt werden, so entbinden wir dadurch auf der anderen Seite die unblutige Orthopädie von vieler undankbarer und häufig ganz vergeblicher Mühwaltung. Wer wollte aber auf der anderen Seite so einseitig und so ungerecht sein und das verkennen und verkleinern, was eine mit Einsicht geübte Orthopädie, wenn sie zugleich alle constitutionellen Verhältnisse gehörig berücksichtigt, bei manchen Verkrümmungen des Rückgrats geleistet hat und zu leisten vermag? — wer wollte in Abrede stellen, dafs viele schiefe Hälse, tausende von Klumpfüfsen, viele Contracturen anderer Art an den oberen und unteren Extremitäten durch zweckmäfsige orthopädische Maschinen und gymnastische Uebungen geheilt worden wären? Wie viele Jahre gehörten aber dazu! wie viele Mühe und wie viele und theure Maschinen waren dazu erforderlich! — Wie manches Kind wurde nicht durch mehrjährigen Aufenthalt in einer orthopädischen Anstalt, und sei es auch in der vortrefflichsten, Behufs der Heilung eines schiefen Halses, eines Klumpfufses oder einer anderen Contractur dem elterlichen Hause entzogen, und aller angewendeten Mühe und Sorgfalt ungeachtet doch nicht geheilt, höchstens nur etwas gebessert! — Die Behandlung der Verkrümmung der Wirbelsäule wird vor der Hand noch mehren-

---

*) De Physiologia Tenotomiae experimentis illustrata. Commentatio chirurgica, qua ordini medicorum gratioso Academiae Georgiae Augusta Salemnia hujus universitatis Litterarum saecularia prima Die XVII. Septemb. MDCCCXXXVII. agenda gratulatur Fridericus Augustus ab Ammon Dr. etc. Accedit Tabula lithographica. Dresdae libraria aulica Waltheria.

theils der Sorge der unblutigen Orthopädie überlassen bleiben, es müfste denn Guerin's ausgedehnte Durchschneidung der Rückenmuskeln allgemeineren Anklang finden als sie bis jetzt gefunden hat.

Bei weitem ungünstigere Resultate geben die orthopädischen Behandlungen, welche aufserhalb der Anstalten in Familien unternommen werden. Hier, wo die gehörige Aufmerksamkeit oder die Kenntnifs des richtigen Gebrauches des Apparats fehlt, ist der Erfolg oft entweder gering, oft bleibt er ganz aus. Ungemein treffend sagt Stromeyer in seiner Schrift S. V.: „Die Orthopädie befindet sich den in ihr Gebiet fallenden Operationen gegenüber ungefähr in der Lage, in welcher sich die Steinzertrümmerung befinden würde, wenn sie eher als der Steinschnitt erfunden wäre; beide Methoden müssen neben einander kultivirt werden, und erst, wenn beide zu einem gleichen Grade von Vollkommenheit gebracht worden, kann ihr Verhältnifs zu einander festgestellt werden. — An den glänzenden Resultaten der operativen Behandlung veralteter Fufscontracturen wird sich die Orthopädie hoffentlich wieder von der Niederlage erholen, welche sie in der Behandlung veralteter Skoliosen erlitten hat.“

Es ist eine bekannte Erfahrung, dafs Verkrümmungen der Glieder, welche in Folge von Gelenkentzündung, Caries und Eiterung entstanden sind, oft ohne alle orthopädische Behandlung heilen. Das mächtigste Hülfsmittel ist hier die Zeit. Narben werden wieder weich, das verhärtete, unter der Haut liegende Zellgewebe wird wieder dehnbar und nachgiebig; es löst sich wieder vom fibrösen Apparat, mit dem es zusammengekittet war wenn feuchte Wärme, ölige Einreibungen, Seifenbäder, Manipulationen und Dehnungen das Bestreben der wiederherzustellenden Integrität des Theils unterstützen. Alle Spirituosa,

als geistige Waschungen, aromatische Salben, in dem Wahn vermeintlicher Stärkung angewendet, unterhalten und vermehren die Rigidität der nur durch gröfsere Starrheit unbrauchbar gewordenen Theile.

Diese Grundsätze habe ich seit Jahren befolgt. Ganz anders verhält es sich, wie schon Stromeyer bemerkt, bei Skoliosen. Da diese auf Paralysen beruhen, so können hier nur reizende Einreibungen mit Nutzen angewendet werden. Es ist nur scheinbar sinnreich, die contrahirte Seite mit Fett und die ausgebogene mit Spiritus einzureiben. Die reizenden Mittel werden nämlich nach dem Gesetze des Reflexes eben so gut die contrahirten Muskeln reizen, wenn sie auch nicht gerade in die Haut über diesen Muskeln eingerieben werden.

Die Besorgnifs ist ungegründet, dafs die Widersacher der operativen Orthopädie das in gröfster Geschwindigkeit aufgeführte Gebäude wieder umstofsen werden. Was neu ist erwirbt sich Freunde und Feinde, das Neue erschüttert die alten Interessen. Hier wird das Neue bald als verderbliche Neuerung, bald als werthlose Spielerei betrachtet. Welche Angriffe hat die Steinzerstückelung nicht erfahren müssen? Hat man sie nicht auch als eine thörichte Neuerung betrachtet, und giebt es nicht noch jetzt Chirurgen, welche sie dafür halten? Es gab hier einen alten Arzt in Berlin, welcher, ungeachtet er die Cholera in aller Heftigkeit gesehen hatte, doch nicht daran glauben wollte, dafs sie je hier gewesen sei. Er ist in seinem Unglauben gestorben!

Eine irrige Ansicht wäre es, die Tenotomie für eine Operation zu nehmen, welche alle Verkrümmungen und Contracturen so ohne Weiteres hebt, wie der Bruchschnitt den eingeklemmten Bruch; wenn man glauben wollte, ein hoher Grad von

Klumpfuſs werde allein durch die Durchschneidung der Achillessehne geheilt. Es ist nicht die Durchschneidung der contrahirten Sehne, welche die Verkrümmung des Gliedes hebt, sondern das Glied wird durch die Durchschneidung der Sehne nur für die leichte orthopädische Behandlung empfänglich gemacht. Bei manchen Contracturen ist dagegen auch die Sehnendurchschneidung die Hauptsache, die orthopädische Nachbehandlung ganz Nebensache, z. B. beim *caput opstipum* bei dem die Wirbelsäule noch nicht aus der Lage gewichen ist, oder bei dem einfachen *pes equinus*.

Die orthopädischen Operationen geben die glänzendsten Resultate, wenn durch die widernatürliche Contraction einzelner Muskelparthieen andere von ursprünglicher normaler Kräftigkeit überwältigt worden sind. Minder günstig ist das Resultat aber dann, wenn durch Lähmung einzelner Muskeln die gesunden dergestalt das Uebergewicht erhalten haben, daſs sie sich permanent contrahiren. Hier ist die Durchschneidung der Sehnen der letztern oft nur im Stande, eine Verbesserung des Zustandes herbeizuführen, oft wird jedoch der lähmungsartige Zustand der Muskeln dadurch wieder gehoben, daſs sie durch das aufgehobene Uebergewicht der contrahirten und durchschnittenen Muskeln in Thätigkeit gesetzt werden. Bei dieser Form von Contracturen ist bloſse mechanische Orthopädie nicht allein völlig unwirksam, sondern sie verschlimmert den lähmungsartigen Zustand noch mehr, und das schwache Glied wird vollkommen unbrauchbar. Eben so wenig Hülfe leistet die mechanische Behandlung bei den spasmodischen Contracturen, worauf besonders Stromeyer aufmerksam macht. Nur die Durchschneidung der contrahirten Sehnen und die dadurch herbeigeführte Bildung einer geringen Zwischensubstanz hebt hier den habituellen

Krampf, so wie bei permanenten Contracturen durch Verlängerung der Sehne die normale Gestalt des Theiles bewirkt wird.

Delpech stellte zuerst den Grundsatz auf, dafs man die Erzeugung einer reichlichen Zwischensubstanz zwischen den getrennten Sehnen nicht durch frühzeitige Ausdehnung stören müsse. Doch beruht diese Ansicht offenbar auf der falschen Voraussetzung, dafs die Verlängerung des verkürzten Muskels allein durch Narbensubstanz geschehe, doch ist diese Narbensubstanz dazu zu gering. Sehr treffend bemerkt Stromeyer, dafs beim hohen Grade von *pes equinus* oder *caput obstipum*, den Muskeln oft mehrere Zolle an ihrer Länge fehlen, (ich habe sie beim *pes equinus* wohl eine Hand breit zu kurz gesehen) und dafs nach der durch die Durchschneidung bewirkten Heilung die Narbensubstanz nur wenige Linien breit sei. Die Verlängerung der so stark verkürzten Muskeln mufs daher auf Kosten ihres lebendigen Retractionsvermögens geschehen sein. Der Schnitt wirkt daher nicht blofs mechanisch, sondern auch dynamisch auf den Muskel, indem dadurch seine Wirkung temporär coupirt, und das widernatürlich gesteigerte Contractionsvermögen in ihm vernichtet wird. Stromeyer rechtfertigt diese Ansicht durch die Erfahrung, dafs nach zufälliger Trennung der Achillessehne, welche sich nur durch eine breite Linie Zwischensubstanz wieder vereinigte, dennoch gestörte Brauchbarkeit des Theiles eintrat, weil der Tonus der Wadenmuskeln gesunken war. Die von Boyer bei der spasmodischen Striktur des *anus* unternommene Durchschneidung des *sphincter ani*, liefert einen glänzenden Beweis der Richtigkeit der hier angegebenen Ansichten Stromeyer's, denn nach dieser Operation bemerkt man später gar keine Zwischensubstanz, durch welche der After weiter geworden wäre, sondern höchstens eine feine Linie.

Bei der Durchschneidung einer gröfseren Sehne, besonders der Achillessehne unter der Haut, wird die Sehnenscheide, wie man erwarten sollte, nicht mit durchschnitten, sondern sie weicht vermöge ihrer Laxität und Weite dem Messer aus. Strempel theilte mir mündlich mit, dafs er nach der Durchschneidung der Achillessehne bei Leichen und der darauf angestellten Untersuchung immer nur eine oder zwei einander gegenüber liegende kleine Oeffnungen in der Sehnenscheide, niemals aber eine vollständige Trennung derselben gefunden habe. Dies habe ich bestätigt gefunden. Bei Lebenden wird sich dieser Theil wahrscheinlich ganz eben so verhalten. Für die Heilung der Sehne ist dieses Ungetrenntbleiben der Sehnenscheide gewifs von dem gröfsten Nutzen, weil dadurch eine sich weit ausbreitende Ergiefsung des Blutes in das benachbarte Zellgewebe verhindert wird. Die sich bald nach erfolgter Heilung wieder einstellende Mobilität der Sehne unter der Haut beweist ebenfalls, dafs die Scheide an ihrer äufseren Oberfläche in Folge einer Durchschneidung keine festere Verbindung eingegangen sei.

Mit der Durchschneidung der Sehnen und Muskeln, welche sammt der Haut eine compactere Masse bilden, wie z. B. in der Fufssohle, ist eine vollständige Trennung der Sehnenscheiden unvermeidlich, hier breitet sich daher die Blutergiefsung weiter unter der Haut aus, es entsteht öfter Eiterung und in der Regel auch in der ersten Zeit eine Verdichtung des Zellgewebes in einer gröfseren Ausbreitung als dort, wo die Sehne von lockerem Zellgewebe umgeben ist.

Eine stärkere Blutergiefsung nach einer subcutanen Sehnendurchschneidung ist als ein Hemmnifs der Verwachsung zu betrachten. Das Blut ist hier als fremder Körper im Wege

und muſs wieder resorbirt werden. Bei torpiden leukophlegmatischen Subjekten wird es leicht zersetzt und giebt zur Entstehung eines Abscesses Gelegenheit.

Die Durchschneidung einer Sehne, in der Regel von einem geringen Schmerz begleitet, scheint besonders nur von der Verwundung der Haut und der in der Nähe der Sehne verlaufenden Nervenzweige herzurühren; die Durchschneidung der Sehne fühlen die Patienten mehr als etwas Unangenehmes als Schmerzhaftes; das knirschende Geräusch im Augenblick der Durchschneidung wird besonders als widerlich empfunden. Manche beschrieben die Empfindung, wenn z. B. die Achillessehne durchschnitten wurde, als wenn ein elektrischer Schlag durch die Extremität hinführe, Andere geben diese Empfindung so an, als wenn mit einem Stück Holz ein Schlag auf die Wade geschehen wäre. Schmerzhafter als die gedachten Durchschneidungen waren die Trennung der Muskeln des Beckens und die Operationen beim contrahirten Kniegelenk, aber bei weitem am schmerzhaftesten schilderten die Patienten die Operationen in der Fufssohle.

Die Heilung der Operationswunde erfolgt in der Regel binnen einigen Tagen. Sehr selten tritt Eiterung ein, und wo dies der Fall war, erstreckte sie sich in der Regel nicht über den Ort, an welchem die Operation unternommen war, eine kleine Dilatation führte baldige Heilung ohne bedeutende Verzögerung der Kur herbei. Der Druck der Maschine auf den äufsern Rand beim Klumpfufs veranlafst bisweilen lästige Geschwüre, welche die Heilung lange verzögern. Nervenzufälle kamen mir niemals vor.

Die wichtigsten Aufschlüsse über Art und Weise, wie die Natur Sehnenwunden heilt, erhalten wir durch die interessanten

physiologischen Versuche von v. Ammon und Prinz. Unmittelbar nachdem eine Sehne durchgeschnitten worden, weichen die Enden auseinander. Das obere Ende zieht sich stärker zurück als das untere. Der Zwischenraum zwischen den Enden füllt sich mit Blut an. Dies gerinnt dann und verbindet sich innigst mit der ganzen innern Wundfläche und besonders mit den Sehnenenden; diese erscheinen so zusammengezogen, als wären sie mit einem Faden unterbunden. Bald darauf stellt sich Exsudation einer mehr weifsen als gelben plastischen Lymphe, besonders an den Sehnenenden, aber auch in der das Coagulum umgebenden Wundfläche ein. In dem Coagulum fängt schon der plastische Bildungsprocefs an, sich zu entwickeln. In der ausgeschwitzten lymphatischen Flüssigkeit zeigen sich durch das Organisirtwerden des Coagulums weifsliche pyramidalische und fadenförmige Bildungen, welche die ersten Andeutungen der neuen Sehnensubstanz sind. Diese laufen von den beiden Enden der durchschnittenen Sehne zu einander, ohne dafs man die Grenze deutlich entdecken könnte. Ist auf diese Weise die Vereinigung zu Stande gekommen, so vermehrt sich die elastische Masse täglich durch Verdichtung der breiigen Theile, und bald erscheint die lymphatische halb durchsichtige Masse in wahres Sehnenparenchym verwandelt. Dies ist noch nicht wirkliche Sehnenmasse, vom normalen Sehnengewebe unterscheidet sich diese Substanz nicht gerade dadurch, dafs sie nicht diese Gleichmäfsigkeit und Glätte der Sehnenfasern besitzt, sondern dadurch, dafs die neue Sehnenmasse anfangs blutreicher und dichter ist als die Sehne, dann auch dadurch, dafs sie später eine blaue Farbe behält. Der neu gebildete Theil verrichtet übrigens alle Funktionen wie die Sehne, mit Ausnahme der geringeren Beweglichkeit. Diese ist theils Folge gröfserer Unnachgiebigkeit,

theils der derberen Beschaffenheit der neuen Masse und endlich des innigen Zusammenhanges mit den benachbarten Theilen. Der ganze Prozefs der Neubildung der Sehnenmasse ist ungefähr binnen vierzehn Tagen vollendet.

Ueber die Vernarbung der durchschnittenen Augenmuskeln habe ich Folgendes bemerkt. Wenn ich Kaninchen einen oder mehrere Augenmuskeln durchschnitten hatte, so fand ich einige Wochen nach der Operation den zarten Muskel durch eine äusserst zarte Narbenmasse, welche in den ersten Wochen nach der Operation röther, später aber bleicher als Muskelsubstanz war, vereinigt. Durch sie hing die Conjunctiva eng mit dem Bulbus zusammen und konnte hier nicht durch eine Pincette aufgehoben werden. Löste ich den Augenmuskel vor der Durchschneidung eine Strecke vom Bulbus, so war die Narbe breiter, fast so breit als die Entfernung der Muskelenden betragen hatte.

Bei Menschen bemerkte ich bei der wiederholten Operation des Schielens, wenn ein Recidiv stattgefunden hatte, Folgendes: Die Conjunctiva bildete, je nachdem der Schnitt gröfser oder kleiner gemacht war, bald einen leicht gefalteten Streifen im innern Augenwinkel, bald eine Furche. Sie war hier leicht geröthet und konnte weder mit dem Häkchen, noch mit der Pincette in die Höhe gehoben werden. Beim behutsamen Einschneiden zeigte sie sich einige Wochen nach der Operation durch verdichtetes blutreiches Zellgewebe mit dem Augapfel und besonders mit dem durchschnittenen Muskel oder der vom Bulbus abgetrennten Sehne verwachsen; hier fand sich eine röthliche blutreiche Narbensubstanz, welche den vorderen Theil des Muskels mit dem Augapfel, dem benachbarten Zellgewebe und der Conjunctiva innig verband, und dadurch die Bewegungen

des Auges in jeder Richtung etwas erschwerte. Wurde die Operation beim Recidiv des Schielens in einer späteren Zeit wiederholt, so hatte die Conjunctiva schon wieder an Durchsichtigkeit und Nachgiebigkeit gewonnen, die den Muskel an den Bulbus anheftende Narbenmasse war bleicher und dehnbarer geworden, und die Mobilität des Auges hatte schon wieder zugenommen.

I.

Ueber die Heilung des *Caput obstipum* oder des schiefen Halses von Verkürzung des *Musculus sterno-cleido-mastoïdeus*, mittelst Durchschneidung des Muskels unter der Haut.

Die Durchschneidung des *Musculus sterno-cleido-mastoideus* unter der Haut, ist ein schnelles und sichres Heilmittel beim schiefen Halse, wenn dieser Folge Verkürzung des einen Kopfnickers ist. Die früheren glücklichen Erfolge, welche ich nach dieser subcutanen Durchschneidung beobachtete, theilte ich in Rust's Handbuch der Chirurg., 1830, *Art. caput obstipum*, so wie die neueren in der Med. Zeitung des Vereins für Heilkunde in Preufsen 1838 No. 27. mit. Ohne Zweifel ist der unsterbliche Dupuytren der Erste gewesen, welcher den verkürzten Kopfnicker unter der Haut durchschnitt, wenigstens nennt ihn v. Ammon in seiner vortrefflichen Parallele der deutschen und französischen Chirurgie, Leipzig 1822. 8. p. 374. den Erfinder dieser Operationsmethode. Dafür hatte auch ich Dupuytren gehalten. Stromeyer aber mufste das, was v. Ammon in seinem Werke über die gedachte Operation berichtet, entgangen sein, indem er mich in seinen Beiträgen zur subcutanen Orthopädie den Erfinder dieser Durchschneidung des Muskels unter der Haut nennt. Die Stelle welche Stromeyer als Belag anführt, dafs Dupuytren das Sharp'sche Verfahren befolgt und

den Muskel nach einem vorhergemachten Hautschnitt auf einer Hohlsonde getrennt, findet sich in der Biographie medicale Tom. III. Auch Herr Fleury welcher nach Stromeyer im Mai des vorigen Jahres der Akademie der Wissenschaften in Paris einen Fall von Durchschneidung des Kopfnickers beim schiefen Halse mittheilt, erwähnte mit gröfster Bestimmtheit, dafs Dupuytren das von Boyer beschriebene (Sharp'sche) Verfahren angewendet habe. Sehr gern verzichte ich aber auf die Ehre dieser aufserordentlichen Erfindung, welche ich mir niemals zuzueignen dachte, und bin ich ganz unschuldig daran, wenn mir dieselbe von Stromeyer in bester Ueberzeugung beigelegt wurde.

Während die Methode der Durchschneidung des Kopfnickers unter der Haut beim *Caput obstipum*, in Deutschland noch wenig Eingang gefunden hat, haben in neuster Zeit die französischen Aerzte, die Herren Guerin, Bouvier, Duval u. A., ihr den Vorzug vor andern Operationsmethoden gegeben, und sie öfter mit Erfolg ausgeübt. Mir ist das Glück zu Theil geworden, eine nicht unbeträchtliche Anzahl von schnellen und glücklichen Heilungen des schiefen Halses durch diese Operationsmethode hier mittheilen zu können, da die Aufmerksamkeit der Aerzte und des übrigen Publikums durch die glänzenden Erfolge der Stromeyer'schen Operationsmethode des Klumpfufses und anderer ähnlichen Verbildungen, besonders in neuster Zeit, auf diesen Gegenstand hingelenkt worden ist.

Ich werde mich hier vorzugsweise auf diejenige Form von *Caput obstipum* beschränken, wo das Uebel in einer wirklichen Verkürzung des einen *Sterno-cleido-mastoïdeus* besteht. Aufserdem kann aber die Schiefheit eine Folge von Krankheiten der Knochen, der Bänder, des Zellgewebes oder der Haut, endlich gar reines Nervenleiden sein. Liegt der Grund in den Knochen, so ist es bald Knochenentzündung, oder eine Abweichung der Halswirbelbeine in Folge der Leiden anderer Theile, bald Lähmung der Muskeln der einen Seite des Halses und überwiegende Contraction der andern, besonders des Kopfnickers. Grofse Abscesse, welche lange bestanden, verkürzen die eine Seite des Halses durch regenerirtes starres Zellgewebe oft dergestalt, dafs der Kopf schief zu stehen kommt, ja öfter bildet sich bei kleinen Kindern nach einem Geschwür am Halse, durch die Gewohnheit den Kopf auf die eine Seite hinüberzuhalten, eine *Obstipitas muscularis* aus. Meistens wird der

Kopf, wie natürlich, nach der leidenden Seite gerichtet, in seltenen Fällen nach der entgegengesetzten. Narben der Haut, besonders nach Verbrennungen einer gröfseren Fläche, sind mit einer Verkürzung der Haut, welche dadurch zugleich alle Elasticität verliert, verbunden. Nach tiefer eindringenden Verbrennungen entstehen wirkliche Verwachsungen der Wange, des Halses und der Schulter untereinander. Dafs bei den meisten der hier nur oberflächlich berührten Formen von *Caput obstipum* andere Operationsmethoden als die Durchschneidung des *Musculus sterno-cleido-mastoïdeus* nöthig sind, brauche ich kaum anzugeben. Bei wirklichen Verwachsungen ist alles Trennen, Einschneiden, Durchschneiden, fruchtlos, es führt nur zu neuen noch rigideren Verbindungen, und nur durch plastische Operationen, sind diese verschiedenartigen Mifsbildungen zu heben. Bandartige Narbenstränge lassen sich durch Einschneiden oder Einkerben bis zu einem gewissen Grade verlängern, wo aber grofse Flächen miteinander verwachsen sind und wo durch die Trennung grofse Wunden entstehen, kann ein Recidiv durch Einheilen gesunder Haut in den Winkel zwischen den getrennten Theilen erreicht werden. (S. meinen Art. *Chirurg. curtor.* in Rust's Handbuch d. Chirurgie.) Hautnarben, welche Folge von Verwundungen des Halses, z. B. nach dem Versuch sich den Hals abzuschneiden, entstanden waren, veranlafsten, so viel ich beobachtete, nie eine Schiefheit des Halses, selbst dann nicht, wenn der *sterno-cleido-mastoïdeus* der einen Seite mit durchgeschnitten war; nur wenn profuse Eiterung, Nekrose des Zellgewebes und Verlust der Haut eintrat, stand der Kopf in der ersten Zeit nach der Heilung etwas schief. Eben so wenig geschah dies nach grofsen Operationen, wo ich grofse fibröse oder andere Geschwülste aus der Tiefe entfernt hatte, und selbst in einem Falle nicht, wo ich den Hals an der rechten Seite der Luftröhre und zugleich hinten neben der Wirbelsäule seiner ganzen Länge und Dicke nach spaltete, um einen degenerirten dicken Sack einer grofsen, schon früher mehrmals geöffneten Geschwulst zu exstirpiren. Immer blieb der Kopf gerade, wenn auch die Wunden durch Eiterung heilten.

Häufig dagegen beobachtete ich einen geringeren Grad von *Obstipitas capitis* nach grofsen Drüsenabscessen an der einen Seite des Halses, wobei die Haut stellenweise zerstört wurde und mit verdichtetem Zellgewebe in der Tiefe zusammennarbte; vielleicht aber hatte hier die Gewöhnung des Kopfes nach der

leidenden Seite hin, mit Antheil an der Schiefheit. In allen diesen Fällen, besonders wenn sie nicht in der frühesten Kindheit vorkamen, gelang mir die Hebung des Uebels durch ölige Einreibungen, laue Bäder, warme Umschläge, gelinde anhaltende Extension und durch das Tragen einer halben Halsbinde von Pappe, welche in ein Halstuch eingelegt wurde, und den Kranken nöthigte, den Kopf immer auf die entgegengesetzte Seite hinüber zu biegen.

Mehrmals beobachtete ich das *Caput obstipum* von fibrösen Geschwülsten in der Rachenhöhle, welche entweder von der *Basis cranii externa*, den Halswirbelbeinen oder der Highmarshöhle ausgingen, einen grofsen Umfang erreichten, das *Velum* hervordrängten, und durch ihre stärkere Entwickelung an der einen Seite des Kopfes, demselben die Richtung auf die entgegengesetzte Seite gaben. Mehrentheils aber wurde durch solche Geschwülste dem Hinterhaupte eine Stellung nach abwärts, und dem Kinne nach oben gegeben. Die Exstirpation dieser Geschwülste, welche nur nach vorangegangener Spaltung des Gaumens möglich war, hob die Schiefheit, und die bisweilen unmittelbar nach beendigter Exstirpation der Tumoren angelegte Gaumennath wurde von einem günstigen Erfolge begleitet.

Die Entzündung der Wirbelbeine (*Spondilarthrocace*), oder der Basis des Hinterhauptbeines, erzeugt sehr häufig das *Caput obstipum*. Wird dadurch eine seitliche Verkrümmung (*Scoliosis*) erzeugt, so neigt sich der Kopf auf die der Ausbiegung entgegengesetzte Seite, wobei er zugleich etwas um seine Achse gedreht ist, so, dafs das Kinn bald nach derselben, bald nach der entgegengesetzten Seite gerichtet ist. Wird die Halswirbelsäule nach vorn verkrümmt (*Lordosis*), so steht der Kopf hinten über und das Kinn in die Höhe; findet endlich eine Ausbiegung der Halswirbelsäule nach hinten statt, so bekommt der Nacken einen Buckel (*Kyphosis*, *Gibbus*) und das Kinn senkt sich auf die Brust. Das lange Bestehen dieser, bald mit Ankilose, oft auch mit Caries und Tod endenden Krankheiten, mit oder ohne vorangegangene Lähmung, hat häufig eine Verkürzung des einen Kopfnickers, oder beider, oder auch eine Verlängerung derselben durch das lange widernatürliche Hintenübergebogensein des Kopfes zur Folge. Ich habe alle diese Formen, die gewöhnlichen sogar in grofser Anzahl, gesehen, behandelt und auch viele geheilt, natürlich nicht durch Streckmaschinen, son-

dern durch innere Mittel, verschieden nach der zum Grunde liegenden Krankheit; meistens waren es skrophulöse oder rheumatische Krankheiten, selten Syphilis. Mitunter waren auch Verletzungen Ursachen der Entzündung der Halswirbel, z. B. das unvernünftige Hochheben der Kinder an dem Kopfe, das freie Schwebenlassen bei Verkrümmungen des Rückgrats in einer Halsschwinge und Streckbetten. Aufser den gewöhnlichen Mitteln waren innerlich besonders das *Decoctum Zittmanni* und die Thrankur, äufserlich Blutegel, Schröpfköpfe, Vesikatorien welche lange in Eiterung erhalten wurden, Moxen und endlich das Glüheisen, welches hier mehr leistete als bei andern Gelenkkrankheiten (nach Rust's Angabe in dessen vortrefflicher Arthrokakologie). Mechanische Ausdehnungen sind bei den Krankheiten der Halswirbel höchst nachtheilig und ich habe öfter Kranke gesehen, bei denen ein geringer Grad von Schiefheit des Halses durch das Streckbette höchst gefährlich gemacht worden war und die schleunige Anwendung einer streng örtlichen antiphlogistischen Behandlung begehrte. Bei mehreren zarten Individuen, welche wegen leichter Skoliosis mit dem Streckbette behandelt worden waren, entstand *Caput obstipum* durch widernatürliche Ausdehnung der Halswirbelsäule. Die Mechanik findet nur dann Anwendung bei Schiefheit des Halses von Verkrümmung der Halswirbelsäule, wenn keine Spur von Entzündung der Knochen, der Knorpel oder der Sehnen vorhanden ist. Sie ist auch dann in ihrem ganzen Umfange anzuwenden, wenn eine vieljährige Contractur des *Sterno-cleido-mastoïdeus* etc. eine Verkrümmung der Halswirbelsäule zur Folge gehabt hat, und diese noch nach der Durchschneidung des *Sterno-cleido-mastoïdeus* zurückgeblieben ist.

Ich habe diese Formen von *Caput obstipum* hier nur oberflächlich berührt, gedenke aber die Resultate meiner Beobachtungen vieler Fälle später gelegentlich mitzutheilen. In dieser Schrift beabsichtige ich nur, mich auf das *Caput obstipum*, welches von einer Contractur des einen Kopfnickers herrührt, zu beschränken.

Der schiefe Hals, welcher seinen Grund in einer Verkürzung des einen *M. sterno-cleido-mastoïdeus* hat, ist entweder wirklich angeboren, oder er ist durch die Geburt entstanden, oder er hat sich später entwickelt. Am häufigsten ist derselbe wohl schon früh im Mutterleibe vorhanden, und weit seltener Folge einer schweren Geburt. Wenn ich unter einigen

vierzig an *Caput obstipum* Operirten nur ein Viertheil der Zahl mit Verkürzung des linken *Sterno - cleido - mastoïdeus* sah, so möchte dies wohl für meine Meinung sprechen; denn die schwere Geburt mit der Zange oder durch die Wendung würde eben so oft einen nachtheiligen Einflufs auf den linken als auch auf den rechten Kopfnicker haben. Stromeyer sagt in seinem vortrefflichen Werke, dafs die Lage des Kindes im Uterus einigen Einflufs auf die Entstehung des schiefen Halses haben könne, aber sie sei gewifs nicht die alleinige Ursache davon; wohl aber könnten Krämpfe des Kindes ihre Richtung dadurch auf den Kopfnicker nehmen, wenn eine Seite des Halses durch die Seitenlage erschlafft sei. Stromeyer ist der erste, welcher die interessante Beobachtung machte, dafs eine angeborne Verkürzung eines Kopfnickers mit einer unregelmäfsigen Kindeslage zusammentrifft, so dafs eine Steifsgeburt eintrat, oder die Wendung nöthig wurde.

Wenn bei einem wenig geneigten Becken der Kopf mehrere Monate vor der gewöhnlichen Zeit in das Becken hinabtritt und sich als *Caput ponderosum* feststellt, so bleibt er während dieser ganzen Zeit in derselben seitlichen Stellung. Da nun der Erfahrung gemäfs unter hundert Kopflagen siebenzig Mal die erste Kopflage vorkommt, so mag hierin der Grund liegen, weshalb die angeborne *Obstipitas colli* viel häufiger auf der rechten als auf der linken Seite vorkommt. Diese Mittheilung verdanke ich Herrn Busch, welcher einem Vortrage von mir über den schiefen Hals in der Hufeland'schen medizinischen Gesellschaft beiwohnte.

In seltneren Fällen ist die Schiefheit des Kopfes Folge des schweren Geburtsaktes; entweder weil die Zange gewaltsam mit Zerrung angewendet wurde, oder weil des Kindes Kopf nach gemachter Wendung gewaltsam herausgefördert wurde. Ich glaube, dafs die direkte gewaltsame Einwirkung auf den Muskel die Schiefheit zur Folge habe und dafs es nicht die gezerrten Halswirbel sind, welche sich entzünden und einen Reflex auf die Halsmuskeln erzeugen. Die Entzündung der Halswirbel, in Folge schwerer Geburt ohne Mitleidenschaft des *Sterno-cleido-mastoïdeus*, habe ich mehrmals beobachtet. Stromeyer sah einen höchst interessanten Fall, wo bei einer rasch und glücklich von einem geschickten Geburtshelfer beendeten Zangengeburt, der linke Kopfnicker abgerissen war. Der Muskel heilte gerade in der Art zusammen, wie nach der Durchschneidung unter der

Haut, wo man einige Tage später eine entzündliche Geschwulst zu fühlen pflegt. Sollten diejenigen Fälle, wo ich bei neugebornen Kindern an verschiedenen Stellen in einem Kopfnicker eine härtliche Entzündungsgeschwulst fand, wo immer eine schwere Geburt vorangegangen war, nicht auch Zerreifsungen des Muskels gewesen sein und die Geschwulst von den conglutinirten Enden veranlafst worden sein? Die Sache hätte dann frappante Aehnlichkeit mit so eben conglutinirten Brüchen der *Clavicula;* den Bruch übersehen die Eltern, den *Callus* aber nicht, mit dem sie zum Arzte gehen, um ihn zu fragen, was das sei, ob etwa eine Drüse? Dergleichen Entzündungsgeschwülste im *Sterno-cleido-mastoïdeus* neugeborner Kinder hatte ich bis zum Jahre 1830 erst drei gesehen und ihrer in meinem Artikel über *Caput obstipum* in Rust's Handbuch d. Chir., 1830, erwähnt; auch Stromeyer citirt diese Fälle. Seitdem habe ich gewifs wieder zehn bis zwölf ganz ähnliche Fälle beobachtet, und dieselben mehrmals meinen Zuhörern als etwas Neues, meiner Meinung nach noch nicht Beobachtetes, vorgestellt. Ich hielt die kleine circumscripte härtliche Entzündungsgeschwulst im Muskel für eine Folge der übergrofsen Ausdehnung bei der Geburt; Stromeyer hat mich aber auf die Vermuthung gebracht, dafs der Muskel in allen diesen Fällen zerrissen worden. Würde nicht eine Zerrung und übergrofse Ausdehnung eines Muskels eher eine entzündliche ausgebreitete Geschwulst des ganzen Muskels zur Folge gehabt haben, als sich auf eine kleine Stelle zu beschränken? Solche entzündliche Anschwellungen eines ganzen Muskels nach einer schweren Geburt habe ich aber auch gesehen. Ein Fall, welchen ich erst in diesen Tagen beobachtete, ist aber der frappanteste. Es kam eine Frau mit einem achttägigen Kinde zu mir, welches durch die Wendung mühsam ans Licht gefördert war. Der Kopf des Kindes war zuletzt so schwer und gewaltsam hervorgezogen worden, dafs man glaubte, das Kind werde es nicht überleben. Der rechte *Musculus sterno-cleido-mastoïdeus* war von der Dicke eines Daumen angeschwollen, so dafs er wie ein Strang über den magern Hals des Kindchens hervorragte, die Hautfarbe war unverändert, der Muskel fühlte sich sehr hart an und das Kind schrie bei der leisesten Berührung. Der Kopf des Kindes war, wie in allen ähnlichen Fällen von Entzündung des ganzen Muskels, nicht nach derselben Seite hinübergezogen, sondern durch den vermöge der entzündlichen Anschwellung zugleich verlängerten

Muskel, auf die linke Seite hinübergedrängt. Einreibungen, Blutegel, Umschläge von Bleiwasser hoben das Uebel; hier war der Muskel wohl nicht zerrissen, sondern durch Zerrung des Rumpfes seiner ganzen Länge nach entzündet.

Der schiefe Hals, er mag nun wirklich angeboren oder bei der Geburt durch Zerreifsung entstanden sein, hat, sich selbst überlassen, bedeutende Difformitäten zur Folge. Die dauernde Anspannung des einen Kopfnickers zieht allmälig die Gesichtshälfte der Seite herab, so dafs beide gegeneinander verschoben erscheinen. Bis zum dritten, vierten oder fünften Jahre, wo auch die Schiefheit des Kopfes noch nicht sehr bedeutend zu sein pflegt, ist die Ungleichheit der Gesichtshälften noch nicht sehr auffallend, sie wird erst bei genauerer Betrachtung des Antlitzes von vorn bemerkbar. Allmälig nimmt dies Herabsteigen der Gesichtshälfte immer mehr zu, wogegen die entgegengesetzte Seite sich wirklich mehr in die Höhe begiebt. Man sollte glauben, dies Letzte sei unmöglich und nur scheinbar weil die gesunde Seite durch die schiefe Stellung des Kopfes mehr nach oben gerichtet steht, doch zieht wirklich der verkürzte eine Muskel seine benachbarte Gesichtshälfte herab und die andere in die Höhe, indem der behaarte Theil des Kopfes und die gesunde Gesichtshälfte jenem Zuge des verkürzten Kopfnickers nachfolgen. Jemandem, welcher schwer von Begriffen wäre, könnte man die Sache auf folgende Weise recht handgreiflich versinnlichen: alte Frauen tragen gewöhnlich glatte Nachtkappen mit einem Backenstück, welche unter dem Kinn mit Bändern zusammengebunden werden. Zieht man an dem Bande des linken Backenstückes, so wird dieses sammt der Kappe dem Zuge folgen und die entgegengesetzte Seite in die Höhe gehen. Bei den höheren Graden von *Obstipitas* wo der Kopf der Schulter stark genähert ist, die ich indessen nur bei Erwachsenen angetroffen habe, differiren die Gesichtshälften oft $\frac{1}{2}$ bis beinahe einen Zoll. Schläfen und Stirnhaut, Augenlider, Nasenflügel, Wange und Mundwinkel sind um so viel herabgezogen, der ganze Mund bildet dann eine schräge Spalte wie bei der Scholle. Aber es sind nicht die Weichtheile allein, welche schief stehen, sondern auch die Gesichtsknochen derselben Seite werden allmälig in derselben Richtung verrückt und verzogen, die Orbita mit dem Augapfel der Oberkiefer sind schief, selbst das knöcherne Nasengerüste bekommt eine so schiefe Stellung nach der herabgezogenen Seite hin, als wäre die Nase an ihrer Basis

abgebrochen gewesen und wieder schief angeheilt. Das Spiel der Gesichtsmuskeln vermehrt das Widerwärtige des fratzenhaften Ansehens; während die Mienen auf der einen Seite immer nach unten verlaufen, nehmen sie auf der entgegengesetzten die Richtung nach oben.

Der Kopf wird durch den verkürzten Kopfnicker im einfachsten Fall, wie bei kleinen Kindern, blofs etwas auf die Seite gezogen, dann dreht er sich gewöhnlich an seiner Basis so, dafs das Gesicht mit erhobenem Kinn nach der andern Seite sieht, selten nach derselben, die Wirbelsäule wird nach der entgegengesetzten Seite ausgebogen, und tiefer herab wieder nach der andern Seite. Diese doppelte Verbiegung der *Columna vertebralis* ist die nothwendige Folge eines höheren Grades von *Caput obstipum*. Sie ist von dem Kranken unwillkührlich dadurch herbeigeführt, dafs er sich bemühte, den Körper mit dem Kopfe im Gleichgewicht zu erhalten; geschähe dies nicht, so würde die Last des Kopfes ein stetes Fallen auf die leidende Seite zur Folge haben. Umgekehrt giebt *Scoliosis* dem Kopfe bisweilen eine schiefe Stellung.

Mit der Hebung der Verkürzung des Muskels vermindert sich zuerst die Schiefheit des Gesichts, die Züge egalisiren sich wieder, und bei den geringeren Graden sieht man schon unmittelbar nach der Operation eine kleine Verbesserung, und nach wenigen Wochen ein gänzliches Aufhören der Ungleichheit beider Gesichtshälften. Bei allen schweren Fällen, welche bei Erwachsenen vorkommen, geht die Verbesserung nur sehr langsam vor sich; doch ist sie schon nach einigen Monaten in den Weichgebilden unverkennbar, und die gerade Stellung des Kopfes trägt noch besonders viel dazu bei, die Ungleichheit geringer scheinen zu lassen. Um die Schiefheit der Gesichtsknochen zu vermindern, sind aber Jahre erforderlich.

Auffallend rasch geht in vielen Fällen, wie ich beobachtete, das Geradewerden der verbogenen und verkrümmten Wirbelsäule von Statten. Der gerade stehende Kopf nöthigt die Wirbelsäule wieder zu einer andern Balançe und sie wird gezwungen, ihre Schiefheit aufzugeben. Es versteht sich, dafs diese Selbstorthopädie ihre Grenzen habe, und dafs es hier ganz besonders nach der Durchschneidung des *Sterno-cleido-mastoïdeus*, wie Stromeyer sagt, einer geschickten Nachbehandlung durch einen Streckapparat bedürfe, um alle die Vortheile von der Operation zu ziehen, welche überall zu erreichen sind, weil

nur in horizontaler Lage sich die Halsmuskeln so extendiren lassen, um den Kopf nach der kranken Seite hinrotiren zu können, wodurch der Kopfnicker die nöthige Länge erhält. Diese unbedingte Anwendung des Streckbettes ist mir in den meisten Fällen deshalb unmöglich gewesen, weil man aufser orthopädischen Anstalten nicht immer über Streckbetten disponiren kann, besonders bei Armen, und die Wohlhabenden in der Regel ihr Kind lieber mit einem schiefen Halse behalten, als ein Streckbette anschaffen möchten. Ich habe das Streckbette nach der Operation nur bei Erwachsenen angewendet, welche schon eins besafsen, besonders aber die Glisson'sche Schwinge. Bei den leichteren Fällen habe ich zur Nachkur eine halb hohe Halsbinde von Pappe, welche in ein Halstuch eingelegt wurde, tragen lassen. Dadurch wurde die herabgezogene Seite, welche noch bisweilen aus Gewohnheit dieselbe Stellung behielt, auf eine so unangenehme Weise genirt, dafs die Kranken den Kopf stark auf die andere Seite hinüberneigten.

Die Durchschneidung der Achillessehne beim Klumpfufs macht das Glied erst empfänglich für die Orthopädie, beim schiefen Halse ist dies aber bei weitem nicht so allgemein, und nur in den höchsten Graden des Uebels der Fall. Bekanntlich haben alle Wundärzte leichte und mittlere Grade von Klumpfüfsen ohne Maschinen geheilt, eben so haben wir auch schiefe Hälse durch orthopädische Apparate gehoben. Ich will hier nun nicht daran erinnern, dafs nach dieser unblutigen orthopädischen Behandlung häufig Recidive vorgekommen sind, aber eine Bemerkung, welche ich nach der orthopädischen Verlängerung des *Sterno-cleido-mastoïdeus* gemacht habe, mufs ich hier besonders hervorheben, nämlich: dafs dadurch nicht die Schiefheit des Gesichtes gehoben wird, welche wir dagegen nach der vorangegangenen Durchschneidung des Muskels allmälig verschwinden sehen. Das Spiel der Gesichtsmuskeln wird nach der Durchschneidung des Kopfnickers immer viel freier, nach der unblutigen Ausdehnung behält es etwas Gebundenes. Es ist bekannt, dafs der ohne Operation allein durch orthopädische Behandlung geheilte Klumpfufs selten einen Rückfall macht, da der durch die Schwere des Körpers belastete Fufs, wenn er ein Mal die Richtung gegen den Boden bekommen hat, erst durch das Gehen ausgebildet und gegen die Rückkehr des Uebels gesichert wird. Beim schiefen Halse ist dies aber nicht der Fall, der durch blofse Ausdehnung verlängerte Muskel verkürzt sich

später leicht wieder, wie dies bei mehreren meiner Patienten der Fall war, welche sich früher schon geheilt glaubten. Aber ich habe einen direkten Nachtheil der blofsen orthopädischen Behandlung des schiefen Halses gesehen, nämlich nicht blofse Unwirksamkeit der Ausdehnung, sondern Verschlimmerung. Mehrere Eltern der von mir operirten Kinder versicherten mich, dafs das Uebel während einer Jahrelangen Behandlung auf dem Streckbette sich verschlimmert und dafs sich die Sehnen des Halses in dem Maafse verkürzt hätten, als die Kraft der Ausdehnung verstärkt worden wäre. Dies scheint mir sehr natürlich. Die anhaltende starke Ausdehnung des *Sterno-cleido-mastoïdeus* reizt den Muskel zur stärkeren Contraction, deren endliche Folge vermehrte Verkürzung sein mufs. Wenn wir bei Klumpfüfsen und Contracturen von Sehnen an anderen Theilen nicht gerade Verschlimmerung durch die Ausdehnung eintreten sehen, so werden hier mehr nur Sehnen und sehnige Gelenkverbindungen ausgedehnt, weniger aber gröfsere Muskeln.

Die Durchschneidung des verkürzten Kopfnickers unter der Haut ist das sicherste und schnellste Mittel, die Entstellung zu heben. Zugleich ist diese Operationsmethode von den Mängeln aller andern frei, sie hebt zugleich alle andern durch den Zustand herbeigeführten Entstellungen, veranlafst keine neuen, macht keine Recidive, und ist endlich gefahrlos.

Die Trennung des Muskels, nach vorangegangenem Hautschnitt, er mag dem Laufe des Muskels folgen oder queer über ihn fortgehen, ist eine höchst ungewisse, gefahrvolle und endlich selten heilende Operation. Die Bloslegung der edleren Gebilde des Halses, aus zarter Schonung, weil man sich fürchtet, sie beim subcutanen Durchschneiden zu verletzen, erregt leicht heftige Entzündung, sich weit verbreitende Eiterung, Senkung des Eiters ins *Mediastinum*, oder Nekrose des lockern Zellgewebes am Halse, und im Falle der Erhaltung des Lebens, eine fast unheilbare Wiederkehr des schiefen Halses. Die durchschnittenen Muskelenden, das entzündete Zellgewebe, die getrennte Haut, alle diese Theile werden durch eine grofse gemeinsame die ganze Seite des Halses contrahirende Narbe verkürzt. Einen Beweis von dem Nachtheile dieser Methode giebt die letzte der Krankengeschichten. Wo dergleichen Eitersenkung auch nicht eintrat, heilte diese Methode das *Caput obstipum* nicht; denn wäre sie wirksam gewesen, so würde man sie häufiger ausgeübt haben, da es so viele tausend Schiefhälse in der

Welt giebt. Aber man beschränkte sich bei ihnen nur auf Einschmieren und Strecken, und sprach zum Glück nur von der Durchschneidung des Kopfnickers, ohne ihn auf eine widersinnige Weise zu durchschneiden.

Der erste Arzt, welcher sich an die Durchschneidung des *Sterno-cleido-mastoïdeus* wagte, war Roonhuysen (1670); er hob die Haut mit dem Muskel in die Höhe und durchschnitt beide Theile von aufsen nach innen mit einem Messer. Ein gewisser Florian machte die Operation mit der Scheere und Minnius verewigte sich durch das widersinnigste Verfahren, welches nur zu denken ist. Er bildete auf der Haut über dem verkürzten Kopfnicker durch Aetzkali einen Schorf, und durchschnitt dann den Muskel von dieser Stelle aus. Er that also im eigentlichsten Sinne alles Mögliche, um eine Rückkehr des schiefen Halses hervorzubringen.

In neuerer Zeit hat Sharp dem schiefen Halse seine Aufmerksamkeit gewidmet, ohne dafs die Sache dadurch gewonnen hätte; er macht einen queeren Hautschnitt, der etwas länger ist als der Muskel breit, oder ungefähr von der Länge des dritten Theils der *Clavicula*. Dann führt er unter der am meisten gespannten Stelle des Kopfnickers ein mit einem Sondenkopfe versehenes Messer durch, und schneidet nun den Muskel von innen nach aufsen entweder ganz durch, oder nur die straffsten Fasern, bis alle Spannung aufgehört hat und der Kopf sich gerade richten läfst. Die Wunde mufs hierauf mit Charpie ausgefüllt und gewöhnlich verbunden werden. Während der Heilung will er den Kopf durch einen passenden Verband in gerader Stellung erhalten. Dieselbe Operationsmethode empfiehlt auch noch Boyer und sie ist diejenige, welche die früheren Französischen Wundärzte, und selbst Dupuytren, ausübten.

Die Durchschneidung der Sehne des Kopfnickers unter der Haut, welche ich, wie oben bemerkt, zuerst beim *Caput obstipum* anwendete, hat nun, wie die unten mitgetheilten Krankengeschichten zeigen, ein über alle Erwartung günstiges Resultat geliefert, nämlich schnelle und gefahrlose Heilung. In Stromeyer's vortrefflichem Werke finden sich ebenfalls die schönsten Beiträge glücklicher Heilungen des verkürzten Kopfnickers auf ähnliche Weise unter der Haut durchschnitten.

Zu dieser Operation gebrauche ich ein kleines, sehr schmales, sichelförmiges Messer von der Gestalt der altmodischen Federmesser, welche eine ausgeschweifte Schneide hatten;

nur ist dies Sichelmesser halb so breit, um eine recht kleine Hautwunde zu machen. Der Kranke sitzt, ein Gehülfe stellt sich hinter ihn, und zieht den Kopf auf die andere Seite hinüber, um den Muskel stärker anzuspannen; ein Anderer hält das Elnbogengelenk, um die Schulter herabzuziehen und dadurch das Hervortreten des Muskels noch mehr zu befördern. Dann fafst man den am meisten verkürzten Bauch mit dem Daumen und Zeigefinger der linken Hand und zieht ihn stark ab, sticht das Messer neben dem Muskel nach dem Verlauf der Sehne ein, führt die Klinge flach unter ihr fort, bis die Spitze auf der andern Seite unter der Haut angelangt ist, (durchsticht diese aber nicht), und durchschneidet dann die Sehne oder den Muskel im Zurückziehen mit der Spitze der Klinge, wobei der Daumen der Hand, welche das Messer führt, Haut und Muskel der Klinge entgegendrücken.

Gewöhnlich läfst sich in dem Augenblicke des Durchschneidens, besonders der Sehne des *Sterno-cleido-mastoïdeus*, ein dumpfes, schwaches Krachen durch Resonnanz des *Thorax* vernehmen. Es ist am stärksten, wenn die Durchschneidung sehr nahe am *Sternum* gemacht wird, und am lautesten bei magern, erwachsenen Personen und sehr gespanntem Muskel; schwächer natürlich bei kleinen Kindern, bei fetten Personen und bei geringerem Grade der Verkürzung. Hört man gar kein Geräusch oder nimmt man gar keine Erschütterung wahr, fühlt man die getrennten Enden nicht auseinander weichen, so ist anzunehmen, dafs noch einige Fasern undurchschnitten geblieben sind. Hat man die Klinge schon zurückgezogen, so geht man wieder durch die Oeffnung ein und trennt die zurückgebliebenen Verbindungen. Die gänzliche Durchschneidung ist durchaus nöthig; entweder sind die undurchschnittenen Fasern noch so stark, dafs sie zum Wiederverwachsen der Enden ohne Zwischensubstanz Gelegenheit geben, oder sie werden später bei der Ausdehnung des Halses zerrissen und dadurch die Reaction vermehrt. Je nachdem man den rechten oder linken Muskel durchschneidet, wählt man verschiedene Einstichspunkte einen Zoll von der untern Anhaftung des Muskels entfernt. Da man mit der rechten Hand am bequemsten von rechts nach links schneidet, so sticht man, wenn man die *Portio sternalis* des linken Muskels trennen will, an der linken Seite der Sehne ein, bei der *Portio clavicularis* hinter derselben. Bei der *Portio sternalis* des rechten Muskels wird der Einstich zwischen der

Luftröhre und der Sehne gemacht; bei der *Portio clavicularis* fällt der Einstich in den dreieckigen Raum zwischen den Muskelbäuchen. So wie der Muskel durchschnitten ist, wird der Daumen fest gegen die Stelle angedrückt, damit keine Luft eintrete und sich kein Blut unter der Haut ansammle. Dann wird ein fester Charpiebausch aufgedrückt, darüber ein Paar kleine dicke viereckige Compressen. Die Verbandstücke werden nun noch durch lange, einen guten Zoll breite Heftpflasterstreifen, deren Enden über Brust, Schulter und Rücken schräg fortlaufen, befestigt und stark angedrückt. Eine *Spica humeri* oder ein zusammengeschlagenes dünnes Tuch wird über die Schulter fortgeführt und unter dem andern Arm zusammengeknüpft. Der Kopf mufs durch mehrere Halstücher, welche nach Art der gewöhnlichen Männerhalstücher zu binden sind, unterstützt werden. Im Bette giebt man dem Kopfe auf einem niedrigen Kopfkissen eine fast horizontale und feste Lage, damit er nicht bald auf die eine, bald auf die andere Seite falle. Man ermahnt den Kranken, sich recht ruhig zu verhalten und durchaus nicht aufzustehen.

Die hier angegebene Art der Operation mag vielleicht zu complicirt erscheinen; doch ist es gewifs nicht überflüssig, sich mehrerer Gehülfen zum Halten und Fixiren zu bedienen, wenn man bedenkt, dafs man blindlings in der Nachbarschaft so edler Theile operirt und dafs ein plötzlich eintretendes Sträuben des Kranken eine tödtliche Verletzung zur Folge haben kann, so wird man die angegebenen Vorsichtsmafsregeln für nicht übertrieben halten. Ich habe mehrere Kinder von 6 — 10 Jahren operirt, welche sich keck auf den Stuhl setzten und versprachen, nicht die kleinste Bewegung zu machen, im Augenblicke des Einstechens des Messers laut schrien, mit Händen und Füfsen um sich schlugen, den Kopf hin und her warfen und mit dem Rumpfe arbeiteten wie ein Reptil, so dafs ich mich freute, vier oder sechs Gehülfen oder Zuschauer bei der Operation zu haben, welche Hand anlegen konnten, um das widerspenstige Kind gehörig zu fixiren. Ein Zoll über der Insertion ist bei Erwachsenen der beste Einstichspunkt, bei kleinen Kindern $\frac{1}{2}$ Zoll oder noch darunter. Höher hinauf ist die *Portio sternalis* fleischig, die *Portio clavicularis* fand ich bei der Durchschneidung bisweilen in eine harte tendinöse Masse verwandelt.

Stromeyer macht in der Regel einen Ein- und einen Ausstich, ganz so wie bei der Durchschneidung der Achillessehne

nach seiner Methode. Er sagt, dafs man mit gröfserer Ruhe und Sicherheit die Durchschneidung zu verrichten im Stande sei, als wenn die Spitze verborgen bleibe, auch dafs die Durchschneidung des Muskels viel leichter und schneller mit der Schneide als mit der Spitze bewirkt werde. Der Unterschied ist nicht von grofser Bedeutung. Mir scheint es aber, als wenn die ein- und ausgestochene Klinge sich in einer Art von Gefangenschaft befinde und ohne Vergröfserung der Stichpunkte nicht so frei bewegt werden könne, als dies bei einem Stichpunkte der Fall ist. Was Stromeyer rücksichtlich der Verschiedenheit der Insertion der Bäuche des verkürzten *Sterno-cleido-mastoïdeus* bemerkte, fand ich vollkommen bestätigt, bald befinden sich beide Köpfe einander ganz nah und sind nur durch eine schmale Furche von einander getrennt, bald wieder durch eine tiefe breite Grube, welche eine aufrecht stehende Pyramide bildet.

Einige Tage nach der Operation, wenn nicht etwa beunruhigende Zufälle eintreten, lüftet man den Verband von den Seiten ein wenig, untersucht am zweiten, dritten oder vierten Tage die Operationsstelle, indem man den Verband abnimmt, oder wenn er noch unverändert liegt, hebt man ihn an der Seite auf. Man findet nun die Haut in dieser Gegend gewöhnlich ins Bläuliche, Grünliche und zuletzt ins Gelbliche spielend, die kleine Stichwunde fest verklebt und die ganze Stelle durch eine mäfsig entzündliche Anschwellung, woran die Haut aber keinen Antheil hat, etwas prominirend. Man legt dann neue Pflasterstreifen an und bindet die Tücher wieder um den Hals. Fühlt man in der Tiefe ausgetretenes Blut, so werden die Pflasterstreifen fest angezogen; zeigt sich die ganze Stelle sehr schmerzhaft und geschwollen, so setzt man Blutegel und macht Umschläge von lauem Bleiwasser. Entsteht Eiterung, so legt man ein Kataplasma auf die Stelle und nimmt die Fluctuation zu, so dilatirt man die Stichwunde. Während dessen darf der Kopf nicht gerade gerichtet werden, sondern er mufs so schief liegen bleiben, wie es dem Kranken am bequemsten ist, weil sonst durch Spannung des Muskels die entzündliche Reaction vermehrt und zu einer profusen Eiterung, welche Senkungen in die Brusthöhle zur Folge haben könnte, Gelegenheit gegeben werden könnte. Es wird gar nichts durch Aufschub der Geraderichtung des Kopfes verloren, sondern vielmehr Zeit gewonnen. Vor allen Dingen ist die horizontale Lage im Bette oder auf dem

Sopha beizubehalten, da beim Aufrichten die ganze Schwere des Kopfes der leidenden Seite des Halses zur Last fällt, die Entzündungsgeschwulst gedrückt und derselbe Nachtheil wie von der Ausdehnung der kranken Theile bewirkt wird. Einigen Operirten ist die Lage des Kopfes die bequemste, wobei derselbe ein wenig gerader steht wie vor der Operation, Andere richten ihn gerader, wobei zugleich der Hals seitlich nach der andern Schulter verschoben wird, noch Andere endlich, besonders diejenigen, welche sehr empfindlich sind, oder bei denen sich eine entzündliche Anschwellung an der Operationsstelle gebildet hat, senken den Kopf stark nach der leidenden Seite hinüber und nähern die Schulter dem Kopfe.

Von der spätern mechanischen Nachbehandlung ist schon oben die Rede gewesen. Stromeyer legt das gröfste Gewicht auf die Anwendung einer methodischen Reckung durch den von ihm angegebenen Streckapparat. Bei den schwierigsten Fällen bei Erwachsenen, wo die Wirbelsäule stark verkrümmt und das ganze Knochengerüste des Rumpfes schief geworden ist, ist nur nach dieser Behandlungsweise der Vortheil der Heilung im ganzen Umfange zu erreichen. Bei Kindern und allen leichteren Fällen hatte ich, wie auch schon oben bemerkt, durch das Tragenlassen einer halben Halsbinde von Pappe den vollkommensten Erfolg gesehen. Die Gène, welche die halbe Pappbinde auf der verkürzten Seite macht, zwingt den Kranken, den Kopf auf die andere Seite hinüber zu gewöhnen und ist daher eine Selbststreckung. Welche glückliche Resultate man durch die angegebene Behandlungsweise erlangt, werden die unten angeführten Beispiele, von denen die meisten in Verkürzung des Muskels bestanden, zeigen. Unter den zahlreichen von Stromeyer mitgetheilten Beobachtungen zeichnet sich indessen eine durch ihre Merkwürdigkeit aus, welche ich deshalb hier mittheile. Obgleich das Uebel auf einem habituellen Krampfe des einen Kopfnickers beruhte, so wurde es doch durch die Durchschneidung dieses Muskels und der *Portio clavicularis* des *Cucullaris* geheilt. Ein Fräulein von einigen dreifsig Jahren aus einer Familie, in welcher Hysterie und Epilepsie einheimisch waren, trug seit mehreren Jahren den Kopf mehr nach der einen Seite hingeneigt. Seit zwei Jahren war diese Richtung bestimmter geworden. Ein heftiger Schreck über eine Feuersbrunst gab dem Uebel plötzlich einen krampfhaften Charakter, so dafs man ihr bei einer sie betreffenden Feierlichkeit

den krampfhaft bebenden Kopf halten mufste. Als Stromeyer die Kranke sah, drehte sich der Kopf mit grofser Schnelligkeit nach der rechten Seite und wurde zugleich auf die Schulter herabgezogen, so dafs das Kinn über der rechten Schulter stand und das linke Ohr dem Brustbeine genähert wurde; gleichzeitig verzerrte sich die linke Gesichtshälfte und das Auge trat wild aus der Orbita hervor. Nach einigen Sekunden hörte der Krampf auf und der Kopf stand wieder gerade, worauf wieder ein neuer Anfall erfolgte. Während des Krampfes verkürzte sich die *Portio sternalis* des Kopfnickers fast um die Hälfte, so dafs er einen grofsen Vorsprung bildete, Streichen erregte den Krampf noch stärker, jede Gemüthsbewegung rief die gräfslichsten Krämpfe hervor, wobei die Patientin die heftigsten Schmerzen im Hinterhaupte und Nacken empfand. Eine vollkommene Unterstützung des Kopfes machte den Krampf sogleich aufhören. Obgleich seit anderthalb Jahren dieser qualvolle Zustand sich immer mehr verschlimmert hatte, so war doch das Allgemeinbefinden ungetrübt und alle körperlichen Funktionen vollkommen regelmäfsig. Stromeyer, längst von der Unwirksamkeit aller arzneilichen oder mechanischen Mittel überzeugt, durchschnitt den Muskel. Der Erfolg war schlagend, die Bewegungen des Kopfes wurden sogleich frei und willkührlich, und die Patientin fühlte sich augenblicklich so leicht, als fehle ihr nichts mehr. Bis zur Heilung der Wunde am zweiten Tage wurde der Kopf nach links geneigt, dann wurde diese Stellung anfangs durch einen Streckapparat erhalten, wobei kein Widerstand der *Portio clavicularis* oder der Halsmuskeln linker Seite Statt fand. Der gute Zustand nach der Operation dauerte indessen nur 14 Tage, dann wurde die *Portio clavicularis* vom Krampf ergriffen, indem sich dieselbe aus der Tiefe hervorzerrte und dem Kopfe täglich mehr die früheren krampfhaften Drehungen, freilich in einem geringeren Grade, mittheilte. Stromeyer durchschnitt nun die *Portio clavicularis*, worauf der Krampf augenblicklich aufhörte. Nach einigen Wochen wurde der Kopf zwar nach der linken Schulter hingezerrt, das Gesicht wendete sich dabei aber nicht auf die entgegengesetzte Seite. Es ergab sich, dafs diese Zufälle von der Portion des *Cucillaris*, welche sich am Schlüsselbeine festsetzt, herrührten. Durch die Durchschneidung des Muskels wurde der letzte Rest des Uebels gehoben. Einige Monate später trennte Stromeyer unter der Haut einen kleinen Narbenstrang, welcher einen Theil

des Kopfnickers mit den Scalenis verband und durch welchen die freie Bewegung des Halses ein wenig gehindert zu werden schien. Der Erfolg der Operation ist einer der glänzendsten in der ganzen Chirurgie und zugleich ein schönes, bleibendes Denkmal der Kunst; wir bewundern daran weniger die Kühnheit der Operation, als den Scharfsinn des Denkers, welcher durch physiologische Kenntnisse geleitet, das Resultat seiner Operation schon vorher kannte.

Stromeyer macht auch auf die deutliche Combination von Krampf und Neuralgie, welche bei diesem Falle Statt fand, aufmerksam. Während die übermäfsige Erregung der Fasern des *Nerv. accessorius*, die den Kopfnicker verzogen, sich dem *Nerv. facialis* und dem *Nerv. trochlearis* mittheilte, ein Verzerren der einen Gesichtshälfte und ein Hervortreten des Auges aus der Orbita verursachte, fand gleichzeitig ein heftiger Schmerz in den Verzweigungen des *Nerv. occipitalis major* und *minor* Statt. Gegen Bell, welcher diesen Schmerz dem Ansatzpunkt des gezerrten Muskels zuschreibt, bemerkt Stromeyer sehr treffend, dafs der Schmerz viel zu verbreitet sei, dafs es ein wahrer neuralgischer und kein Zerrungsschmerz sei, und dafs das Ausstrahlen dieser excessiven Nervenerregung sogar bis auf den *Nerv. trochlearis* Statt habe, und dafs an ein mechanisches Herausgezerrtwerden des *Bulbus* aus der Orbita nicht zu denken sei. Stromeyer sagt ferner, eine zweite Erklärungsweise würde vielleicht die sein, dafs dieselben Reize, welche den Krampf des Kopfnickers erregten, auch die *Nervi accipitalis* in Aufruhr gebracht hätten, und dafs der Schmerz im Hinterhaupte nicht in Abhängigkeit von dem Krampfe gestanden habe. Dem aber widerspricht auf das Bestimmteste das völlige und plötzliche Aufhören des Schmerzes nach der Durchschneidung des Kopfnickers. Dafs die konstitutionellen Ursachen des Krampfes noch in Wirksamkeit waren, zeigte dessen späteres Auftreten in der *Portio clavicularis* und *cucullaris*, wo sie indessen offenbar zu geringen Spielraum fanden, um eine bis zum Schmerz gesteigerte Combinationsäufserung zu erzeugen. Es fand hier nur in den kleinen Muskeln einige unangenehme Empfindung Statt. So wie diese neuralgische Combination nach der Durchschneidung verschwand, so hörten gleichzeitig auch die krampfhaften Verzerrungen des Gesichts und des Auges auf, was denn wohl zu der Vermuthung berechtigt, dafs beider Quelle eine Reaktion der Centralorgane zuzuschreiben sei. Ein Fall

vom Krampf des Kopfnickers und der *Scaleni*, welchen Stromeyer als Bestätigung seiner hier ausgesprochenen Ansicht mittheilt, ist ebenfalls sehr interessant. Eine drei und siebenzigjährige Dame hatte seit $1\frac{1}{2}$ Jahren an einem Krampfe der Halsmuskeln der rechten Seite gelitten. Der Kopfnicker war um die Hälfte verkürzt und ragte als eine harte Geschwulst hervor. Ungeachtet dieser anhaltenden Contraction des Muskels war das Gesicht doch nur wenig nach der linken Seite gerichtet, sondern der Kopf nach der rechten Schulter geneigt und das Kinn ruhte fast immer auf dem Brustbeine. Nur durch die Anstrengung der Muskeln der andern Seite des Halses konnte der Kopf in die Höhe gehoben werden. Die *Musculi scaleni* befanden sich in starker Spannung, wodurch Compression der Gefäfse und Nerven und Oedem des Arms hervorgebracht wurde. Die Wadenmuskeln waren so stark angespannt, dafs die Füfse dadurch die Gestalt von *Pes equinus* erhielten. Die einzige Linderung welche man der Kranken verschaffen konnte, bestand in der Beruhigung der Krämpfe durch grofse Dosen Stramonium. Kurz vor ihrem Tode hörte der Krampf an der rechten Seite auf und ergriff die linke unter den nämlichen Erscheinungen; doch war er hier mehr tonischer Art. Endlich starb die alte Frau nach grofsen Leiden. Bei der von dem ausgezeichneten Anatomen, Professor Krause, vorgenommenen Section zeigte sich kein organisches Leiden der Centraltheile des Nervensystems, nur schien die Hirnmasse und das Rückenmark von festerer Textur als gewöhnlich zu sein.

Amussat (Gazette medicale, Decebr. 1834, No. 52., S. 829. und Stromeyer a. a. O. S. 441.) war ebenfalls so glücklich, eine Frau von einem spastischen *Caput obstipum* mittelst Durchschneidung des *M. sterno-cleido-mastoïdeus* zu heilen, obgleich das Uebel schon 6 Jahre gedauert hatte. Die Prognose war gerade wegen der langen Dauer des Uebels günstiger als in dem Falle von Stromeyer, wo das Uebel acuter und spastischer war und der Krampf sich leicht auf andere Muskeln übertragen konnte.

Folgenden seltenen Fall vom Krampf des Kopfnickers theilte mir Dr. von Sanson-Himmelsstierna, Arzt auf der Russischen Flotte, mit.

N., Steuermannsoffizier in Kronstadt, etwa 30 Jahr alt, war trotz aller Strapazen seines Dienstes stets gesund gewesen. Im Monat März dieses Jahres (1838) verspürte er einen Schmerz

in der linken Seite des Halses, auf den er indessen nicht eher achtete, als bis sich ein krampfhaftes Herabziehen des Kopfes auf die linke Schulter einstellte. Dr. von Sanson sah den Kranken, nachdem der Zustand bereits 5 Monate gedauert hatte. Der Kopf wurde nach der linken Schulter zu herabgezogen und zugleich gedreht, so dafs das Kinn dann über dieser Schulter stand; der *M. sterno-cleido-mastoïdeus* wurde dabei dick und sehr hart; in den Gesichtszügen zeigte sich keine Veränderung, aufser ein Schielen. Der Krampf dauerte etwa $\frac{1}{4}$ Minute und wiederholte sich in etwa 2 Minuten; derselbe konnte durch starke Beugung des Kopfes auf die entgegengesetzte Seite verzögert werden. Im Liegen kommt der Krampf gar nicht zu Stande, sondern nur Andeutungen. Die Schmerzen sind dabei unbedeutend; hin und wieder ist Schmerz im Nacken in der Gegend des zweiten und dritten Halswirbels vorhanden, der durch Druck nicht vermehrt wird. — Uebrigens befindet sich der Patient in jeder Hinsicht wohl; Gelegenheitsursachen sind nicht zu ermitteln. Fruchtlos wurden bis jetzt angewendet: *Tart.-emet.*-Salbe in den Nacken, — Einreibungen von erweichenden und narkotischen Mitteln in die linke, und belebender Mittel in die entgegengesetzte Seite des Halses; *Morphium* endermatisch, mineralischer Magnet u. s. w.

Unter den früheren Beobachtungen über Muskeldurchschneidung als Heilmittel des Krampfes ist mir keine andere bekannt geworden als die von Gooch. Surgical Works Vol. II. pag. 31. Boyer's Chirurgie, übers. von Textor Bd. VII. pag. 54. Bei einem vierzehnjährigen übrigens vollkommen gesunden Knaben wurde das *Caput obstipum* durch Zusammenziehung des *M. platysma-myodes* der einen Seite herbeigeführt. Durch anhaltende Contraction war derselbe besonders in der Nähe des Unterkiefers sehr hart geworden und die Haut hatte das Ansehen, als wenn sie verbrannt gewesen wäre. Die entsprechende Gesichtshälfte war verschrumpft und der Mundwinkel sehr stark herabgezogen, besonders wenn der Kopf gedreht wurde. Bisweilen bekam der Patient sehr schmerzhafte Krämpfe, welche von den Insertionsstellen des Winkels anfingen und am unteren Augenlide aufhörten. Mitunter erstreckten sich diese Nervenzufälle auch über das Ohr, Schläfen und Stirnmuskel. Gooch heilte den Kranken dadurch vollkommen, dafs er die Haut sammt dem darunter liegenden Muskel der Queere nach durchschnitt. Während der Heilung liefs er den Kopf öfter bewegen.

An diesen Fall reiht sich ein, diesem zum Theil ähnlicher, von mir beobachteter, an.

1. Contractur des Subcutaneus colli beider Seiten. Durchschneidung der Muskeln.

August Schröder, zehn Jahr alt, ein schwächlicher, blasser Knabe, hatte in den ersten Jahren seines Lebens eine sonderbare Veränderung der Haut am vorderen Theile des Halses erlitten. Dieselbe hatte ein verschrumpftes Ansehen wie die Haut einer alten, magern Frau von achtzig Jahren, nur dafs bei dem Kinde die Falten sämmtlich klein und gewissermafsen regelmäfsig waren. Ich glaube die Gestalt der Falten mit dem ledernen Ueberzuge der Spiralfedern der Hosenträger oder dem der Gummihosenträger vergleichen zu können, welcher mit der Ausdehnung der elastischen Unterlage glatt wird. Im gewöhnlichen Zustande war das Kinn etwas mehr als natürlich dem Brustbeine genähert, ohne Anstrengung konnte der Knabe das Kinn stark in die Höhe heben, worauf die Falten sämmtlich verschwanden. Salben und Einreibungen aller Art waren früher vergebens angewendet worden. Ich durchschnitt erst den Muskel der einen Seite, indem ich ein strohhalmbreites Messer auf der Luftröhre durch die Haut einstach, es flach unter dem Muskel hinführte und denselben, ohne die Haut zu verletzen, im Zurückziehen trennte. Durch dieselbe Wunde ging ich nochmals ein und durchschnitt den andern Muskel. Die Wunde war nicht gröfser als eine Aderlafswunde. Unmittelbar nach der Operation war der Hals fast glatt. Ich legte ein Stückchen Heftpflaster auf die Wunde, darüber band ich mehrere Halstücher, durch welche ich das Kinn nach oben richtete, und in drei Tagen war der Patient völlig von seinem Uebel befreit. Noch einige Wochen liefs ich ihn ein dickes Halstuch tragen, dann war auch dies nicht mehr nöthig.

2. Caput obstipum. Durchschneidung beider Portionen des rechten M. sterno-cleido-mastoïdeus. Taf. I. Fig. 1.

Carl Meir, 24 Jahr alt, ein Schneidergeselle, von grofsem Wuchs und rüstigem Körperbau, war mit einer Verkürzung des rechten *Sterno-cleido-mastoïdeus* geboren, welche, da das Uebel durch keine orthopädische Behandlung auch nur etwas

gebessert war, einen hohen Grad von Skoliose zur Folge hatte. Der Kopf safs nicht blofs sehr schief auf dem Rumpfe, sondern er war auch mit seiner Basis bedeutend nach links hinüber geschoben, während er selbst sich so stark nach rechts hinneigte, dafs er nicht über eine Handbreit von der in die Höhe gezogenen rechten Schulter entfernt war. Die Halswirbelsäule war stark nach links ausgebogen und die *Pars thoracica* wieder nach rechts. Vom 13ten bis zum 16ten Jahre hatte der junge Mensch eine eiserne Hals- und Rückenstange getragen, welche das Uebel aber nur zu verschlimmern schien. Beide Bäuche des Muskels wurden durchschnitten, die Wunden gewöhnlich verbunden und dann eine *Spica humeri* angelegt. Weder Extravasat noch Eiterung störten die Heilung, sondern diese erfolgte durch die *Prima intentio.* Zehn Tage lang mufste der Patient die Rückenlage beobachten, dann wurde die allmälige Extension vorgenommen und stets eine halbe Halsbinde getragen. Nach drei Wochen war der junge Mann, welchen ich mit anderen Geheilten als besonders durch die so schnell gehobene Rückgratsverkrümmung in der Hufeland'schen medizinischen Gesellschaft vorstellte, vollkommen geheilt.

3. Caput obstipum. Durchschneidung der Portio sternalis und clavicularis des rechten Kopfnickers.

Der Sohn des hiesigen Apothekers, Herrn Ehrhard, war mit einer bedeutenden Schiefheit des Kopfes nach rechts geboren. Von frühester Kindheit an waren Einreibungen aller Art und Streckungen mit verschiedenen Apparaten aber ohne allen Erfolg vorgenommen worden. Von der Unwirksamkeit jeder Behandlungsweise überzeugt, war das Uebel nur noch insofern ein Gegenstand der Aufmerksamkeit der Eltern, als der Anblick des vierzehn Jahr alten Knaben sie schmerzlich bewegte. Der Kopf war sehr stark auf die rechte Seite hinübergezogen und die Wange der Schulter bis auf einige Zoll genähert. Den Muskel fühlte man als einen vom *Processus mastoïdeus* schräg nach vorn unter der Haut herabsteigenden harten Strang, welcher sich in zwei lange Stränge theilte, die langen Gabelspitzen ähnlich waren. Die Gesichtszüge des Knaben waren verzerrt und beide Gesichtshälften stark zu einander verschoben. Das linke Auge stand fast einen Zoll tiefer als das rechte und der Mund glich dem schrägen Munde einer Steinbutte. Die Halswirbel-

säule war nach rechts, die der Brust nach links ausgebogen. Ich durchschnitt zuerst den vordern, dann den hintern Muskelbauch, welche mit einem krachenden Geräusch auseinanderfuhren. Die Stiche wurden mit einem Pflaster verklebt und der Kopf durch mehrere dicke Halstücher unterstützt, worauf der Knabe mehrere Wochen lang in der Rückenlage gehalten wurde. Das Uebel erschien dann zwar um Vieles gebessert, Kopf, Hals und Rücken gerader, aber doch noch nicht so vollkommen, als es nöthig war. Hierauf wurden Ausdehnungen mit der Glisson-schen Schwinge gemacht und dem Knaben eine zur Hälfte steife Binde angelegt. Immer konnte ich das Uebel nur für gebessert aber nicht für völlig gehoben betrachten und unter den in der Vereinszeitung f. Heilkunde in Pr. No. 27., 1838., mitgetheilten Fällen nannte ich diesen als den einzigen unter 37, welcher allein kein ganz günstiges Resultat gehabt habe; doch als ich ein halbes Jahr später den Knaben wiedersah, stand der Kopf vollkommen gerade und die Schiefheit des Gesichts hatte sich fast ganz ausgeglichen.

4. Caput obstipum. Durchschneidung beider Portionen des rechten M. sterno-cleido-mastoïdeus.

Fräulein Roeser, ein blondes, blühendes Mädchen, 23 Jahr alt, hatte durch einen sehr hohen Grad von *Obstipitas capitis* eine bedeutende Störung der ursprünglich schön und regelmäfsig gebildeten Gesichtszüge erlitten. Augenlider, rechte Nasenflügel und Mundwinkel waren stark herabgezogen, der Kopf der Schulter sehr genähert, das Gesicht nach links gerichtet und das Kinn stark schräg hervorragend. Kopf und rechte Schulter waren einander sehr nahe und letztere hoch in die Höhe gezogen; die Hals- und Brustwirbelsäule seitlich gebogen d. h. oben nach links, weiter herab nach rechts. Der ganze rechte Kopfnicker bildete ein scharf wie ein Messerrücken hervorragendes Band, welches sich nach unten wie eine Gabel spaltete. Ich durchschnitt zuerst die *Portio sternalis*, worauf die *Portio clavicularis* einen Zoll weit hervortrat, so dafs ich mit vorgedrängter Haut mit dem Zeigefinger fast unter den Muskelbauch gelangen konnte. Bei der Durchschneidung gab es ein sehr starkes Krachen und der Kopf bekam eine Richtung auf die entgegengesetzte Seite. Die Wunde wurde zugeklebt und der gewöhnliche Verband angelegt. Nach einigen Tagen bemerkte

ich beim erneuerten Verbinden eine Blutaustretung unter der Haut, allein nach wenigen Tagen war das Blut wieder resorbirt und der Erfolg der Operation in der dritten Woche vollständig; der Kopf vollkommen gerade und die Skoliose in dieser kurzen Zeit ungeachtet eines Alters von drei und zwanzig Jahren so vollständig gehoben.!

5. Caput obstipum. Durchschneidung beider Bäuche des rechten M. sterno-cleido-mastoïdeus.

Carl von Schack aus Mecklenburg, zehn Jahr alt, ein blonder, munterer Knabe, kam mit einer Verkürzung des rechten Kopfnickers auf die Welt. Von Jugend auf hatten die Aerzte und die zärtlichen Eltern sich alle mögliche Mühe gegeben, ihrem kleinen Liebling den Kopf durch allerlei Mittel gerade zu machen. Endlich faſste man den Entschluſs, den Knaben in eines der berühmtesten orthopädischen Institute Deutschlands zu senden. Ein Jahr lang wurde er hier auf dem Streckbette behandelt und zwar mit einer Consequenz und einer für den Zustand passenden Weise, so daſs man die Heilung hätte erwarten können. Dennoch wollte es innerhalb eines vollen Jahres nicht gelingen, den verkürzten rechten Kopfnicker eben so lang zu machen wie den linken. Der Knabe verlieſs also auf den Rath des Vorstehers die Anstalt und kam mit seinen Eltern nach Berlin. Ich fand den rechten Muskel bedeutend verkürzt und beide Bäuche als ein Paar harte Stränge. Das Aufrichten des Kopfes konnte nur gewaltsam geschehen, worauf der Muskel sogleich empfindlich wurde. Beide Bäuche muſsten hier durchschnitten werden, welches bei der Lebhaftigkeit des Knaben nicht ganz leicht zu sein schien. Ich lieſs ihn von einigen tüchtigen Gehülfen recht fest halten; von einem den Kopf nach links hinüber biegen, worauf ich schnell den vordern Bauch durchschnitt, welcher krachend auseinander fuhr. Dann geschah dasselbe mit der hintern Portion. Nachdem einige Tropfen Blut ausgeflossen waren, wurde die Wunde verbunden und dicke Halstücher um den Hals geführt. In der Nachbehandlung zeigte sich das Kind sehr folgsam. Bei der Abnahme des Verbandes am dritten oder vierten Tage nach der Operation fühlte man an der Operationsstelle eine fluctuirende Geschwulst. Es war dies offenbar ausgetretenes Blut. Es wurden neue Pflaster, Charpiebausche und eine comprimirende Binde

angelegt, worauf sich nach vier Tagen keine Spur des Extravasats mehr zeigte. Dann wurde dem Knaben eine halbe Halsbinde angelegt und diese zur Gewöhnung des Kopfes auf die andere Seite fortwährend getragen. In der sechsten Woche reiste das Kind vollkommen gerade mit seinen Eltern ab.

6. Caput obstipum. Durchschneidung der Portio sternalis und Portio clavicularis. M. sterno-cleido-mastoïdei dextri.

Fräulein von Epner aus Potsdam, 13 Jahr alt, ein blondes, wohlgebildetes, junges Mädchen war mit einer *Obstipitas capitis dextra* geboren. In der Kindheit waren ölige Einreibungen verschiedener Art und Streckungen des Muskels, aber ohne Erfolg versucht worden. In den letzten Jahren war es selbst der ausgezeichnetsten orthopädischen Behandlung nicht gelungen, den verkürzten Muskel so auszudehnen, dafs er dem andern an Länge gleich geworden wäre. Ich wurde daher um Rath gefragt und rieth zur Durchschneidung des Muskels. Ich durchschnitt beide Muskelportionen einen Zoll von ihrer Insertion an das *Sternum* und der *Clavicula*, legte den gewöhnlichen Verband an und dicke Halstücher um den Hals. Die Wunden heilten durch die *prima intentio* und vierzehn Tage nach der Operation war das ganze Uebel beseitigt.

7. Caput obstipum. Durchschneidung der beiden Portionen des linken M. sterno-cleido-mastoïdeus.

Marie Zimmer, 9 Jahr alt, die Tochter eines Posamentirs aus Berlin, litt an einem angebornen Torticollis der linken Seite. Das kleine, freundliche, geduldige Mädchen war mit seinem Zustande so unzufrieden, dafs es selbst dringend die Operation wünschte. Aufser Einreibungen von Oel und milden Salben war früher nichts gegen die Schiefheit unternommen worden. Voll Muth setzte sich die Kleine auf den Stuhl und liefs sich beide Portionen des Muskels durchschneiden. Bei der Operation waren der berühmte Chirurg Gensoul, und der Dr. Tavernier aus Lyon, die Doctoren Makkas und Venesilos aus Athen, der Hausarzt Dr. Hein und mehrere andere fremde und hiesige Aerzte zugegen. Alle waren gleich erfreut sowohl über die Leichtigkeit mit welcher die

Operation sich in ein Paar Sekunden machen liefs, als über den raschen Erfolg des Geradewerdens des Kopfes. Die Wunden waren am dritten Tage völlig geheilt, und völliges Befreitsein vom schiefen Halse nach acht Tagen.

8. Caput obstipum. Durchschneidung der Pars sternalis des rechten M. sterno-cleido-mastoïdeus.

Albert Rittinger, der Sohn eines Tischlers, 6 Jahr alt, mit ***Obstipitas capitis dextra***, soll mit geradem Halse geboren sein und das Uebel im zweiten Lebensjahre nach einer Erkältung bekommen haben. Nur die ***Pars sternalis*** des Muskels war sehr verkürzt, die hintere natürlich; das Kinn stand nach unten und nur wenig nach der andern Seite gezogen, die Gesichtszüge waren kaum bemerkbar verändert. Nach der Durchschneidung des vordern Muskelbauches konnte der Kopf sogleich völlig gerade gestellt werden. Dann wurde der gewöhnliche Verband angelegt. Die Heilung erfolgte ohne Entzündung und Eiterung. Am zehnten Tage nach der Operation konnte ich dem Vater sagen, dafs sein Kind völlig geheilt sei.

9. Caput obstipum. Durchschneidung beider Portionen des M. sterno-cleido-mastoïdeus der rechten Seite.

Marie Weber, ein kleines Mädchen, erst anderthalb Jahr alt, war mit einer Verkürzung des linken ***Sterno-cleido-mastoïdeus*** auf die Welt gekommen. Das Uebel hatte bereits einen hohen Grad erreicht und der Kopf lag fast auf der linken Schulter. Dabei war die Halswirbelsäule nach der entgegengesetzten Seite ausgebogen. Im ruhigen Zustande spannte sich der Muskel wegen der bedeutenden seitlichen Verkürzung der Wirbelsäule nicht, versuchte man aber den Kopf gerade zu richten, so trat der Körper des Muskels mit seinen beiden Bäuchen sogleich stark hervor. Ich durchschnitt beide Portionen des Muskels, worauf sich der Kopf schon bedeutend gerade richten liefs, und legte dann den gewöhnlichen Verband an. Bei der Erneuerung desselben zeigte sich die Gegend der Wunde sehr geschwollen und es bildete sich in den nächsten Tagen ein bedeutender Abscefs, von welchem Eiter durch einen kleinen Einstich entleert wurde. Es wurde nun ein Charpiebausch mit breiten, langen Pflasterstreifen auf die Wunde gelegt und

der Eiter täglich ausgedrückt. Nach acht Tagen hörte die Eiterung auf und nach vier Wochen war die Schiefheit gehoben. Eine kleine Halsbinde liefs ich dann noch eine Zeitlang tragen damit sich kein Recidiv einstellen möchte.

10. Caput obstipum. Durchschneidung der Portio sternalis des M. sterno-cleido-mastoïdei der rechten Seite.

Friedrich Krause, ein dreizehn Jahr alter Schneiderbursche, hatte sein Handwerk nur seines schiefen Halses wegen gewählt. Der rechte Kopfnicker war beträchtlich verkürzt und der Kopf stark der rechten Schulter genähert, dabei eine geringe Verbiegung der Wirbelsäule nach der entgegengesetzten Seite. Ich durchschnitt die *Portio sternalis* des Muskels, welche mit lautem Krachen auseinanderfuhr und worauf der Kopf sich sogleich von selbst aufrichtete und gerade war. Die Wunde gab keinen Tropfen Blut. Es wurde eine Compresse auf die Stelle gelegt und diese mit einem breiten Pflasterstreifen befestigt, der Kopf durch dicke Halstücher unterstützt. Schon nach acht Tagen war der Knabe als völlig von seinem Uebel geheilt zu betrachten, doch behielt ich ihn noch acht Tage länger unter meiner Aufsicht. Mit der Befreiung von seiner Gebrechlichkeit verliefs er das Schneiderhandwerk, um sich ein anderes zu wählen.

11. Caput obstipum. Durchschneidung beider Portionen des rechten M. sterno-cleido-mastoïdeus.

Carl Bückling, der Sohn eines Tischlers, ein sechsjähriger, blühender Knabe, litt seit seiner Geburt an einem hohen Grade von Torticollis. Beim Geraderichten des Kopfes traten beide Muskelbäuche in der Gestalt zweier harten Stränge sehr stark hervor. Ich operirte den Knaben im Klinikum der Charitée. Beide Muskelbäuche wurden unter der Haut durchschnitten, worauf der Kopf sogleich vollkommen gerade stand. Der Verband war der gewöhnliche. Nach einigen Tagen waren die Wunden geheilt, worauf ich eine Halsbinde anlegte. Nach vierzehn Tagen war alle weitere Behandlung überflüssig und dem Kinde nicht mehr anzusehen, dafs es einen schiefen Hals gehabt hatte.

12. Caput obstipum. Durchschneidung der beiden Portionen des M. sterno-cleido-mastoïdeus der rechten Seite.

Der Stud. Theol. Dohm, ein zwanzigjähriger junger Mann, war durch einen sehr hohen Grad von ***Obstipitas capitis*** und daraus entspringender Skoliose in jeder Art so entstellt, dafs man nicht begreifen konnte, wie der junge Mann auf die Idee gekommen war, Prediger werden zu wollen. Der Kopf war der rechten Schulter stark genähert und diese wieder dem Kopfe. Alle orthopädische Behandlung war früher vergebens angewendet worden. Ich durchschnitt beide Bäuche des Muskels nacheinander, wobei sich ein lautes Krachen hören liefs. Dann wurde der gewöhnliche Verband angelegt. In wenigen Tagen war die Wunde durch die erste Vereinigung geheilt und der junge Mann konnte mit einer steifen halben Binde ausgehen. Nach einigen Wochen war der Kranke von seiner Schiefheit völlig befreit und auch die Wirbelsäule vollkommen gerade. Der junge Mann erzählte mir später mit Freuden, dafs mehrere seiner Freunde ihn kaum wieder erkannt hätten. Dieser Fall, dessen Nachbehandlung Herr Dr. Böhm mit gröfster Geschicklichkeit besorgte, ist einer der glänzendsten und überraschendsten.

13. Caput obstipum. Durchschneidung der beiden Portionen des M. sterno-cleido-mastoïdeus der rechten Seite.

Friedrich Nischke, ein gesunder, sechsjähriger Knabe, Sohn einer Wittwe, hatte eine angeborne Schiefheit des Halses nach rechts. Der *M. st.* war straff und trat stark hervor, die Gesichtszüge waren verzerrt und die linke Gesichtshälfte viel höher stehend als die rechte. Gegen das Uebel war bis dahin gar nichts geschehen. Ich durchschnitt beide Muskelbäuche, worauf der Kopf sogleich völlig gerade stand, da die Wirbelsäule nicht verbogen war. Dann wurde die Wunde und der Hals wie gewöhnlich verbunden. Die Heilung erfolgte ohne einen Zufall und vierzehn Tage nach der Operation war weiter keine Behandlung mehr nöthig.

14. Caput obstipum. Durchschneidung der beiden Portionen des linken Kopfnickers.

Johannes Wieseke aus Brandenburg, vierzehn Jahr alt, war als schwächliches Kind und mit einer Verkürzung des linken *M. sterno-cleido-mastoïdeus* geboren. Für sein Alter war der Knabe ziemlich grofs aber auffallend dünn, schwächlich, ängstlich, fortwährend erröthend und sehr still. Er hatte stets viel gekränkelt und manche gröfsere Krankheiten überstanden. Der Kopf war stark auf die linke Seite geneigt, die Halswirbelsäule nach rechts ausgebogen und dadurch die Spannung des linken Kopfnickers in der letzten Zeit verringert worden; ein Versuch aber, den Kopf gerade zu stellen, brachte sogleich eine starke Anspannung des Muskels und ein scharfes Hervortreten beider Bäuche hervor. Ich durchschnitt beide Portionen, erst die stärker gespannte *Pars sternalis*, dann die *Pars clavicularis;* die Dicke der Bäuche war sehr gering. Der Knabe verlor kaum einige Tropfen Blut, dann wurde die Wunde verklebt, der gewöhnliche Verband angelegt und der Hals mit dikken Tüchern umgeben. Bei der Zartheit und grofsen Reizbarkeit des Knaben war ich nicht ohne Sorge für die Folgen der Operation, um so mehr, als sich am zweiten Tage einige Beschwerden beim Schlucken einstellten, auch der Nacken schmerzte. Bei einer kühlenden Behandlung verschwanden die Zufälle. Acht Tage lang beobachtete der Kranke die Rückenlage, dann konnte er das Bette verlassen und mit einer halben Halsbinde umhergehen. Nach vier Wochen stand der Kopf vollkommen gerade.

15. Caput obstipum. Durchschneidung beider Bäuche des M. sterno-cleido-mastoïdeus der rechten Seite.

Carl Moll, 4 Jahr alt, ein starker, vollsaftiger Knabe, war mit einer Verkürzung des rechten *Sterno-cleido-mastoïdeus* geboren, wenigstens hatte man das Schiefhalten des Kopfes im ersten Monat nach der Geburt bemerkt. Der Kopf stand sehr schief und der Muskel war sehr gespannt. Es war aufser Oeleinreibungen nichts gegen das Uebel geschehen. Ich durchschnitt erst den vordern, dann den hintern Bauch. Schon nach dem achten Tage war die Wunde geheilt und weder Extravasat noch Entzündung zu bemerken. Dann wurde eine Halsbinde angelegt und das Kind 14 Tage nach der Operation als völlig geheilt entlassen.

16. Caput obstipum. Durchschneidung der Portio sternalis des rechten M. sterno-cleido-mastoïdeus.

Carl Schmidt aus Berlin, 5 Jahr alt, ein bleicher aber gesunder Knabe, sollte die Schiefheit des Kopfes erst im dritten Jahre in Folge eines Drüsenabscesses bekommen haben. Der vordere Bauch war nur gespannt. Ich durchschnitt diesen. Der Kopf behielt dieselbe Stellung und beim Hinüberbiegen nach links spannte sich die hintere Portion nicht stärker als vor der Durchschneidung der vordern. Der Kopf war indessen in jede Richtung zu bringen. Dann wurden Pflaster, Compressen, eine Binde und Halstücher angelegt. Schon nach der Abnahme des ersten Verbandes, am vierten Tage, war der Kopf vollkommen gerade. Dann wurde eine Halsbinde angelegt. Neun Tage nach der Operation war das Kind völlig hergestellt und jede weitere Behandlung überflüssig.

17. Caput obstipum. Durchschneidung beider Portionen des M. sterno-cleido-mastoïdeus der rechten Seite.

August Köpfer aus Frankfurt, ein blonder, rothwangiger, liebenswürdiger, geduldiger Knabe, sechs Jahr alt, hatte seit der zartesten Kindheit eine Verkürzung des rechten *Sterno-cleido-mastoïdeus*. Schon bald nach der Geburt hatte man diesen Zustand bemerkt. Früher waren nur Einreibungen, später bei Zunahme der Schiefheit zwei Jahre lang mit grofser Gewissenhaftigkeit orthopädische Streckungen des Halses unternommen worden. Ich durchschnitt beide Muskelbäuche, worauf der Kopf sich sogleich vollkommen gerade stellte. Derselbe Verband. Heilung der Wunde ohne Entzündung und Eiterung in zwei Tagen; dann noch ein Paar Tage ruhige Rückenlage. Acht Tage nach der Operation reiste der Knabe mit so vollkommen geradem Kopfe als wenn er nie schief gewesen wäre, und ohne alle sichtbare Spuren einer Operation, mit seiner Mutter nach Frankfurt zurück.

18. Caput obstipum. Durchschneidung der beiden Portionen des M. sterno-cleido-mastoïdeus der rechten Seite.

Eine Dienerin der Frau Legationsräthin Scholz hatte ein fünfjähriges blühendes, starkes Mädchen von ungemeiner Heftigkeit und Widerspenstigkeit. Dies Kind war mit einer Contractur des rechten Kopfnickers geboren und aufser öligen Einreibungen nichts dagegen geschehen. Es war die Kraft von drei starken Gehülfen nöthig, um die Kleine zu fixiren, doch gelang es mir, erst den vordern und dann den hintern Bauch so zu durchschneiden wie ich wünschte. Augenblicklich stand der Kopf ganz gerade. Dann wurden die Stichwunden zugeklebt und der gewöhnliche Verband angelegt. Aufser einer Halsbinde war keine weitere Nachbehandlung nöthig. In der zweiten Woche nach der Operation war die Kur ganz beendigt und der Kopf vollkommen gerade geworden.

19. Caput obstipum. Durchschneidung der Portio sternalis des rechten M. sterno-cleido-mastoïdeus.

Carl Pietsch aus Berlin, ein kleiner, rothwangiger, dreijähriger Knabe mit sehr kurzem fetten Halse, war mit einer Verkürzung des vordern Bauches des *Sterno-cleido-mastoïdeus* geboren. Aufser öligen Einreibungen war nichts gegen diesen Zustand unternommen worden. Der kurze fette Hals und die grofse Widerspenstigkeit des Kindes machte die Operation ziemlich schwer, doch wurde ich damit fertig. Unmittelbar nach der Durchschneidung des Muskelbauchs stand der Kopf vollkommen gerade; der hintere Bauch marquirte sich darum nicht stärker. Es entstand weder Entzündung noch Eiterung, die Wunde war unter dem gewöhnlichen Verbande in zwei Tagen geheilt und nach fünf Tagen war die ganze Behandlung beendet und der Kopf so gerade als wenn er nie schief gestanden hätte.

20. Caput obstipum. Durchschneidnng der beiden Portionen des M. sterno-cleido-mastoïdeus der rechten Seite.

Friedrich Strauch aus Cüstrin, ein starker, blühender Knabe hatte von Jugend auf eine bedeutende Verkürzung des

rechten Kopfnickers, welche allen Bemühungen, das Uebel zu heben, widerstanden hatte. Der Kopf stand mit seinem obern Theile weit nach rechts hinüber, das Gesicht und das Kinn waren nach links gerichtet. Beide Muskelbäuche traten gleich stark hervor. Ein lautes Krachen liefs sich bei der Durchschneidung der *Portio sternalis* vernehmen, und in demselben Augenblicke trat die *Pars clavicularis* als ein scharfes, hartes Band noch weit stärker hervor und stellte sich so recht zum Durchschneiden. Dies geschah vom hintern Rade aus und es gab wie vorher einen lauten Ton. Die Stichwunden wurden wie gewöhnlich verbunden und dicke Halstücher angelegt. Der unruhige Knabe zeigte sich in der Nachbehandlung nicht ganz willig. Er trug dann einige Zeit eine steife halbe Halsbinde und safs täglich mehrere Stunden an der Glisson'schen Halsschwinge. Der Erfolg war ganz wie man ihn nur wünschen konnte.

21. Caput obstipum. Durchschneidung beider Portionen des rechten M. sterno-cleido-mastoïdeus.

Fräulein von Scholten, ein blondes, blühendes, 11 Jahr altes Mädchen hielt schon bald nach der Geburt den Kopf etwas mehr auf die rechte Seite hinübergeneigt. Allmälig hatte dieser Zustand sich verschlimmert und seinen Grund in einer wirklichen Verkürzung des Kopfnickers zu erkennen gegeben. Die frühere Zartheit des Kindes hatte gewaltsame Mittel verboten und erst in dem letzten Jahre, wo der Körper sich bedeutend entwickelt hatte, waren einige Zeit hindurch Leibesübungen angewendet worden. Im Ganzen war es keine Schiefheit des höheren Grades, daher kaum ein Verzogensein der Gesichtszüge zu bemerken. Ich durchschnitt zuerst den am stärksten gespannten vordern Bauch des Muskels, worauf der hintere sogleich viel stärker hervortrat. Dann wurde auch dieser von einem kleinen hinter ihm gemachten Einstich aus durchschnitten, die Wunde sogleich verklebt, verbunden, dicke Halstücher um den Hals geführt, und die Kranke auf eine Matratze mit einigen Kopfkissen gelegt. Die Heilung der Wunde erfolgte ohne Entzündung und Eiterung. Nach achttägiger Rückenlage war der Kopf ganz gerade, dann wurde eine halbe steife Halsbinde angelegt und in der dritten Woche der Erfolg der Operation so entschieden, dafs ein fernerer Besuch bei dem jungen Mädchen überflüssig war.

22. Caput obstipum. Durchschneidung beider Portionen des M. sterno-cleido-mastoïdeus der rechten Seite.

Der dreijährige Knabe des Herrn Werkenthin aus Swinemünde, ein sehr reizbares Kind, war mit einer Contractur des rechten Kopfnickers geboren. Ich rieth den Eltern auf ihre Anfrage, keine orthopädische Behandlung mit dem Kinde zu unternehmen, da diese doch fruchtlos sein würde, sondern den Kopfnicker durchschneiden zu lassen. Darin willigten sie denn auch sogleich. Der Operation wohnte Se. Exc. der Wirkl. Staats-Rath Herr von Arend mit gröfstem Interesse bei; derselbe war nicht wenig über den schnellen augenblicklichen Erfolg der Operation überrascht, bei welcher beide Muskelportionen durchschnitten wurden. Es wurde dann der gewöhnliche Verband angelegt. Einige Tage nach der Operation zeigte sich eine kleine härtliche Entzündungsgeschwulst an dem Orte der Operation, welche sich indessen bald wieder zertheilte ohne in Eiterung überzugehen. Binnen 14 Tagen war das Kind von seinem *Caput obstipum* geheilt, bekam mittlerweile die Masern, welche einen gewöhnlichen, gutartigen Verlauf machten.

23. Caput obstipum. Durchschneidung der Portio sternalis des linken Kopfnickers.

Antonie von Wolf, fünf Jahr alt, ein sanftes, freundliches Kind, ward mit einer Verkürzung des linken Kopfnickers geboren. Schon frühzeitig bemerkte man die schiefe Stellung des Kopfes, unternahm aber nichts dagegen. Endlich entschlossen sich die besorgten Eltern zur Operation. Der Kopf stand, ungeachtet nur die *Portio sternalis* verkürzt war, sehr schief; beide Gesichtshälften waren verschoben und das Kind hatte dadurch etwas Schielendes im Blick bekommen. Ich durchschnitt die verkürzte Sehne in Gegenwart Sr. Exc. des Herrn Staats-Raths von Arend, des Herrn Dr. Sanson und mehrerer andern Aerzte. Sogleich stand der Kopf vollkommen gerade. Es flofs aus der kleinen Stichwunde auch kein Tröpfchen Blut aus, und das Kind verrieth durchaus keinen Schmerz. Die Wunde wurde verklebt und der gewöhnliche Verband angelegt. Als dieser nach einigen Tagen abgenommen wurde, war die Heilung schon geschehen. Eine Binde unterstützte dann den Kopf, nach

acht Tagen war die ganze Kur beendet und das Kind völlig gerade.

24. Caput obstipum. Durchschneidung der Portio sternalis des rechten Kopfnickers.

Ein kleiner, 6 Monate alter Knabe war mit einer beträchtlichen Verkürzung besonders der *Portio sternalis* des rechten Kopfnickers geboren. Mehrere Monate hatte ich Oeleinreibungen angewendet und eine Wulst zur Geraderichtung des Kopfes tragen lassen. Doch Alles ohne den mindesten Erfolg. Ich durchschnitt deshalb die verkürzte Sehne des Muskels. Sogleich stand der Kopf gerade. Ein Heftpflaster und ein kleines Halstuch bildeten den Verband. Schon nach vier Tagen war die Kur beendet und der Erfolg der Operation vollkommen günstig.

25. Caput obstipum. Durchschneidung beider Portionen des verkürzten rechten Kopfnickers.

Der Mauerpolirer Schwertfeger, ein rüstiger Mann von acht und zwanzig Jahren, war mit einem Torticollis der rechten Seite geboren, welcher allmälig einen so hohen Grad erreichte, dafs der ganz zur Seite stehende Kopf mit der rechten Wange nur einige Zoll von der Schulter entfernt war. Der Muskel bildete einen dicken, harten Strang, welcher dann besonders stark hervortrat, wenn man den Versuch machte, den Kopf auf die linke Seite hinüberzuziehen. Herr Staats-Rath Arend hatte die Güte, auf mein Ersuchen, die Operation zu machen. Mit der diesem berühmten Wundarzte eigenthümlichen Schnelligkeit und Sicherheit durchschnitt derselbe zuerst die *Portio sternalis*, dann die *Portio clavicularis* des Muskels, welche beide mit einem krachenden Geräusch auseinander fuhren. Augenblicklich stand der Kopf gerade und als der Mensch dann um sich blickte, rief er aus: „Ich sehe Alles schief, mein Kopf steht mir schief!" und dies wiederholte er nochmals, als er sich im Spiegel ansah. Physiologisch merkwürdig ist diese Erscheinung gewifs. Diese Täuschung hielt jedoch nur eine kurze Zeit nach der Operation an, worauf sie sich verlor.

Der Verband war der gewöhnliche und die Heilung mit völlig gerader Stellung des Kopfes erfolgte so ungemein schnell, dafs der Kranke schon acht Tage nach der Operation seine Arbeit als Maurer fortsetzen konnte.

26. Caput obstipum. Durchschneidung des M. sterno-cleido-mastoïdeus der rechten Seite.

Der blühende fünfjährige Knabe des hiesigen Herrn Commissionsraths Dorn war mit Verkürzung des rechten Kopfnickers geboren. Einreibungen, Maschinen aller Art waren vergebens zur Ausdehnung des verkürzten Muskels angewendet worden. Bei der Durchschneidung beider Muskelbäuche entstand aus beiden Stichwunden eine so starke Blutung, dafs der Knabe vom Blutverlust in eine tiefe Ohnmacht fiel. Es spritzte zwar kein arterielles Gefäfs, auch war keine gröfsere Vene verletzt worden, doch war die paranchymatöse Blutung in der Tiefe so stark, als wenn hier ein gröfseres Gefäfs angestochen oder durchschnitten worden wäre. Um keinen Preis hätte ich die Haut gespalten, um die Blutung schneller zu stillen und mich so wider Willen in Roonhuysen's Zeitalter zurückbegeben. Endlich gelang es, nach wiederholtem Ausdrücken des ergossenen Blutes, durch Kälte und Auflegen von dicken Charpiebäuschen, Compressen, breiten, eine halbe Elle langen Pflasterstreifen, und einer Binde, die Blutung zu stillen. Mein erster Besuch am folgenden Tage war bei dem kleinen Dorn, welchen ich erschöpft und sehr leidend zu finden hoffte; ich war aber nicht wenig überrascht, ihn aufser dem Bette zu finden, welches er heimlich verlassen hatte und wohin ich ihn denn sogleich zurückführte. Bei der Erneuerung des Verbandes fand ich zu meiner Freude kein Ekchimom, nur die gewöhnliche Entzündungsgeschwulst in der Tiefe an der Stelle des durchschnittenen Muskels ohne alle Hautröthe. Der Verband wurde verkleinert wiederholt, und dann noch einige Zeit eine halbe Halsbinde getragen. In der dritten Woche war die Heilung vollständig und der Knabe nicht mehr einer weitern Behandlung bedürftig.

27. Caput obstipum. Durchschneidung beider Portionen des rechten M. sterno-cleido-mastoïdeus.

Carl Genz aus Neu-Ruppin, ein naher Verwandter des kleinen Dorn mit schiefem Halse, bei dessen Vater er sich aufhielt, war ebenfalls mit einer bedeutenden Schiefheit des Halses geboren, welche bis zu seinem siebenzehnten Jahre allmälig noch zugenommen hatte. Der Kopf war nur noch eine gute Hand breit von der Schulter entfernt, die Gesichtszüge

waren verzogen und der Kopf, aufser der schiefen Stellung, noch auf dem Rumpfe verdreht. Beide Muskelportionen wurden unter lautem Krachen durchschnitten; das Geräusch war nicht blofs wegen der Rigididät der durchschnittenen Theile als wegen der grofsen Magerkeit des jungen Menschen so stark. In den Stichwunden zeigte sich kein Tröpfchen Blut. Die Heilung erfolgte durch die *prima intentio.* Nachdem der erste Verband abgenommen war, legte ich eine steife Halsbinde an. Innerhalb vier Wochen war die Schiefheit des Halses vollkommen gehoben. — Dieser und der vorhin erwähnte Knabe verdanken vorzugsweise ihre glückliche Wiederherstellung der grofsen Sorgfalt des Dr. Holthoff.

28. Caput obstipum. Dreimalige Durchschneidung des rechten M. sterno-cleido-mastoïdeus unter der Haut.

Herr Eben aus Pommern, der Neffe des Geh. Ob. Reg. Raths Bethe hieselbst, war mit einer starken Verkürzung des Kopfnickers geboren und bei immer zunehmendem Uebel in seinem 22sten Jahre auf eine auffallende Weise dadurch entstellt. Beide Gesichtshälften waren auf eine frappante Weise von einander verschoben und der Kopf durch den stark contrahirten Kopfnicker der in die Höhe gezogenen Schulter genähert. Zog man den Kopf auf die andere Seite, so folgte die Schulter; das Gesicht stand nach rechts, das Kinn nach oben. Ich durchschnitt beide Muskelbäuche, wobei ein so lautes Krachen hörbar wurde, wie ich es noch nie gehört habe. Die Wunde verband ich wie gewöhnlich. Die Operation hatte die Schiefheit um zwei Drittheile gebessert, doch war dieselbe noch nicht ganz gehoben; ich durchschnitt daher in einer spätern Zeit nochmals die sich wieder spannende Portion des Muskels, worauf der Kopf noch gerader zu stehen kam, und alsdann noch ein drittes Mal, wo denn der Kopf gerade auf dem Rumpfe stand.

29. Caput obstipum. Durchschneidung des M. sterno-cleido-mastoïdeus der rechten Seite.

Carl Sponholz aus Sachsen, 10 Jahr alt, mit starker Verkürzung des rechten Kopfnickers. Der Kopf war gegen die Schulter herabgezogen und das Gesicht nach der entgegengesetzten Seite gerichtet, zugleich war die Grundfläche des Schädels

von der Wirbelsäule abgewichen. Beide Muskelbäuche wurden durchschnitten. Der Erfolg der Operation war überraschend. Nachdem der Knabe bis zum zwölften Tage eine steife Halsbinde getragen hatte, war er vollkommen geheilt.

30. Caput obstipum. Durchschneidung beider Portionen des M. sterno-cleido-mastoïdeus der linken Seite.

Auguste Lienig, 15 Jahr alt, von frühester Kindheit an *Obstipitas capitis sinistra* leidend, mit Skoliose, bleich, mager, kränklich. Beide Muskelbäuche traten scharf hervor und bildeten eine tiefe Grube von der Gestalt eines sehr in die Länge gezogenen Dreiecks. Das Gesicht war sehr verzogen und nach der entgegengesetzten Seite gewendet. Von einer zwischen den beiden Muskelbäuchen gemachten Oeffnung aus nahm ich die Durchschneidung vor, indem ich die Klinge zuerst nach vorn und dann nach hinten richtete. Es entstand weder Entzündung noch Eiterung und nach 14 Tagen war das Mädchen völlig gerade.

31. Caput obstipum. Durchschneidung beider Portionen des M. sterno-cleido-mastoïdeus der rechten Seite.

Taf. I. Fig. 2.

Zechlin, 14 Jahr alt, aus Berlin, der Sohn eines Fabrikanten, war mit *Obstipitas capitis dextra* geboren. Der Kopf war der höher stehenden Schulter stark genähert, das Gesicht sah über der Achsel fort, das Kinn war zugleich nach oben gerichtet, dabei Verkrümmung der Wirbelsäule. Ich durchschnitt beide Muskelportionen, welche mit krachendem Geräusch auseinanderfuhren und legte dann den gewöhnlichen Verband an. Der hohe Grad der Schiefheit bestimmte mich, dem Kopf sogleich eine etwas geradere Stellung zu geben; dies war wohl Ursache, dafs sich eine Blutaustretung unter der Haut und ein grofser Abscefs an der Stelle, wo der Muskel durchschnitten war, bildete. Dazu gesellte sich dann noch eine schwere *Febris gastrica nervosa*. Bei einer einfachen innern und äufsern Behandlung besserte sich das Befinden des Kranken bald und nach der Eröffnung des Abscesses durch eine kleine Wunde schlofs sich derselbe bald. Binnen sechs Wochen war die Heilung vollkommen und der Knabe von seiner Entstellung befreit. Herr Dr. Berend hat sich durch seine Sorgfalt um diesen Kranken grofse Verdienste erworben.

32. Caput obstipum. Durchschneidung beider Portionen des M. sterno-cleido-mastoïdeus der rechten Seite.

August Willert, 1½ Jahr alt, der Sohn eines Landmannes, war sehr schwer durch die Zange entbunden worden. Einige Tage nachher bemerkte die Wärterin die Schiefheit des Kopfes. Salbeneinreibungen wurden vergebens angewandt und als diese nicht halfen, kamen die Eltern nach Berlin. Die starke Verkürzung der *Sterno-mastoïdeus* näherte die rechte Seite des Unterkiefers stark dem Brustbeine, das Kinn lag so dicht auf, dafs man nur mit Mühe einen Finger dazwischen bringen konnte. Nur der vordere Bauch war gespannt, der hintere nicht. Ich durchschnitt den ersten, worauf der Kopf sich sogleich aufrichtete und nach allen Seiten hin beweglich war. Die ganze viertägige Nachkur bestand in der Anlegung eines dünnen Halstuches. Dann war das Kind geheilt.

33. Caput obstipum. Durchschneidung beider Portionen des M. sterno-cleido-mastoïdeus der linken Seite.

Carl Lehmann, 9 Jahr alt, war der Sohn eines Schuhmachers. Schon in der Wiege bemerkten die Eltern, dafs der Knabe den Kopf nach rechts hinüberbiege; dies nahm dann allmälig immer mehr zu und fing nun an Besorgnisse einzuflöfsen. Aerzte und Chirurgen, welche im Laufe der Jahre befragt wurden, gaben zur Antwort, dafs erweichende Salben das Uebel heben würden. Dies war aber nicht der Fall, sondern der Kopf verdrehte sich immer mehr nach rechts mit schräg nach aufwärts gerichtetem Kinn, so dafs die Haltung dadurch etwas Dramatisches bekam. Ein später befragter Arzt war der Meinung, die Salben und Oeleinreibungen in den verkürzten Theilen wären zwar nicht nachtheilig gewesen, könnten aber allein gar nichts helfen; nur das Einreiben der entgegengesetzten Seite des Halses mit Spiritus und das gleichzeitige Reiben der verkürzten Seite mit einer erweichenden Salbe könnten das Uebel heilen. Der fromme Glaube der armen Leute eilte mit der Salbe und dem Spiritus, aber die Sache blieb beim Alten. Deshalb durchschnitt ich die beiden Portionen, worauf der Knabe binnen acht Tagen so vollkommen gerade war, als hätte er nie die kleinste Abweichung des Kopfes gehabt.

34. Caput obstipum. Durchschneidung beider Portionen des rechten M. sterno-cleido-mastoïdeus.

Carl Winter, der 5jährige Sohn eines Dienstmädchens, war mit einer *Obstipitas capitis dextra* geboren. Einreibungen von Oel und Spiritus waren die bis dahin angewendeten Mittel. Der Muskel war sehr gespannt. Ich durchschnitt beide Bäuche, worauf der Kopf sogleich gerade stand. Die Heilung der Wunde erfolgte schnell und die Stellung des Kopfes war so natürlich, dafs man 14 Tage nach der Operation ihn eigentlich mehr auf die linke als auf die rechte Seite geneigt fand, weshalb auch keine Binde weiter getragen wurde.

35. Caput obstipum. Durchschneidung beider Portionen des M. sterno-cleido-mastoïdeus der linken Seite.

Marie Wolgast, die 11jährige Tochter eines Schmieds aus Berlin, war mit einer Verkürzung des linken *M. sterno-cleido-mastoïdeus* geboren. In früher Kindheit waren Einreibungen angewendet worden, in spätern Jahren aber eine orthopädische Behandlung von einem berühmten Orthopäden mit grofser Sorgfalt aber ohne Erfolg unternommen worden. Beide Muskelportionen wurden einen Zoll über ihrer Insertion durchschnitten, wobei kein Tropfen Blut vergossen wurde. Der Verband war der gewöhnliche. Am neunten Tage nach der Operation war keine Spur von dem Uebel mehr zu bemerken.

36. Caput obstipum. Durchschneidung der Portio clavicularis des rechten M. sterno-cleido-mastoïdeus.

Auguste Schöning, ein liebenswürdiges, junges Mädchen, 15 Jahr alt, mit angebornem Torticollis der rechten Seite, war einige Zeit mit der Glisson'schen Schwinge und auf dem Streckbette behandelt, das Uebel aber dadurch nicht gehoben worden. Es war dies ein ungewöhnlicher Fall, indem die *Pars sternalis* sich nicht verkürzt zeigte, wogegen aber die *Pars clavicularis* in der Gestalt einer von oben herablaufenden breiten Hautfalte hervortrat. Ich durchschnitt diesen Theil des Muskels, worauf sogleich alle Spannung aufhörte. Weder Extravasat, noch Entzündung, noch Eiterung, sondern Heilung

der Wunde durch die *prima intentio.* Der Verband war der gewöhnliche und es erfolgte das gänzliche Aufhören der Schiefheit des Halses nach zwölf Tagen.

37. Caput obstipum. Durchschneidung beider Portionen des M. sterno-cleido-mastoïdeus der linken Seite.

Carl Kiefsling, 6 Jahr alt, Sohn eines Fabrikarbeiters, hatte von Geburt an den Kopf auf die linke Seite geneigt. Ich fand eine starke Contraktur des linken *M. sterno-cleido-mastoïdeus.* Beide Bäuche traten scharf hervor. Behandelt war das Kind früher noch nie. Ich durchschnitt beide Muskelbäuche, legte dann ein Pflaster auf die Wunde, darüber den gewöhnlichen Verband. Die Heilung der Wunde geschah durch die *prima intentio.* Dann wurden die Halstücher mit einer halben Pappcravatte vertauscht, und binnen 3 oder 4 Wochen war das Kind so gerade, dafs man kaum ahnen konnte, wie schief ihm der Kopf gestanden habe.

38. Caput obstipum. Durchschneidung beider Bäuche des M. sterno-cleido-mastoïdeus der rechten Seite.

Die 9jährige Tochter des Kaufmanns Semmler, ein zartes, blondes, liebenswürdiges Kind, war mit einer *Obstipitas capitis* nach rechts geboren. Dieselbe hatte für das Alter des Kindes einen selten hohen Grad und war die Ursache einer starken seitlichen Verbiegung der Halswirbelbeine und der *Columna vertebralis dorsi.* Die Schulter war dem stark zur Seite geneigten Kopfe genähert; die Gesichtszüge waren bedeutend verzogen. Das Kind hatte schon viel an Maschinen und Streckapparaten gekostet, allein dem Uebel hatte dadurch nicht abgeholfen werden können. Ich durchschnitt beide Bäuche in Gegenwart des Herrn Geh. Rath Barez. Die Wunden heilten durch die *prima intentio.* Dann wurden allmälig verstärkte Streckungen des Halses vorgenommen und aufserdem fortwährend eine steife halbe Halsbinde getragen, da das Kind zum Theil aus Gewohnheit den schon gerade stehenden Kopf noch gern nach rechts hinüber neigte.

39. Caput obstipum. Durchschneidung beider Portionen des rechten M. sterno-cleido-mastoïdeus.

Carl Müller, funfzehn Jahr alt, litt in frühester Kindheit mehrere Jahre lang an skrophulösen Drüsenentzündungen der linken Seite des Halses, welche ein Gewöhnen des Kopfes nach der rechten Seite hinüber und eine Verkürzung des rechten Kopfnickers zur Folge hatten. Die Drüsengeschwulst des Halses wurde binnen einigen Jahren gehoben; der rechte *M. sterno-cleido-mastoïdeus* blieb indessen verkürzt. Die Entstellung unterschied sich durch nichts von einem angebornen Torticollis und entstellte seines hohen Grades wegen den Knaben bedeutend. Da nur die *Portio sternalis* beträchtlich verkürzt schien, so durchschnitt ich diese. Der Kopf erhielt dadurch sogleich die normale Stellung. Die kleine Wunde war schon nach einigen Tagen so vollkommen geheilt und keine Spur von Entzündung vorhanden, dafs sogleich eine Halsbinde angelegt werden konnte. Nach einigen Monaten sah ich den Knaben wieder, die *Portio sternalis* hatte die vollkommene Länge und der Kopf konnte frei nach allen Richtungen gewendet werden. Beim stärkeren Hinüberbeugen auf die linke Seite trat die früher schlaff gewesene *Portio clavicularis* stark hervor und genirte etwas. Der Dr. von Sanson-Himmelsstierna durchschnitt auf meine Bitten in Gegenwart des Herrn Staats-Raths Arend dieselbe mit grofser Geschicklichkeit. Die Wunde heilte binnen einigen Tagen und die Verkürzung dieser Muskelparthieen war von nun an für immer gehoben. Dr. Böhm hat die Nachbehandlung dieses Knaben mit grofser Aufmerksamkeit besorgt.

40. Caput obstipum. Durchschneidung der Portio sternalis und der Portio clavicularis des M. sterno-cleido-mastoïdeus der linken Seite.

v. Quitzow, ein blonder Knabe von 9 Jahren und zartem Körperbau, hatte in Folge einer entzündlichen Anschwellung an der linken Seite des Halses, wodurch der Kopf auf die rechte Seite hinübergedrängt worden war, eine Verkürzung des rechten Kopfnickers erlitten. Gleichzeitig war die Halswirbelsäule etwas seitlich gebogen. Die Grundfläche des Kopfes war zugleich ein wenig von der Wirbelsäule abgewichen, so dafs das Kinn etwas

nach der rechten Seite und zugleich etwas nach oben gerichtet war. Nachdem ich einige Wochen hindurch ölige Einreibungen, warme Umschläge und eine halbe Binde als Vorkur angewendet hatte, durchschnitt ich beide Portionen des *M. sterno-cleido-mastoïdeus*. Es flossen kaum einige Tropfen Blut und die Wunden waren am dritten Tage geheilt. Anfangs wurde ein dickes Halstuch, später eine hohe halbe Halsbinde angelegt. Der Muskel erschien jetzt von natürlicher Länge und störte nicht mehr die vollkommen gerade Stellung des Kopfes; doch kehrte er ohne Unterstützung wegen der noch fortdauernden Schiefheit der Halswirbelsäule zum Theil in die alte falsche Stellung zurück; besonders aber war das Kinn noch nach links gerichtet. Ich behandelte deshalb den Knaben mit der Glisson-schen Halsschwinge, welche täglich mehrere Stunden lang angelegt wurde, wobei der Patient auf einem Stuhle safs; aufserdem wurde der Hals mit Klauenfett eingerieben und in den freien Stunden die Halsbinde getragen. Die Besserung trat darnach sehr bald ein und wenige Wochen später erfolgte die Heilung.

Nach drei Monaten wurde abermals meine Hülfe gesucht. Der Kopf stand wieder etwas schief, ohne dafs der linke Muskel den geringsten Antheil an dem Rückfalle gehabt hätte. Die Ursache davon lag allein in einer entzündlichen Anschwellung einiger Halswirbelbeine. Ich wendete öfter Blutegel und Umschläge von lauem Bleiwasser an, innerlich liefs ich einige Monate Thran nehmen. Darnach wurde es besser. Wegen der geringen Schiefheit des Halses, gröfstentheils alte Gewohnheit, liefs ich dann noch einige Zeit eine halbe Binde tragen.

41. Caput obstipum. Zweimalige Durchschneidung beider Portionen des linken M. sterno-cleido-mastoïdeus. Taf. II. Fig. 1. u. 2.

Elvira Finsterwalda aus Lichtenburg, ein schon vollkommen ausgebildetes junges Mädchen von vierzehn Jahren war mit einem schiefen Halse des höheren Grades nach der linken Seite hin geboren. Mehrere Mittel zum Einreiben waren vergebens angewendet worden. Ein sehr unglücklicher Umstand trug dagegen noch ganz besonders zur Verschlimmerung des Uebels bei. Es entstand nämlich an der linken Seite des Halses, eben an der nach welcher der Kopf hinübergeneigt war, ein skrophulöses Geschwür, welches zwei Jahre lang aller ärzt-

lichen Behandlung trotzte und erst nach dieser Zeit geheilt wurde. Der Kopf wurde von dem Kinde natürlich immer mehr und mehr, weil es so am bequemsten war, nach dieser Seite hingewöhnt, da er schon dahin gezogen wurde und sich durch seine Schwere hinübersenkte. Die Narbe, welche sich dann bildete, trug nun auch noch das ihrige bei, die Schiefheit zu vermehren. In späterer Zeit wurde eine zweckmäfsige orthopädische Behandlung gegen das Uebel angewendet, aber selbst das Streckbette vermochte dasselbe nicht zu heben. So nahm denn die Schiefheit immer mehr und mehr zu und erreichte bis zum vierzehnten Jahre einen so hohen Grad, dafs der erste Anblick des jungen Mädchens frappirte. Der Kopf war der linken Schulter stark genähert, die Schulter in die Höhe gezogen, zwischen ihr und der Wange nur ein kleiner Raum. Das Kinn war auf die entgegengesetzte Seite gerichtet; die Symmetrie des schönen Gesichtes war gestört, Augenbrauen, Augenlider, Nasenflügel, Mundwinkel der linken Seite standen einen Zoll tiefer als auf der rechten. Die Halswirbelsäule war stark nach rechts ausgebogen, weiter hinab zwischen den Schultern dagegen eine Skoliose nach links und das linke Schulterblatt stärker graminirend als das rechte. Der linke *Sterno-cleido-mastoïdeus* war seiner ganzen Länge nach verkürzt, beide Portionen, noch mehr aber die vordere, liefsen sich metallhart fühlen. — Ich durchschnitt zuerst die *Pars sternalis*, welche kaum mit der Spitze des Messers berührt, mit einem leisen Krachen auseinanderfuhr. Darauf trat die *Pars clavicularis* sogleich viel stärker und noch gespannter als früher hervor; ich durchschnitt nun auch diese von einem kleinen zweiten Stichpunkte aus, welcher hinter dem Bauche gemacht war. Nur die Bekanntschaft mit der Operation machte, dafs ich nicht erschrack, denn im Augenblicke der Trennung des Muskels ertönte ein dumpfes aber zugleich sehr lautes Krachen, welches dies Mädchen wie bei einem starken elektrischen Schlage zusammenfahren machte. Bald darauf konnte man nun den Kopf gerade richten. Bei der Operation waren kaum einige Tropfen Blut ausgeflossen, die Stelle wurde mit einem Charpiebausch und Pflasterstreifen bedeckt, eine Binde drückte darauf, und einige um den Hals gebundene Tücher mufsten dem Kopfe die nöthige Haltung geben. Nach vier Tagen bei der Abnahme des Verbandes zeigte sich die Wunde geheilt. Dann wurde dem Kopfe eine Richtung auf die andere Seite gegeben und die abwechselnde Dehnung auf

einem Streckbette und mit der Glisson'schen Schwinge vorgenommen. Nach einigen Monaten war das Uebel mit dem früheren Zustande nicht mehr zu vergleichen; dennoch stand der Kopf immer noch zu weit nach links und der Muskel war wieder etwas gespannt. Ich durchschnitt deshalb beide Bäuche noch ein Mal und fuhr dann mit der Streckung fort. Der Erfolg dieser Behandlung war vollkommen günstig, und das Mädchen von seiner Entstellung befreit.

42. Caput obstipum. Durchschneidung beider Portionen des M. sterno-cleido-mastoïdeus der linken Seite.

Carl Helmke aus Berlin, 12 Jahr alt, der Sohn eines Bierschänkers, litt an einem der höchsten Grade von *Obstipitas capitis*. Die Eltern dieses Knaben, Beide grofse, starke, vollkommen gesunde Leute, hatten das ganz unerhörte Unglück gehabt, dafs alle ihre Kinder, sieben an der Zahl, mit einem hohen Grade von *Obstipitas capitis* nach links geboren waren. Ungeachtet der Gröfse und Stärke und Breite der Mutter waren die Geburten immer sehr schwer gewesen, so dafs dieselbe mehrere Mal mit der Zange hatte entbunden werden müssen. Dies war auch bei der letzten Niederkunft mit dem siebenten Kinde der Fall gewesen, von welcher ihr eine grofse Blasenscheidenfistel von zwei Zoll im Durchmesser geblieben war. Fünf der Kinder mit schiefen Hälsen waren in verschiedenem Alter an verschiedenen Krankheiten gestorben, und die beiden noch lebenden, Carl von 12 und Marie von 8 Jahren (s. die folgende Krankengeschichte) waren die einzigen Reste dieses sonderbaren Stammes. — Unser Patient war durch seine Schiefheit auf das Widerwärtigste entstellt; der fast die Schulter berührende Kopf mit seinem fratzenhaften Gesicht sah über die linke Schulterhöhe fort, das linke Auge und der Nasenflügel standen wohl einen Zoll tiefer als auf der rechten Seite, das knöcherne Nasengerüste war zugleich nach der linken Seite gerichtet und der Mund war ein schräges Schollenmaul. Der linke Muskel war kurz, straff und hart zu fühlen, zwischen dem scharf und weit hervorragenden *Sterno-mastoïdeus* und *Cleido-mastoïdeus* war eine tiefe lange dreieckige Grube. Die Halswirbelsäule war stark nach rechts gekrümmt und das Rückgrat tiefer hinab nach links. Da dieser Fall für den Unterricht äufserst lehrreich war, so vermochte ich die Eltern, die Operation in der Clinik der

Charité von mir vornehmen zu lassen. Zuerst durchschnitt ich die vordere, dann die hintere Portion des Muskels, welche mit einem krachenden Geräusch auseinander fuhren. Die Wunden wurden dann verklebt und der gewöhnliche Verband angelegt, der Kopf durch mehrere dicke Halstücher unterstützt, hierauf der Kranke in seine Wohnung gefahren. Am dritten Tage bei Abnahme des Verbandes war die linke Seite des Halses stark geschwollen und ein starkes Blutextravasat in der Tiefe zu entdecken. Das Blut ging in Zersetzung über und es bildete sich ein grofser Abscefs am Halse; die Stichwunden öffneten sich dann wieder und wurden durch eine kleine Dilatation vergröfsert, worauf die Entleerung des mit verdorbenem Blute gemischten Eiters erfolgte. Es wurden gleichzeitig Breiumschläge und später Fomentationen von Camillenthee angewendet. Binnen einigen Wochen war der Abscefs geheilt und noch einige Wochen später war der Knabe, welcher zur Nachkur blos eine halbe steife Pappbinde im Halstuche trug, vollkommen gerade, worauf ich ihn abermals in der Charité vorstellte.

43. Caput obstipum. Durchschneidung des M. sterno-mastoïdeus der linken Seite.

Marie Helmke, 8 Jahr alt, die Schwester des Knaben, dessen Krankengeschichte so eben beschrieben worden, war gleichfalls mit einer nicht minder beträchtlichen Schiefheit des Halses geboren. Der Kopf war durch die Verkürzung des linken *Sterno-cleido-mastoïdeus* ganz auf die Seite gezogen, die Gesichtszüge verzerrt, die linke Gesichtshälfte gegen die rechte tief herabgedrückt, die linke Schulter hoch und dabei Skoliose der Wirbelsäule. Herr Stabsarzt Müller durchschnitt dem jungen Mädchen unter meinem Beistande in der Charité den *Sterno-mastoïdeus*, worauf sich der Kopf sogleich gerade richten liefs. Da der *Cleido-mastoïdeus* sich nach der Durchschneidung des *Sterno-mastoïdeus* nicht stärker anspannte, so wurde dieser nicht getrennt. Die Wunde wurde verklebt und ein leichter Verband angelegt. Einen Tag nach der Operation zeigte sich eine Entzündungsgeschwulst an der linken Seite des Halses, welche in der Mitte fluctuirte. Umschläge von lauem Bleiwasser und dann fest angelegte Pflasterstreifen bewirkten völlige Zertheilung, ohne dafs es irgendwo zur Eiterung kam.

Dann mufste das Mädchen eine steife Halsbinde tragen. Nach drei Wochen war die Heilung vollendet.

44. Caput obstipum. Durchschneidung des linken M. sterno-cleido-mastoïdeus in seiner Mitte unter der Haut. Frühere zweimalige erfolglose Durchschneidung des Muskels nach Roonhuysen.

Albert Betzin, 15 Jahr alt, der Sohn des Portiers Sr. Exc. des Russischen Ministers v. Ribeaupierre, von schlankem Körperbau aber völlig gesund, war mit einem schiefen Halse geboren. Der ungemein hohe Grad des Uebels hatte alle früheren Heilversuche scheitern gemacht, und dasselbe zuletzt eine solche Ausbildung erreicht, dafs für den Knaben schon wegen seiner Entstellung an keinen gewöhnlichen Beruf mehr zu denken war. Der Kopf war der linken Schulter ganz nah, die Schulter in die Höhe gezogen, die Halswirbelsäule nach rechts ausgebogen, die Wirbelsäule zwischen den Schultern nach links, die Gesichtszüge verzerrt, die Augenlider, Nasenflügel, Wange und Mundwinkel stark herabgezogen, das Gesicht und besonders das Kinn waren nach der entgegengesetzten Seite gekehrt. In diesem Zustande hatte ich den Knaben schon öfter gesehen. Ein halbes Jahr später wurde ich aufgefordert, die Behandlung des Knaben zu übernehmen, da eine zweimalige Operation des Halses nicht den erwünschten Erfolg gehabt hatte. Der Kopf stand eben so schief wie früher, am Halse sah man zwei lange Hautnarben divergirend herabsteigen, der Richtung der *Portio sternalis* und *clavicularis* folgend. Man hatte, wie mir der verständige Vater berichtete, zuerst einen Schnitt am vordern Theil des Halses gemacht und dann den verkürzten Theil des Muskels durchschnitten. Die Heilung hatte eine geraume Zeit gewährt, aber keine Verlängerung des Muskels und eine bessere Stellung des Kopfes zur Folge gehabt. Dann entschlofs man sich, die Operation mit dem hintern Theile des Muskels zu wiederholen, trennte die Haut und darauf den hintern Muskelbauch. Auch diese von einer langwierigen Eiterung gefolgte Operation hatte keinen Erfolg; die Vernarbung contrahirte den Muskel von Neuem und ungeachtet der dem Kranken reichlich gewidmeten Aufmerksamkeit und sorgfältigsten Nachbehandlung mit gleichzeitiger Anwendung des Streckbettes hatte es nicht gelingen wollen, den

Sterno-cleido-mastoïdeus zu verlängern und dem Kopfe eine gerade Richtung zu geben. Die ganze Behandlung hatte, wie mir berichtet wurde, drei volle Monate gedauert. — Der Kopf stand gegenwärtig in schräger Richtung der Schulter genähert fast unbeweglich auf dem Rumpfe. Auf dem verkürzten besonders in seinem untern Theile in beiden Portionen indurirten Muskel lagen die harten mit ihm zusammenhängenden Hautnarben. Suchte man den Kopf auf die entgegengesetzte Seite zu biegen, so konnte man, der Unnachgiebigkeit der Theile wegen, ihn nicht von der Schulter entfernen, sondern zog diese mit in die Höhe; der Muskel trat dabei nicht stärker hervor, indem er durch indurirtes Zellgewebe in der Tiefe festgehalten wurde. Beim gewaltsamen Hinüberbiegen des Kopfes nach der rechten Seite und gleichzeitigem Herabziehen der Schulter trat die Mitte des Muskels etwas hervor. Dieser Ort war der geeignetste für die Durchschneidung. Ich durchstach mit meinem schmalen, sichelförmigen Messer die Haut hinter dem Muskel, führte die Klinge, indem ich Haut und Muskel etwas abzog, flach unter ihm durch, und durchschnitt ihn im Zurückziehen mit der Spitze des Messers, und zog dasselbe, ohne die Hautwunde im Geringsten zu vergröfsern, wieder aus derselben heraus. Dann wurde die kleine Wunde zugeklebt, ein Charpiebausch oben aufgelegt, darüber Kompressen, und das Ganze mit einer über Schulter, Brust und Rücken fortlaufenden Binde befestigt, der Kopf durch mehrere dicke Halstücher unterstützt. Bei der Operation, welche einige Sekunden gedauert hatte, war kein Blut vergossen, kaum ein leichter Schmerz empfunden worden. Der Kopf liefs sich nach wenigen Tagen bedeutend gerade richten; es entstand keine Entzündung, noch weniger Eiterung. Fünf Tage nach der Operation verliefs der Knabe schon das Haus und ging aus. Die Nachbehandlung bestand blofs darin, dafs er eine hohe halbe Halsbinde von steifer Pappe in seinem Halstuche trug. Die Operation war eine der glücklichsten, indem sie den Vortheil der subcutanen Durchschneidung des Muskels von der obsoleten in ein helles Licht stellt, und dies um so mehr, da die Erstere noch half, wo Letztere zweimal erfolglos angewandt worden war.

45. Caput obstipum. Durchschneidung der Portio sternalis des rechten Kopfnickers.

Auguste Eger, zehn Jahr alt, taubstumm, die Tochter eines hiesigen Fleischers, ward mit einem schiefen Halse geboren. Von früher Jugend an war das Kind ärztlich behandelt und in den letzten Jahren ebenfalls erfolglos das Streckbette angewendet worden. Herr Dr. Herzberg, welcher seit kurzem zu Rathe gezogen worden war, hatte die Güte meinen Besuch bei der Patientin zu wünschen, da er die Operation für das einzige Mittel hielt die beträchtliche Schiefheit des Halses zu heben. Ich durchschnitt die *Portio sternalis* des Muskels, legte den gewöhnlichen Verband an, und nach sechs bis acht Tagen war das Kind von seiner Entstellung befreit.

46. Caput obstipum. Durchschneidung der Portio sternalis des rechten Kopfnickers.

Dem halbjährigen Töchterchen einer armen Frau durchschnitt ich die verkürzte *Portio sternalis* des rechten Kopfnickers. Kein Tropfen Blut, augenblicklich gerade Haltung des Kopfes. Nach einigen Tagen spurloses Verschwundensein des Fehlers.

47. Caput obstipum. Durchschneidung der Portio sternalis und clavicularis des rechten Kopfnickers.

Carl Augustin, 9 Jahr alt, litt an einem nicht unbedeutendem Grade von Schiefheit des Halses. Das Uebel sollte erst im sechsten Jahre nach dem Masern entstanden sein. Heilversuche waren fruchtlos gewesen. Ich durchschnitt beide Muskelportionen von zwei Einstichspunkten aus. Der Kopf liefs sich sogleich gerade stellen. In 8 Tagen war die Heilung vollendet und keine weitere Nachbehandlung nöthig.

48. Caput obstipum. Durchschneidung der Portio sternalis des verkürzten linken sterno-cleido-mastoïdeus.

Caroline Weilbach, mit Verkürzung des linken Kopfnickers geboren, hatte bis zu ihrem achten Jahre mancherlei

gegen ihren schiefen Hals vergebens gebraucht. Der vordere Bauch war am kürzesten, weshalb ich diesen durchschnitt. Die Heilung war binnen einigen Tagen vollendet.

49. Caput obstipum. Durchschneidung der verkürzten Portio sternalis des rechten Kopfnickers.

Carl Schmiedeke, zehn Jahr alt, mit verkürzter *Portio sternalis* des rechten Kopfnickers. Ich durchschnitt dieselbe, worauf der Kopf sogleich gerade stand. Eine Pappbinde wurde dann noch acht Tage getragen, worauf nichts mehr von dem alten Uebel zu bemerken war.

50. Caput obstipum. Durchschneidung der verkürzten Portio sternalis des linken Kopfnickers.

Johanna Thies, funfzehn Jahre alt, Tochter eines Schneiders, bleich, schlank, grofs und hinfällig, sollte vor etwa zwei Jahren angefangen haben, den Kopf auf die linke Seite hängen zu lassen. Die Spannung im Kopfnicker trat erst dann und zwar am meisten in der vordern Portio sichtbar ein, wenn man den Kopf auf die entgegengesetzte Seite bringen wollte. Die bis dahin ungeachtet der Magerkeit wenig hervortretenden Muskelbäuche fühlten sich nur wie dicke Bindfäden an. Ich durchschnitt die *Portio sternalis* und legte den Pflasterstreifen und Halstücher nebst einer Pappbinde an, um den schlaffen Hals zu unterstützen. Darauf mufste das Mädchen acht Tage lang liegen. Die Wunde war geheilt. Es war aber noch einige Monate lang das Tragen einer Halsbinde nöthig, um die gerade Stellung des Kopfes für immer zu erhalten.

51. Caput obstipum. Durchschneidung der Portio sternalis des M. sterno-cleido-mastoïdeus.

Carl Hahn, eilf Jahre alt, mit unbedeutender Verkürzung der *Portio sternalis* des rechten Kopfnickers, machte seiner ängstlichen Mutter viele Sorgen, da das Uebel dem Gebrauche äufserer Mittel nicht hatte weichen wollen. Ich durchschnitt die verkürzte Portion und in wenigen Tagen war das Uebel dadurch völlig beseitigt.

52. Caput obstipum. Durchschneidung beider Portionen des M. sterno-cleido-mastoïdeus.

Neudorf, Schuhmacherlehrling, hatte durch *Caries* der Halswirbelbeine eine schiefe Stellung des Kopfes nach rechts und dadurch eine Verkürzung des rechten Muskels erlitten. Das Knochenleiden war zwar beseitigt, der Hals beweglich, der Muskel aber zu kurz. Ich durchschnitt beide Muskelportionen, legte den gewöhnlichen Verband an, darauf mehrere Monate dicke Halstücher und obenüber eine halbe Papphalsbinde. Dadurch wurde der Kopf völlig gerade.

53. Caput obstipum. Durchschneidung der Portio sternalis des rechten M. sterno-cleido-mastoïdeus.

Hochberg, ein dreijähriger zarter, blonder, kleiner Knabe, wurde mit *Obstipitas capitis* geboren. Die Schwester des Kindes litt an demselben Fehler. Der Kleine war schon früher an dem Uebel mittelst öliger Einreibungen, Umschlägen, Bandagen u. s. w. behandelt worden, ohne dafs sich der Zustand dadurch im mindesten gebessert hätte. Ein Unglücksfall, welchen der Vater des Kindes, der auf einer Reise nach Berlin mit dem Wagen umgeworfen wurde, wobei er eine complicirte Fractur des rechten Vorderarms dessen Knochen die Weichgebilde durchbohrten, erlitt, führte mir das Kind zu. Der Kopf stand beträchtlich weit nach links hin, war aber gegen die linke Schulter hinabgezogen, die Gesichtszüge waren ungleich und besonders stand das linke Auge beträchtlich höher. Der Durchschneidung des Muskels wohnte mein verehrter Freund Herr Obermedicinalrath Hennemann aus Schwerin bei. Ich trennte den gespannten Muskelbauch, und legte dann den Verband an. Unmittelbar nach der Operation stand der Kopf gerade und nach drei Tagen war die Wunde geheilt, nach acht Tagen die Kur als beendigt zu betrachten.

54. Caput obstipum. Durchschneidung der Portio sternalis der rechten Seite.

Mathilde Wünsch, Schneiderjungfer aus Berlin, ein wohlgebildetes blühendes Mädchen, mit einem sehr hohen

Grade von *Obstipitas colli*, der Kopf war vom Rumpfe seitlich verschoben und der linken Schulter genähert, zugleich nach der rechten hinabgezogen. Beide Muskelbäuche traten lang und scharf hervor und liefsen zwischen sich einen stark vertieften dreieckigen Raum. Die vorzüglich schönen Gesichtszüge des Mädchens waren verhältnifsmäfsig zur Schiefheit des Halses und zur Anspannung des Muskels wenig verzogen, obgleich die ganze Gestalt einen schiefen Ausdruck angenommen hatte. Schon öfter war dem Mädchen von mehreren Seiten der Vorschlag gemacht worden sich von ihrer Entstellung befreien zu lassen, doch die Todesfurcht hatte sie immer davon abgehalten. Ich durchschnitt den sehr verkürzten Muskelbauch worauf dieser mit krachendem Geräusch auseinander fuhren. Da die Wirbelsäule nicht verkrümmt war, so wurde der Hals nach der Operation sogleich bedeutend gerade. Die Wunde wurde wie gewöhnlich verbunden, die Heilung erfolgte schnell und binnen wenigen Wochen erfreute sich das junge Mädchen einer geraden Haltung des Kopfes.

55. Caput obstipum. Durchschneidung der verkürzten Portio clavicularis des linken M. sterno-cleido-mastoïdeus.

Wilhelmine Waldow, 6 Jahr alt, litt an einer, durch ein lange offen erhaltenes Vesicatorium erzeugten Verkürzung der *Portio sternalis* des Kopfnickers. Die flache Hautnarbe war nachgiebig und trug nichts zur seitlichen Neigung des Kopfes bei, die Verkürzung des Muskelbauches war nur Folge der Gewöhnung den Kopf gegen die linke Seite zu neigen. Der Muskel bildete eine scharfe, hervorragende Kante. Nachdem ich die Haut durchstochen hatte ging ich zwischen ihr und dem Muskel flach mit dem Messer hin und durchschnitt den Muskel von aufsen nach innen. Dies schien mir hier leichter als umgekehrt, da sie mit dem Muskel zusammenhing. Dann wurde das Kind verbunden. Nach der Operation blieb der Kopf noch schief, er verlor diese falsche Stellung erst nachdem noch 6 Wochen lang eine halbe Pappbinde getragen worden war.

56. Caput obstipum. Durchschneidung des rechten Kopfnickers.

Heinrich Erdmann, Schneiderbursche, siebenzehn Jahr alt, litt seit sechs Jahren an einer durch scrophulöse Zell-

hautgeschwüre und Abscesse am Halse entstandenen Verkürzung des rechten Kopfnickers. Die glänzenden Hautnarben waren vollkommen nachgiebig und die Haut welche früher mit dem Muskel zusammenhing wieder weich und nachgiebig geworden. Ich durchschnitt in der Charité beide Muskelbäuche, worauf sich der Kopf durch eine Binde gerade richten liefs. Die Heilung war vollkommen.

57. Caput obstipum. Durchschneidung beider Portionen des rechten verkürzten M. sterno-cleido-mastoïdeus.

Ferdinand Busch, $2\frac{1}{2}$ Jahr alt, ein starker Knabe mit Verkürzung des rechten Kopfnickers, hatte durch eine gleichzeitige Verdrehung des Kopfes mit in die Höhe gerichtetem Kinn ein sehr altkluges Aussehen bekommen. Man hatte erst sechs Monate nach der Geburt angefangen das Uebel zu beachten und von der Zeit an Einreibungen gemacht. Ich durchschnitt beide Muskelbäuche nach einander, legte den gewöhnlichen Verband an, erneuerte diesen noch ein Paarmal und nach 14 Tagen war das Kind vollkommen geheilt.

58. Caput obstipum. Durchschneidung der Portio sternalis des M. sterno-cleido-mastoïdeus.

Wilhelm Braun, 2 Jahr alt, mit einem geringen Grade von *Obstipitas colli*, hatte schon seit einem Jahr auf meinen Rath eine kleine wurstförmige Wulst an der contrahirten Seite des Halses, um den Kopf auf die andere Seite hinüberzugewöhnen, getragen, aufserdem waren noch ölige Einreibungen gemacht worden. Da der Zustand unverändert blieb, so durchschnitt ich die *Portio sternalis* und verband das Kind wie gewöhnlich. Nach drei Tagen war die Wunde vollkommen geheilt und der Kopf stand vollkommen gerade.

59. Caput obstipum. Durchschneidung der Portio sternalis des rechten Kopfnickers.

Louise Herr, $1\frac{1}{4}$ Jahr alt, die Tochter einer armen Weberfrau, hatte einen sehr kurzen Hals, an dem die Sternalportion des rechten Kopfnickers, als eine stark gespannte Saite hervortrat wodurch der Kopf etwas schief gezogen wurde. Es

bedurfte nur der Durchschneidung dieses Theils um das ganze Uebel für immer verschwinden zu machen. Aufser einem Stückchen Heftpflaster war keine weitere Nachbehandlung nöthig.

60. Caput obstipum. Durchschneidung des rechten M. sterno-cleido-mastoïdeus nach vorangegangener Excision einer Hautnarbe.

Johann Schirmer, zwanzig Jahr alt, Schneider seines Handwerks, mit grofsen scrophulösen Narben an mehreren Gelenken, hatte durch einen grofsen Abcefs hinter dem Ohre, welcher sich nach dem Verlaufe des *Sterno-cleido-mastoïdeus* senkte und wobei die Haut über dem Muskel zerstört wurde, eine schiefe Stellung des Kopfes bekommen. Eine zwei Finger breite Hautnarbe hing fest mit dem Muskel zusammen, welcher sich sammt der Haut als eine homogene Masse anfühlte. Um die Contractur zu heben hätte man die Haut sammt dem Muskel quer durchschneiden müssen, doch aus bekannten Gründen wollte ich nicht von der subcutanen Methode abweichen. Ueberzeugt, dafs ich nur auf eine andere Weise und zwar durch zwei zu verschiedenen Zeiten vorzunehmende Operationen meinen Zweck erreichen würde, führte ich diese folgendermafsen aus. Ich exstirpirte die bandartig hervorstehende harte Hautfalte und ihre nächste ähnlich beschaffene Narbenmasse. Diese war mit dem Muskel verschmolzen. Das Stück war einen Finger lang und zwei Finger breit. Dann löste ich den vorderen Hautrand der Wunde, den hinteren noch fest ansitzenden absichtlich nicht. Dieser Letzte bildete den festen Punkt zu dem ich den Ersten heran ziehen und mit Kopfnäthen annähen konnte. Auf diese Weise wurde der harte entblöfste verwundete Muskel mit gesunder Haut bedeckt. Es wurden dann Pflasterstreifen um den Hals geführt. Der Kopf aber stand noch so schief wie vorher, anders war es auch nicht möglich. In fünf Tagen war die schönste Vereinigung zu Stande gekommen. Die Fäden wurden am vierten und fünften Tage ausgezogen, und ich wartete noch vier Wochen mit der zweiten Operation der Durchschneidung des Muskels unter der Haut. Ich nahm dieselbe in der Mitte vor, da die beiden Portionen ungeachtet der beträchtlichen Verkürzung des Körpers sich nicht stark marquirten. Die Enden wichen nach der Durchschneidung einen guten Zoll auseinander, und man fühlte eine starke Vertiefung, die darüberliegende Haut

folgte dem Zuge der zurückweichenden Muskeln, der Kopf liefs sich gerade richten. Ein Paar breite Pflasterstreifen und ein Halstuch machten den Verband aus. Die Heilung erfolgte ohne Eiterung. Nach vier Wochen war der Kopf gerade.

61. Caput obstipum. Durchschneidung der Portio sternalis des verkürzten Kopfnickers.

Laura Pätsch, 6 Jahr alt, litt seit ihrer Geburt an einer Verkürzung des rechten Kopfnickers, wogegen man schon allerlei Salbeneinreibungen vergebens angewendet hatte. Der Vater des kleinen freundlichen geduldigen Mädchens ein Bauer, freute sich als ich ihm sagte das Uebel sei sehr leicht und schnell zu heben; es war ihm dies um so lieber als er nicht lange hier am Orte zu bleiben gedachte. Ich nahm also die Operation sogleich in meinem Zimmer vor und durchschnitt den stark verkürzten Sternaltheil des Muskels, welcher das Kinn stark der Brust näherte ohne allen Blutverlust. Augenblicklich stand der Kopf gerade. Es wurde wie gewöhnlich ein Charpiebausch auf die Wunde gelegt, darüber ein langer breiter Heftpflasterstreifen fortgeführt, endlich Halstücher und ein Stück Pappe. Hierauf entfernte sich der Vater mit seinem Kinde, um sich in einer Droschke in die mir sehr nahe gelegene Wohnung zu begeben. Herr Dr. Reich übernahm den Besuch der kleinen Patientin, war aber nicht wenig erstaunt, als dieselbe an dem für sie bestimmten Aufenthalte nicht angekommen war. Sehr spät am Abend stellte sich jedoch der stark angetrunkene Vater mit seinem Töchterchen, welche er mehrere Stunden auf dem Jahrmarkt umhergeführt hatte, dort ein. Zum Glück hatte dies Ereignifs für die Kleine keine Folgen, ungeachtet des kalten Herbstabendes. Das Kind mufste dann vier Tage lang eine ruhige Lage beobachten, worauf es mit vollkommen geheilter Wunde und ganz geradem Kopf in seine Heimath zurückreisen konnte.

62. Caput obstipum. Durchschneidung beider Portionen des verkürzten rechten Kopfnickers.

Der letzte in diesen Tagen von mir wegen Schiefheit des Halses operirte Mensch war der Schiffer Pape, fünf und zwanzig Jahr alt. Eine Geschäftsreise führte ihn nach Berlin, wo er mir

seiner unglaublichen Schiefheit des Halses wegen auf der Strafse auffiel, und ich in ihm sogleich einen Fremden erkannte und anredete. Mit Freuden ergriff er meinen Vorschlag sich von seiner Entstellung befreien zu lassen, wozu der folgende Tag verabredet wurde.

Bei einer nähern Untersuchung ergab sich folgendes. Der Kopf war sehr stark auf die rechte Seite geneigt, die rechte Wange berührte fast die Schulter. Die Halswirbelsäule bildete eine starke seitliche Ausbiegung nach rechts, die des Rücken nach links. Der ganze Kopfnicker war verkürzt, die beiden Bäuche kurz, breit und hart wie Holz. Die ganze rechte Gesichtshälfte, sammt der Hälfte der Nase stand bedeutend tiefer als die linke, das linke Auge fast ein Zoll höher als das rechte. Ich durchschnitt zuerst die *Portio sternalis*, dann die *Portio clavicularis*, ersterer besonders fuhr mit krachendem Geräusch auseinander. Jede Durchschneidung machte ich von einem besonderen Stichpunkte aus. Es gingen kaum einige Tropfen Blut verloren. Hierauf legte ich einen festen Pflasterverband über die Wunde, darüber eine Binde, darüber dicke Halstücher. Der Kopf neigte sich nur noch wenig auf die rechte Seite. Hierauf bezog der Schiffer seinen Kahn und verliefs ein paar Tage darauf Berlin, innig froh so schnell und so unerwartet, von seiner lächerlichen Entstellung befreit zu sein.

Die hier mitgetheilten Fälle von *Caput obstipum* sind gewifs deshalb schon interessant, weil die Schiefheit des Halses, wenn sie allein in einer Verkürzung des *M. sterno-cleido-mastoïdeus* ihren Grund hatte, immer durch die subcutane Durchschneidung desselben gehoben wurde. Ich habe die Vortheile dieser Operationsmethode oben in den allgemeinen Bemerkungen bereits erwähnt, und als ihren besondern Vortheil Gefahrlosigkeit und schnelle Heilung angegeben. Auffallend bleibt es gewifs, dafs von über einem halben Hundert Operirten kein Einziger an den unmittelbaren Folgen der Operation so erkrankte, dafs man für sein Leben hätte besorgt sein müssen. Besonders erfreulich ist es, dafs sich bei keinem Einzigen Nervenzufälle, selbst nicht geringerer Art, einstellten, welche Trismus und Tetanus hätten fürchten lassen.

Viele der Geheilten habe ich in den medizinischen Gesellschaften Berlins vorgestellt, und nicht ohne Theilnahme haben

die berühmtesten hiesigen Aerzte die glänzenden Resultate dieser Operationen gesehen. Viele Aerzte fremder Länder sind ebenfalls öfter Zeugen der Durchschneidung des Kopfnickers beim schiefen Halse gewesen und haben dieselbe in ihre Heimath verpflanzt. Mit der dem grofsen Talent eignen Lebendigkeit hat mein berühmter Gönner, der Herr Staats-Rath Arend, Leibarzt Sr. Majestät des Kaisers von Rufsland, dieser Operation seine Aufmerksamkeit gewidmet, nicht allein mehreren derselben hier beigewohnt, und sie nicht blos hier in Berlin mit bewundernswürdiger Fertigkeit selbst gemacht, sondern auch in andern Europäischen Hauptstädten, in Petersburg, Warschau und Stockholm die Muskeldurchschneidung bei Kindern und Erwachsenen ausgeübt, und nach wenigen Tagen die glänzendsten Resultate darnach gesehen. In Warschau besonders verdankt ein Prediger, welcher auf das Unangenehmste in seiner Amtsverrichtung durch einen hohen Grad von Torticollis gestört war, Herrn Staats-Rath Arend seine schnelle Heilung. An dem gedachten Orte stellte derselbe ebenfalls einen Offizier, welcher an einer für unheilbar gehaltenen Contractur des Armes litt, die ihn zum Invaliden machte, durch die Durchschneidung der Sehne des *Biceps* binnen wenig Tagen vollkommen wieder her.

Den gröfsten Antheil an der glücklichen Wiederherstellung meiner Operirten bin ich den Herren Doctoren Holthoff, Berend, Böhm, Reiche und dem Wundarzte Herrn Hildebrandt für ihre treue, sorgsame und geschickte Nachbehandlung schuldig. Ohne sie wäre es unmöglich gewesen, so günstige Resultate zu erlangen.

II.

Ueber die Heilung des Klumpfufses, des *Pes equinus*, des *Pes varus* und des *Talipes valgus*, mittelst Durchschneidung der verkürzten Sehnen unter der Haut.

Ueber den Klumpfufs im Allgemeinen.

Unter den orthopädischen Operationen steht die des Klumpfufses oben an, theils wegen der Häufigkeit, theils wegen der Lästigkeit des Uebels. So lange es eine Chirurgie giebt wird Stromeyer's Name bei diesem Gebrechen immer als der erste genannt werden. Was vor Stromeyer hier geschah war ganz unbedeutend. Der Werth der Klumpfufs-Operation ist gar nicht hoch genug anzuschlagen. Der Klumpfufs ist oft ein gröfseres Leiden als der Mangel eines Beins, die dadurch verursachten Qualen sind oft gröfser als die nach der Amputation, mehrere liefsen sich amputiren weil sie auf einem Stelzfufs besser zu gehen hofften als auf einem Klumpfufs.

Ein höherer Grad von Klumpfufs ist von frühester Kindheit bis zum Grabe eine nie versiegende Quelle der bittersten Leiden, und der reichste klumpfüfsige Lord stiege gern aus seiner glänzenden Equipage und liefse den gesunden Bettler seinen Platz einnehmen, wenn er mit gesunden Beinen gehen könnte. Wie viel Leid haben Lord Byron nicht seine Klump-

füfse gemacht! dem hätte ich schon deshalb ein längeres Leben gewünscht um durch die Durchschneidung seiner Achillessehnen glücklich zu werden. Die Operation des grauen Staars und die Pupillenbildung gehören zu den edelsten chirurgischen Operationen, weil blind sein das gröfste Unglück ist. Dennoch sind die wieder sehend gewordenen oft nicht in dem Grade zufrieden wie sie es sein sollten. Der Klumpfufs aber, so wie er nach der Durchschneidung einer Sehne eine geringe Verbesserung seines Zustandes wahrnimmt, überläfst sich sogleich der lebhaftesten Freude, die wir gar noch nicht theilen können, weil er nur fühlt wie viel er dadurch gewonnen hat, dafs seine Fufssohle mit etwas gröfserer Fläche den Boden berührt. Jeder Hinkende zieht die Augen der Menschen auf sich, man sieht ihn unwillkührlich an, halb ist's Mitleid, halb Neugierde; das Volk bleibt sogar stehen. Diese Aufmerksamkeit ist dem Leidenden unerträglich, er selbst aber erspähet mit seinen Augen überall seine Leidensgefährten, und findet darin eine Art von Trost, wenn andere noch schlechter gehen. Ich war der Arzt eines alten eitlen Herrn, welcher kürzlich am Schlagfufs starb, dieser bestieg einst gegen meinen Rath ein junges wildes Pferd. Eine Stunde darauf rief man mich, weil er abgeworfen war und den Schenkelhals gebrochen hatte. Darnach wurde er sehr lahm. Dieser sagte eines Tages in seinem Mismuth über seinen Zustand voll ungeduldiger Heftigkeit zu mir: „Ich glaube dafs mir Einer zum Hohn alle Krüppel vor meinem Hause vorbeischickt, denn so oft ich ans Fenster trete, wandern sie vorbei, früher habe ich hier niemals Krüppel bemerkt.“ Man sieht hieraus wie die eignen Leiden die Augen für gleiches Unglück schärfen, während der Gesunde sie nicht bemerkte. Bei weitem mehr als gelenkkrank Gewordene, sind die Klumpfüfsigen über ihr Unglück bekümmert. Man sollte glauben weil sie damit geboren sind, wären sie mehr daran gewöhnt, als die welche früher gesund waren, nun aber lahm an der Krücke einherschreiten. Der Lahme blickt in die Jahre seiner frühen Jugend zurück, wo er schön und frisch war, mit andern Knaben lief und sprang, er denkt die Leute haben dich ganz gesund gekannt, du bist durch ein Unglück lahm geworden. Er hat einen zierlichen Fufs, er trägt feine gewichste Stiefel, er beruhigt sich endlich und findet den innern Frieden. Dem Klumpfüfsigen aber geht dieser tröstende Rückblick ab, es ist ihm ein Schimpf so geboren zu sein, er entschuldigt seinen Fehler wohl mit einem Sturz vom Pferde.

Er fühlt es als Schmach so auf die Welt gekommen zu sein, er hat keinen guten Tritt genossen. Die früheren Erinnerungen seiner ersten Jugend sind Eisenschienchen, Stahlfederchen, mit Blech beschlagene Schuhe, Fufsschnallen und Blasen an den Knöcheln. In den Knabenjahren dann stärkere Hemmschuhe, mit Eisen beschlagene Postillonsstiefel, Zulage einer Schenkelstange und eines eisernen Beckengürtels. Zum Troste in der Schule, Kuhfufs, Pferdefufs, Teufelsfufs. — Ueber zweierlei konnte der grofse Byron nie hinwegkommen, über die Scheinheiligkeit seines Volkes und über seinen Klumpfufs!

Da ich nicht darauf ausgehe ein gelehrtes Werk zu schreiben, sondern nur einige praktische Beiträge zur subcutanen Orthopädie liefern möchte, so theile ich besonders das mit, was über diesen Gegenstand in meinen Gesichtskreis gerathen ist. Oefter ist es leichter etwas zusammen zu tragen als aus sich heraus etwas zu schreiben. Aber ich bin noch nicht fertig mit den Gedanken und Empfindungen der Klumpfüfsigen, wie sie sie gegen mich nur zu oft laut werden liefsen so lange sie noch nicht geheilt waren. Niemals aber habe ich mehr von Dankbarkeit durchdrungene Menschen als diese nach ihrer Herstellung gesehen. So erzählte mir einstens ein junger vierundzwanzigjähriger Handwerker mit einem exquisiten Klumpfufs, im angenehmen Gefühl der sich täglich verbessernden Stellung seines Fufses: „ich bin doch kein häfslicher Bursch und die Leute hatten mich gern wenn sie mich noch nicht kannten und ich hinter dem Tisch safs, wenn ich aber aufstand, so sprangen sie drei Schritte zurück und nun war alles nicht mehr wahr!“ — Mehrere von mir behandelte junge Leute hatten wider Willen das sitzende Schneiderhandwerk erlernt, sie verliefsen nach ihrer Heilung Winkel, Bügeleisen und Nadel und suchten sich einen stärkeren Beruf; einer von ihnen wurde im Gefühl der freigewordenen Kraft sogar Müller. Die der gebildeteren Klasse angehörenden Klumpfüfsigen widmeten sich meistens den Wissenschaften oder der Malerei. Plattfüfse fand ich dagegen vorzugsweise bei den Materialhändlern, bei denen sich dieser Zustand wohl durch das Stehen ausgebildet hatte.

Die klumpfüfsigen Mädchen der niedern oder mittleren Stände waren fast alle Nätherinnen, die der höheren fast alle alte Jungfern. Waren die Entbehrungen welche das männliche Geschlecht von diesem Fehler zu erdulden hatte grofs, so waren die des weiblichen nicht geringer. Sie konnten zwar den

Klumpfuſs besser unter ihren langen Röcken verbergen, aber das Glück der Ehe ward ihnen selten zu Theil. Unter der ganzen Anzahl der von mir Behandelten Klumpfüſsigen war nur eine einzige verheirathete Frau. Hieraus möchte ich schlieſsen, daſs den Männern diese Misbildung bei Mädchen widerlicher sei, als die meisten andern Gebrechen, denn ich habe viele durch Gelenkkrankheiten verkrüppelte Frauen gesehen, welche dessen ungeachtet Männer bekommen hatten. Daſs der Gedanke eine klumpfüſsige Nachkommenschaft zu erzeugen von der Heirath mit dergleichen Frauenzimmern abschrecke ist wohl kaum zu denken.

Der Staat verliert also durch das Nichtverheirathetwerden der klumpfüſsigen Frauenzimmer eine groſse Anzahl Seelen, und diese Unglücklichen stehen daher im höhern Alter einsam und verlassen da. Blicket er aber auf diese Art männlicher Jugend, so blühen ihm darin eben so viele gezwungene Schneider und Stubengelehrte auf. Er entbehrt ihrer als Vertheidiger im Kriege, und das ist nicht unwichtig, denn ein groſser Staat verliert dadurch viele Tausend Soldaten. Es wäre fast besser die Klumpfüſsigen zu Cavaleristen zu machen und die Plattfüſsler von Kriegsdiensten zu dispensiren, denn jene sind meistens kräftig und muthig, letztere aber so schlaff wie ihre Füſse. Unter den ersteren habe ich mehrere gekannt, welche vortreffliche Reiter, höchst geübte Turner und ausgezeichnete Schwimmer waren. Daſs Lord Byron öfter über den Hellespont von Sestos nach Abydos schwamm ist weltbekannt. Für einen kühnen jungen Mann muſs der Gedanke unfähig zu sein die Waffen zu tragen, etwas höchst Niederschlagendes haben. Mehrere Geheilte fragten mich, ob sie nun auch wohl Soldat werden könnten, und wenn ich dann fragte ob sie mehr Lust hätten zu Pferde oder zu Fuſs zu dienen, war allemal die Antwort „zu Fuſs,“ als wollten sie das Gehen so recht genieſsen.

Wäre es nicht zu wünschen, daſs der Staat in groſsen Städten Anstalten zur Heilung von Klumpfüſsen und andern heilbaren Contracturen errichtete, in denen die Kinder armer Eltern curirt würden und wohin auch die vom Lande und kleinen Städten, in denen kein Arzt sich auf dergleichen Heilungen verstände, gesendet würden? Das wäre für die Communen weit wohlfeiler, als sich von solchen Gästen zeitlebens um Maschinen und Unterstützung quäruliren zu lassen, und sie aufserdem och als lästige zudringliche Bettler auf den Straſsen die Vor-

übergehenden anfallen zu sehen und dabei auf die Klumpfüfse provociren. Mehreren solcher hiesigen Bettler habe ich vorgeschlagen sich heilen zu lassen, sie wiesen das aber immer zurück; einer derselben mit exquisiten Klumpfüfsen antwortete mir auf eine brutale Weise: „was ich denn dächte, das wäre ja das beste an ihm, denn davon lebte er ja ohne zu arbeiten.“ Als einstens mir von Seiten der hiesigen Armendirektion ein kleiner Klumpfufstaugenichts von Bettler, welcher im Thiergarten mit seinem nackten Klumpfufs viel Bettelunfug getrieben hatte, zugesendet wurde, kam die jähzornige Mutter mit den Worten zu mir und sagte: „der verdient mehr als mein Mann (ein Weber), er soll so bleiben,“ und der Prediger ihrer Kirche, sollte man es glauben, hatte unter das Aktenstück der Armendirektion einen langen gebenedeieten Sermon gesetzt, dafs er die Heilung des Knaben ganz mifsbillige, denn der Mensch solle nicht ändern was Gott gemacht! Das ist Aufklärung im neunzehnten Jahrhundert! — Von meinem ärztlichen Standpunkte aus habe ich wieder etwas unter das vom Prediger Geschriebene notirt. Der Knabe hat aber seinen Klumpfufs behalten.

Der Staat müfste es mit der Heilung der Klumpfüfse bei Armen so machen wie mit der Pockeneinimpfung: wer sein Kind nicht in der Klumpfufsanstalt blutig oder unblutig heilen liefse, müfste 1) auf keine Geldunterstützung Ansprüche machen dürfen, 2) keine Maschinen erhalten, 3) in keiner Schule als anständig aufgenommen werden, 4) vor allen Dingen nicht betteln dürfen. Dies müfste in der frühsten Jugend in Anwendung gebracht werden. Gute und nützliche Vorschläge werden von Uebelwollenden nicht durch direkte Opposition sondern durch die allgemeine Redensart annullirt: „das ist schon alles da, das gebraucht man nicht. Es sind überall wohleingerichtete Hospitäler vorhanden und daran sind geschickte Aerzte, in diesen werden die Klumpfüfsigen behandelt und geheilt wozu noch eine besondere Anstalt. Oder man kann die Kinder von Armenärzten und Armenwundärzten zu Hause behandeln lassen.“ — Das trägt ebenfalls keine Früchte; eines Theils sind diese wieder nicht alle in dergleichen Behandlung geübt, und auf der andern Seite finden sich in den Familien der Armen häufig unüberwindliche Hindernisse der Kur. Damit verhält es sich so. In chirurgischen Krankenanstalten sind viele andere Dinge zu thun, so dafs der Behandlung der Klumpfüfse nicht die nothwendige Aufmerksamkeit gewidmet werden kann; es mufs diese

eine ganz ungetheilte sein, besonders ist aber in Anschlag zu bringen, dafs die Gehülfen in Krankenanstalten immer wechseln, und die Behandlung in den schwierigen Fällen aus einer Hand in die andere geht. Zur Behandlung der Klumpfüfse gehört aber eine ganz besondere Behandlung, grofse Uebung und Erfahrung, welche die übrige Chirurgie noch nicht giebt. Es ist damit wie mit der Lithotritie, der gröfste Operateur ist nicht entfernt im Stande sie auszuüben, wenn er nicht diesen isolirten Zweig praktisch erlernt hat.

Damit man aber nicht glaube ich wolle mir das Verdienst aneignen Klumpfufsanstalten zuerst empfohlen zu haben, will ich das hier wörtlich wiedergeben was Stromeyer hierüber in seiner schönen Schrift S. 33. wörtlich sagt: „Es wäre zu wünschen, dafs in gröfseren Städten eigene Anstalten zur unentgeltlichen Heilung armer Kinder mit Klumpfüfsen gestiftet würden. In einer solchen Anstalt würde die Zahl der Geheilten eben so grofs sein, wie die Zahl der aufzunehmenden Individuen, eine Behauptung welche man nicht von allen Krankenhäusern aufstellen kann. Denn von einem geduldigen und geschickten Arzte würden alle geheilt werden können, was am Ende gar so schwierig nicht ist, wenn man die Kinder unter seiner Aufsicht hat. Für zarte Kinder würde dann die Durchschneidung der Achillessehne ziemlich entbehrlich werden. Die Aufnahme solcher Individuen in die allgemeinen Krankenhäuser wäre nicht zu empfehlen, weil in diesen die Assistenten zu häufig wechseln, und diesen würde doch die Sorge für solche Kranke besonders obliegen.“

Ich kann hier nicht unerwähnt lassen, durch welches besondere Ereignifs ich zuerst der operativen Behandlung des Klumpfufses zugeführt wurde und durch welche glänzende Leistung Stromeyer's ich der eifrigste Partisan seiner Behandlungsweise wurde. Voll Unmuth hatte ich öfter über den geringen Erfolg der orthopädischen Behandlung bei den schwierigsten Klumpfüfsen dieselben aufgegeben, mit Verdrufs hatte ich oft gesehen, dafs Kinder welche ich schon geheilt glaubte nach dem Ablegen der Maschienen wieder Rückfälle bekamen; ich wufste dafs Thilenius, Michaelis, Delpech u. A. Operationen mit nicht immer günstigem Erfolge beim Klumpfufs gemacht hatten, ich wufste dafs Stromeyer dergleichen auf andere Weise unternommen, immer aber war mir entgangen wie letzterer es gemacht und welche Erfolge er gehabt; da verschaffte mir ein unerwarteter Zufall die Belehrung, für welche ich meinem ver-

ehrten Freunde Strömeyer nie genug danken kann. Es besuchte mich eines Tages ein hier studirender junger Arzt aus London Dr. Little welchen ich schon längere Zeit gesehen und öfter gesprochen hatte. Er war mir schon früher seines lahmen Ganges wegen aufgefallen. Er klagte mir dafs er an einem Klumpfufse leide und dafs er meine Ansicht darüber zu wissen wünschte. Der Fufs war ein Pferdefufs im Uebergange zum *Varus*. Die Ferse war in die Höhe gezogen, die Spitze des Fufses nach innen gerichtet, der Fufs verkürzt und hohl, er trat nur mit einer kleinen Fläche des äufseren vorderen Fufsrandes auf den Boden auf, und diese Stelle war mit einer harten Schwiele bedeckt. Die ganze Extremität besonders der Unterschenkel war atrophisch und dem Anschein nach auch kürzer als die gesunde. Letztere war dagegen colossal entwickelt, da sie eine Säule auf der die ganze Last des Körpers ruhte, vorstellte. Beim Gehen knickte der junge Mann immer in der leidenden Seite ein, wobei sich der Körper fortschnellte. Mit lebhaften Farben schilderte er mir die Leiden welcher dieser Fufs ihm von früher Jugend verursacht, die Qualen der orthopädischen Behandlung und das öftere Entzündetwerden der Stelle des Fufses welche den Boden berührte. Da die berühmtesten Wundärzte Englands ihn gesehen und für unheilbar erklärt hatten, waren seit Jahren alle Maschinen abgelegt worden. Eine Operation war ebenfalls für unthunlich gehalten.

Ich mufste mich durch das grofse Vertrauen welches Herr Little zu mir führte sehr geehrt fühlen, ihm aber leider erklären, dafs ich eine Herstellung nicht für wahrscheinlich halte. Ich theilte ihm aber mit, dafs Strömeyer dergleichen Mifsbildungen genau kenne, und dafs ich ihn dringend auffordere, diese hohe Autorität zu consultiren. Bald darauf reiste Herr Little mit einem Empfehlungsbriefe von mir an Herrn Strömeyer nach Hannover ab.

Es waren seitdem Monate verstrichen als sich plötzlich meine Thür öffnete und der Mann welcher mich als Krüppel verlassen hatte, mit gesundem raschen Schritt eintrat. Ich weifs nicht ob mein Erstaunen oder meine Freude gröfser war, ich glaube aber die letzte. Eiligst liefs ich mir nun den Fufs zeigen, die Form war natürlich geworden, die Sohle berührte von der Spitze bis zur Ferse den Boden, die Excavation hatte sich vermindert, die Wade fing an hervorzutreten, und die ganze Extremität hatte die normale Länge angenommen. Ein Wunder

konnte nicht stärker auf mich wirken, und ich mufs gestehen, dafs niemals in meinem Leben mich der Erfolg irgend einer chirurgischen Operation so überrascht hat wie dieser hier, und ich hielt Stromeyer, der das gethan, für glücklicher als Little der es empfangen hatte.

Dies war eben kein schwacher Impuls für mich von nun an den Klumpfüfsen mich so zuzuwenden als ich mich früher gern von ihnen abgewendet hatte, und binnen Kurzem war eine beträchtliche Anzahl derselben von allen Formen und verschiedenen Alters, theils früher ungeheilte Bekannte, theils Neulinge zusammengebracht, um rasch hinter einander die Stromeyer'sche Wohlthat zu geniefsen. Herr Little und die jungen Aerzte Holthoff, Reiche, Boehm, Berend, und Hildebrandt wetteiferten mit einander in der Mühwaltung der Nachbehandlung. Herr Little besorgte als thätiger Assistent, nachdem ich die Sehnendurchschneidung gemacht hatte, eine sehr beträchtliche Anzahl Operirter, er opferte ihnen einen grofsen Theil seiner Zeit, und gern gestattete ich ihm die Beschreibung der ihn besonders interessirenden Fälle in seiner in Berlin erschienenen Dissertation, (Symbolae ad talipedem varum cognoscendum. Berol. 1837.), in der er des regen Eifers in der Behandlung der Klumpfüfse gedenket. Nicht ohne Nutzen hat Herr Little bei Stromeyer und mir eine grofse Anzahl von Sehnendurchschneidungen gesehen und so vorbereitet sich in London einen bedeutenden Wirkungkreis verschafft. Sein so eben erschienenes Werk (A. Practise on the nature of Club-Foot and analogous distorsions including their treatment both with and without surgical operation illustrated by a series of cases and numerous practical instructions by W. I. Little M. D. London and Leipsic, 1839.) über den Klumpfufs und andere Contracturen, zeichnet sich durch grofse Gründlichkeit in anatomisch-physiologischer Hinsicht aus. Eine beträchtliche Anzahl von glücklich geheilten Klumpfüfsen geben ein erfreuliches Resultat der von Herrn Little operirten Kranken.

Ueber die Häufigkeit des Klumpfufses.

Unter den angebornen Fehlern kommt der Klumpfufs am häufigsten vor, er übertrifft in dieser Beziehung die Hasenscharte

nach meinen Beobachtungen fast um das zehnfache. Er ist viel häufiger bei Knaben als bei Mädchen. Letztere leiden aber in der Regel an höheren Graden als Erstere. Dagegen haben Knaben verhältnifsmäfsig öfter zwei Klumpfüfse als Mädchen. Der *Pes equinus* ist viel seltner als der *Varus*; auf einen Spitzfufs kommen ungefähr zehn *Pedes vari*. Der angeborne *Valgus* kommt viel seltner vor als der *Pes equinus*. Wenn die Zahl der *Valgi* auch sehr grofs ist, so sind dies meistens erst später durch Erschlaffung der ganzen Constitution entstandene Gebrechen. Im Ganzen kann man auf achthundert bis tausend Menschen einen Klumpfufs rechnen. Auf sechs bis acht Klumpfüfse kommt ein schiefer Hals, der etwas häufiger ist als die Hasenscharte. Der linke Fufs ist häufiger ein Klumpfufs als der rechte. Sind beide Füfse Klumpfüfse so ist der linke gewöhnlich der schlimmere. — Dies sind meine ungefähren Abschätzungen.

Heilungen in Bezug auf Form und Geschlecht.

Je geringer der Grad des Klumpfufses, um so leichter ist die Heilung. Der *Pes equinus* ist leichter heilbar als der *Varus*. Ein höherer Grad von *Pes equinus* ist so leicht heilbar als ein leichter *Varus*. Die Starrheit der Sehnen und Muskeln giebt, wenn sie durch die Behandlung überwunden ist, und das Glied die normale Stellung angenommen hat, eine bessere Heilung und einen vollkommnern oder kräftigeren Gang, als dies bei leicht reductilen Füfsen mit grofser Nachgiebigkeit der Muskeln, Sehnen und Bänder der Fall ist. Aus diesem Grunde giebt der paralytische Klumpfufs die schlechteste Prognose für die Behandlung. Die der Sehnendurchschneidung vorangegangene längere Behandlung mittelst Maschinen kann den Erfolg der Operation sehr erleichtern und die Nachbehandlung abkürzen, weil das Glied dadurch schon in eine bessere Stellung gebracht war. Häufig aber fand ich das Gegentheil; Jahrelange sorgfältige Behandlung hatte zwar den Gliedern eine erträgliche Stellung verschafft, durch den Druck der Maschinen waren aber die Muskeln der Extremitäten dergestalt geschwächt, dafs der Zustand an Lähmung gränzte. Waren gar noch eiserne Stangen

von der Fufssohle bis zu einem eisernen Beckengürtel hinaufgeführt, so vermochten die Extremitäten ohne diese Unterstützung die Last des Körpers nicht zu tragen. In solchen Fällen war der Erfolg der Operation erst dann in die Augen springend, wenn die Extremitäten durch Muskelübungen gestärkt worden waren. Bei kleinen Kindern war der Erfolg schneller als bei Erwachsenen, bei Mädchen rascher als bei Knaben, selbst wenn Letztere an den höheren Graden litten. Der Grund lag wohl besonders in ihrer gröfseren Duldsamkeit und Ergebung, woran die weibliche Eitelkeit nicht den geringsten Antheil hatte.

Anlage zum Klumpfufs.

Alle kleinen Kinder haben eine entschiedene Anlage zum Klumpfufs, und zwar zum *Pes varus*, rücksichtlich der Stellung und Haltung der Füfse, hiervon kann man sich auf folgende Weise sehr leicht überführen. Wenn man nämlich ein kleines Kind sich gegenüber auf den Rand eines Tisches setzt, so stehen die Füfse wie beim schwächsten Grade des Klumpfufses, der innere Rand der Sohle ist in die Höhe gezogen, der äufsere ragt herab, die Zehen sind nach innen, die Ferse nach aufsen gerichtet. Man kann die Sohlen wie die Hand beim Händeklatschen zusammenschlagen. Diese Stellung der Füfse behält das Kind so lange es noch auf dem Arm getragen wird, und sie verliert sich erst allmälig mit dem Gehen, wo die Last des Körpers die Sohle auf den Boden niederdrückt. Es geht dann aber noch am Gängelbande und setzt die Füfse wie eine Ente. Die Neigung einwärts zu gehen behält das Kind aber noch Jahre lang und wird deshalb fortwährend von der Mutter oder der Kinderfrau so lange gemeistert, bis endlich im sechsten oder siebenten Jahre der Tanzmeister die Füfse nach aufsen bringt.

Bei manchen Kindern aber steht der äufsere Fufsrand entweder bei einem oder beiden Füfsen so tief herab, während der innere dem entsprechend in die Höhe gezogen ist, dafs man diesen Zustand als den schwächsten des Klumpfufses bezeichnen kann. Der erste Schritt des Kindes entscheidet ob es sich zum Klumpfufs ausbilden wird oder nicht. Wird nämlich die

Sohle von der Belastung der Fufswurzel durch die Schwere des Körpers niedergedrückt, dafs sie den Boden berührt, so hebt sich dieser klumpfüfsige Zustand, wenn nicht etwa eine widernatürliche Nerveneinwirkung statt findet, durch das Gehen; dieses allein ist hier die Cur. Wenn aber der äufsere Rand des Fufses so stark nach unten gerichtet ist, dafs beim Auftreten die Last des Körpers die Sohle nicht gehörig niederdrückt, sondern entweder allein die Stütze beim Gehen ist, oder auch gar nach innen umknickt, so ist das Schicksal des Fufses entschieden, er bildet sich immer mehr als Klumpfufs aus, und geht vom niedrigsten Grade allmälig bei stärkerer Entwicklung des Körpers in die höheren Grade über. So habe ich Klumpfüfse bei Kindern geringer Leute, vom niedrigsten Grade an allmälig die ganze Reihe möglicher Veränderungen in der Stellung des Fufses zum Boden durchmachen sehen, bis sie, wenn sie erwachsen waren, mit dem äufseren Knöchel und dem halben Rücken des Fufses auftraten.

Häufig aber kommt das Kind mit dem höchsten Grade des Klumpfufses auf die Welt, ein oder beide Füfse haben eine so widernatürliche Stellung, dafs der umgekehrte und mit der Spitze nach innen gerichtete Fufs mit dem Rücken nach unten, mit der Sohle nach oben steht. Sind beide Füfse so difform, so sind auch die Hände mitunter Klumphände. Die Gestalt der Füfse bei diesem höheren Grade des *Pes varus* ist gewöhnlich kaum bemerkbar abweichend, bringt man sie mit der Hand in die richtige Stellung, so erscheint das Glied ganz natürlich. Die klumpige Form erlangen sie erst nach Jahren durch das Gehen.

Der Klumpfufs ist bisweilen nicht blos mit der Klumphand verbunden, sondern er kommt auch in Verbindung mit anderen Bildungsfehlern, am häufigsten zugleich mit der Hasenscharte vor. Unter allen von mir beobachteten klumpfüfsigen Individuen war aber kein einziges, bei dem eine Verwachsung oder Verschmelzung der Zehen zu finden war, welche ich sonst so häufig beobachtet habe, eben so fand sich niemals rücksichtlich der Zahl der Zehen eine Abweichung.

Von den Eigenthümlichkeiten der Klumpfüfse.

Die Beine der Klumpfüfsigen zeigen eine beträchtliche Abmagerung, welche besonders von einer geringeren Entwicklung der Muskeln herrührt. Diese Abmagerung ist bei ganz jungen Kindern und der Mehrzahl weiblicher Individuen weniger auffallend, weil bei ihnen das Fettgewebe unter der Haut reichlicher vorhanden ist.

Da wo der Klumpfufs angeboren oder frühzeitig erworben ist, bemerkt man ferner nicht selten eine leichte Verkürzung des Unterschenkels und des Fufses. Diese erscheint noch auffallender wenn sich, wie es besonders beim *Pes equinus* der Fall ist, das Becken auf der leidenden Seite in die Höhe schiebt. Häufig erscheint auch durch gleichzeitige Contractur des Knies die ganze Extremität verkürzt.

Bei der anatomischen Untersuchung des Fufses selbst, ergiebt sich, dafs die Difformität weniger in der Gestalt der Knochen selbst, als vielmehr in ihrer veränderten Stellung zu einander begründet ist. Selbst bei den höchsten Graden des *Varus* zeigen die Knochen nur eine geringe Veränderung und sind an Zahl und Form im Allgemeinen den natürlichen gleich. Die Difformität beruht hauptsächlich in einer Verschiebung der ersten und zweiten Reihe der Fufswurzelknochen. In dieser Subluxation liegt das Wesen des Klumpfufses.

Die meiste Verwandschaft mit einander haben der *Pes equinus* und *Varus*. Bei Beiden ist der *Calcaneus* in die Höhe gezogen, der *Astragalus* nach vorn und unten herabgetreten; nur die Richtung des Kahnbeins bedingt ihren Unterschied. Beim *Pes equinus* hat dieses die einfache Richtung nach abwärts, beim *Varus* nach innen und aufwärts. Das Kahnbein ist also das Bedingende, die Stellung des Mittelfufses und der Zehen abwärts, oder einwärts und aufwärts, sonach das Bedingte. Beim *Valgus* geschieht die Ausweichung nach aufsen und oben.

Am auffallendsten stellen sich diese Unterschiede heraus, wenn man Klumpfüfse im höchsten Grade der Entwicklung und in reiner Form untersucht.

Beim *Pes equinus* tritt der *Calcaneus* bisweilen so weit nach hinten und oben, dafs er mit seiner obèren Fläche die *Tibia* berührt. Der *Astragalus* weicht aus seiner Gelenkver-

bindung mit der *Tibia* und *Fibula* soweit nach vorn und abwärts heraus, dafs seine obere articulirende Fläche fast gänzlich frei auf dem Rücken des Fufses erscheint. Das *Os naviculare* verläfst den Kopf des *Astragalus* indem es abwärts steigt, und jener ragt daher gröfstentheils frei hervor. Das *Os cuboideum* mit den keilförmigen Beinen und den Metatarsalknochen folgen der Richtung nach abwärts. Durch diese Neigung nach abwärts, welche sich durch die Kette der Fufswurzelknochen vom *Astragalus* bis zu den Metatarsalknochen fortsetzt, entsteht die beträchtliche Wölbung des Fufsrandes und entsprechende Aushöhlung der Sohle. Diese ist am inneren Fufsrande am beträchtlichsten, da das vordere Ende des ersten Mittelfufsknochens sich am meisten der Ferse nähert. Hierdurch kommen auch die Nagelglieder der Zehen der Quere nach fast in einer Reihe zu liegen, und der ganze Fufs erscheint um ein bedeutendes kürzer. Die *Aponeurosis plantaris* ist verkürzt. Die Achillessehne, der *Flexor hallucis* und die kleinen Sohlenmuskeln sind gespannt. Der Fufs findet sich in starker Flexion, in einfacher Richtung nach abwärts gestellt.

Beim *Varus* ist die Stellung des *Astragalus* und *Calcaneus* so wie die Beschaffenheit der Sohle dieselbe wie bei dem *Pes equinus*; nur reicht die hintere Extremität des *Calcaneus* etwas nach innen. Das *Os naviculare* weicht nach innen und oben aus, und zwar oft so beträchtlich, dafs es den inneren Knöchel berührt. Die übrigen Knochen folgen dem Kahnbeine. Das *Os cuboideum* weicht demnach an seiner oberen Fläche vom *Calcaneus* ab, so dafs die Plantarflächen beider Knochen sich gegen einander neigen. Durch diese Verschiebung der Knochen bekommt die Sohle die Richtung nach innen und hinten, die Zehen nach innen und oben, der äufsere Fufsrand nach unten. Der *Malleolus internus* ist weniger entwickelt. Das *Lig. deltoideum*, und die Bänder am inneren Fufsrande und der Sohle sind verkürzt. Aufser der Achillessehne und dem *Flexor hallucis*, sind auch noch der *Tibialis posticus* und *Anticus* gespannt. Auf dem Fufsrücken weichen die Sehnen des *Tib. anticus*, des *Extensor proprius pollicis*, und des *Extensor digitorum communis* nach innen ab, so auch an der hinteren Seite die Achillessehne. Der Fufs befindet sich in Flexion und Adduction, und nach innen um seine Längenaxe gedreht.

Beim *Valgus* weicht der *Astragalus* dergestalt aus, dafs seine innere Fläche welche mit dem *Malleolus internus* articulirt, nach aufsen und unten herabsteigt. Ihm folgen *Os naviculare, cuboideum* und der *Calcaneus.* Der innere Fufsrand und der *Malleolus internus* berühren den Boden. Der äufsere Fufsrand ist nach aufsen und oben gekehrt. Der *Calcaneus* berührt mit seiner äufseren Fläche den *Malleolus externus.* Dieser ist unvollkommen entwickelt. Sämmtliche Gelenkverbindungen sind erschlafft, die Fufssohle hat ihre Wölbung verloren, ist bisweilen sogar convex, der Fufs erscheint länger. Während beim *Pes equinus* und *Varus* oft nicht die gröfste Gewalt im Stande ist den Fufs aus seiner fehlerhaften Richtung zu bringen, so ist hier in der Regel die Erschlaffung so grofs, dafs er mit Leichtigkeit in die gerade entgegengesetzte Stellung gebracht werden kann. Von allen Muskeln erscheinen hier in der Regel die beiden *Peronaei* noch am meisten gespannt; in einzelnen Fällen leisten diese sogar einen beträchtlichen Widerstand und dann ist meistentheils auch gleichzeitig die Achillessehne gespannt, und mit dem *Calcaneus* nach aufsen abgewichen. Der Fufs befindet sich in Abduction und nach aufsen um seine Längenaxe gedreht.

Die Veränderungen welche man an den Fufswurzelknochen selbst bemerkt sind, wie schon oben angegeben worden, nur unbedeutend, unwesentlich und erst secundär durch die veränderte Lage derselben entstanden. Die Tuberosität des Fersenbeins ist beim *Pes equinus* und *Varus* weniger entwickelt, da sie nicht den Boden berührt. Die Gelenkflächen des *Astragalus* welche frei liegen, verlieren ihre platte Oberfläche. Wo sich Knochen widernatürlich an einander legen, schleifen sie sich ab. Auf diese Weise entstehen Knochenfacetten zwischen dem *Calcaneus* und der *Tibia* beim *Pes equinus*, zwischen dem *Os naviculare* und *Malleolus internus* beim *Varus*, und zwischen dem *Calcaneus* und dem *Malleolus externus* beim *Valgus.* Dagegen entstehen stärkere Ablagerung von Knochensubstanz an den Theilen welche auseinander weichen, oder die den Boden berühren, und auf welchen die Last des Körpers hauptsächlich ruht.

Die Stellung der Zehen unter sich ist bei dem Klumpfufse sehr verschieden, jedoch unwesentlich, da sie von Zufälligkeiten, durch den Gang, durch angewandte Maschinen und unzweckmäfsiges Schuhwerk hervorgebracht sind. So legen sich oft die Zehen dachziegelförmig übereinander oder sie treten wechsels-

weise aus der Reihe heraus, und legen sich in zwei Reihen aufeinander.

Nach diesem anatomischen Verhalten erscheint der Klumpfuſs als eine functionelle Störung in der Bewegungssphäre des Fuſses. Von den drei normalen Richtungen der Bewegung: der Flexion, der Adduction und der Abduction ist die eine oder die andere beim Klumpfuſs vorwaltend, permanent und accessiv gesteigert. Hierdurch wird man auf die Betrachtung der Muskeln, als bewegenden Apparat, hingeführt.

Den Grund der abnormen Richtung finden wir in dem gestörten Gleichgewicht zwischen den einzelnen Muskelgruppen, die sich als Antagonisten entgegenstehen. So werden beim *Pes equinus* die *Extensoren* von den *Flexoren*, beim *Varus* die *Abductoren* von den *Adductoren*, beim *Valgus* diese von jenen überwältigt.

Diese Störung des Gleichgewichts beruht der Beobachtung nach auf zwei verschiedenen Zuständen: 1) auf abnorm gesteigerter Kraft (Krampf) der einen Gruppe, bei normalem Verhalten ihrer Antagonisten, oder 2) auf abnorm verminderter Kraft (Lähmung) der einen Gruppe, bei normalem Verhalten ihrer Antagonisten.

Eine vollkommene Analogie finden wir bei den krankhaften und paralytischen Zuständen der Gesichtsmuskeln. — In beiden Fällen ist das Gesicht verzogen; im ersten Fall aber nach der leidenden, im zweiten nach der gesunden Seite.

Hierdurch wird der wichtige Unterschied von spastischen und paralytischen Klumpfuſs begründet.

Von der orthopädischen Behandlung des Klumpfuſses ohne Sehnendurchschneidung.

Da ich nur Beiträge zu der Behandlung der Klumpfüſse und der Contracturen überhaupt liefere, so liegt es mir ganz ferne, das hier mitzutheilen, was Aerzte und Chirurgen von Hippokrates bis auf die neueren Zeiten bei Fehlern dieser Art unternommen haben. Es setzt uns der Aufwand von Nachdenken und Mühe, Behandlungsweisen zur Heilung des Klumpfuſses zu erfinden wirklich in Erstaunen. Forschte man den von älteren und neueren Wundärzten und Orthopäden angegebenen

Apparaten nach und brächte diese alle zusammen, so liefse sich davon ein eignes Cabinet anlegen. Theils wurde diese Vervielfachung durch die Erfahrung herbeigeführt, dafs die Heilung eines höheren Grades von Klumpfufs so schwierig sei, theils entsprang sie auch wohl aus Eitelkeit Mancher, welche auch ihre Namen durch eine Maschine verewigen wollten. So kam es denn, dafs oft gute Maschinen schlechten wieder weichen mufsten, und häufig gar verwarfen die orthopädischen Erfinder ihre eignen Werke wieder, schufen neue und wieder neue, mit denen sie so oft wechselten wie mancher Arzt mit der Arzenei. Ein junger Mann mit Klumpfüfsen, welcher nach Berlin kam um sich seine difformen Füfse von mir operiren zu lassen, brachte eine enorm grofse Kiste voll alter Stiefeln und Maschinen mit, welche von den Eltern mit treuer Gewissenhaftigkeit vom dritten Monate seines Lebens, bis in sein sechszehntes Jahr aufbewahrt waren! Es waren darunter viele abentheuerliche Formen, bekannte und unbekannte. Er hat mir dieselben zum Cadot gemacht, worauf ich dieselben einem grofsen Berge anderer kleiner und grofsen Rüstungen, Bein- und Schenkelschienen auf einer Polterkammer in meiner Wohnung einverleibt habe. Jeder Geheilte liefs mir seine Maschine zum Andenken zurück, wie die in Töplitz wieder gehend Gewordenen ihre Krücken dort aufhingen, Genug, das scheint Erfahrung zu sein, dafs durch öfteren Wechsel der Maschinen weniger Heilungen zu Stande gebracht wurden, als durch einen einfachen Apparat, neben welchen mit Geduld und Ausdauer Manipulationen gemacht wurden. Durch dies Verfahren hat die Brückner viele Klumpfüfse geheilt, da sie sich mit unermüdeter Geduld der Behandlung der ihr anvertrauten Kinder widmete.

Mir ist nur die Heilung leichter Klumpfüfse durch orthopädische Behandlung gelungen, am leichtesten die der niederen Grade des *Pes equinus*. Ich wickelte beim *Varus* den Fufs ein und stellte ihn dadurch etwas zurechte, dann legte ich bei kleinen Kindern das Scarpa'sche Blech, bei gröfseren den Scarpa'schen Stiefel mit einer äufseren Beinfeder an. War die Behandlung lange fortgesetzt, so besserten sich die Füfse oder sie wurden geheilt. Oefter kam ein Rückfall, die Cur begann dann von neuem. Bei ganz kleinen Kindern wendete ich die bekannten Pflastereinwicklungen mit Erfolg an, das Wundwerden der Haut nöthigte oft zum Aussetzen dieser Behandlung, während welcher Zeit sich die Füfse wieder verschlimmerten.

Bei gröfseren Kindern welche an den geringeren Graden des Uebels litten und bei denen das Glied sehr nachgiebig war, erreichte ich die Heilung ebenfalls bisweilen auch durch den Scarpa'schen Schuh. Bei rigiden Füfsen aber gelang die Heilung damit oft nicht. War auch dieser oder ein anderer gut gearbeiteter Verband sorgfältig angelegt, so drehte sich das Glied beim Gehen darin um, und die Kinder gingen ohne dafs man es von aufsen bemerkte, in ihrem Stiefel auf dem umgedrehten Fufs. Selten war der Fleifs der Eltern grofs genug, um Jahrelang der Behandlung die gehörige Aufmerksamkeit zu widmen, sie wurden nachlässig und fanden ihre Beruhigung darin, dafs die Maschinen getragen würden, gleichviel ob sie zweckmäfsig safsen oder nicht. Andere fingen die Cur zwar mit grofsem Eifer an, wurden aber bald, wenn sie keine schnelle Fortschritte in der Besserung sahen, der Behandlung überdrüssig, machten bei Instrumentenmachern Versuche mit anderen Maschinen, und legten diese, wenn sie auch nichts halfen, bei Seite, liefsen eine gewöhnliche Fufsbekleidung tragen und gaben die ganze Cur auf.

Durch diese Erfahrung belehrt, suchte ich nach einem Verbande, auf welchen weder Nachlässigkeit, noch übel angebrachtes Mitleid der Angehörigen einen nachtheiligen Einfluſs ausüben könnte, und ein solcher schien mir das Eingiefsen der Klumpfüfse in Gyps zu sein, ganz in der Art wie mitunter Brüche des Unterschenkels in der Charité behandelt werden. Diese Behandlungsweise wurde von hier zuerst nach Paris durch die geistreichen französischen Aerzte Brière de Boismont und den leider so früh verstorbenen le Gallois, verpflanzt, und von letzteren darüber in der Gazette médicale de Paris 23. Avril 1831. eine Notiz gegeben. Einige Jahre später zeigte ich dies Verfahren selbst in Paris in einer unter Amussats Vorsitz gehaltenen wissenschaftlichen Sitzung. Guerin fand diese Behandlungsweise später so nützlich, dafs er sie öfter anwendete.

Die Anwendung des Gypses geschieht auf folgende Weise. Der Klumpfufs wird zuerst mit Oel bestrichen. Dann legt man ihn in einen schmalen eichenen Kasten, dessen Seitenwandungen niedergeschlagen werden können, welcher über die Kniebeuge hinaufreicht und hier einen Ausschnitt hat. Während ein Gehülfe dem Gliede in dem Kasten eine möglichst vortheilhafte Stellung giebt, wird der mit Wasser zu einem dünnen Brei angerührte Gyps über das Glied gegossen, wobei der nun über-

schwemmte Fufs und Unterschenkel schwebend in der Mitte des Gusses erhalten werden. Fängt der Gyps an fest zu werden, so zieht der Assistent die Hand etwas heraus, hält aber die Fufsspitze noch so lange in normaler Lage fest, bis der Gufs so erstarrt ist, dafs er das Zurückweichen des Fufses in seine falsche Stellung verhindert.

Schon nach einer Stunde kann man, da der Gyps dann völlig erhärtet ist, den Kasten durch Niederschlagen der Seitenwandungen vom Gypse lösen, und ihn als jetzt überflüfsig entfernen.

Ohne Beschwerden haben Klumpfüfse die Gefangenschaft ihrer Glieder drei bis vier Wochen ertragen. Es ist dies um so weniger zu verwundern, als selbst empfindliche Menschen bei Brüchen des Unterschenkels eine gleiche Eingypsung ohne Klagen Monate lang erduldeten.

Wollte ich den Verband ändern oder nachsehen ob irgendwo eine Excoriation entstanden sei, so sprengte ich bald mit Hammer und Meifsel den Gypsblock, oder was vorzuziehen, ich bahnte mir einen Weg zu der Oberfläche des ganzen Gliedes, und wenn dies grofsentheils frei geworden war, eine gute Stellung hatte, und nicht excoriirt war, ölte ich es wieder ein, und gofs dann wiederum flüssiggemachten Gyps in die Rinne und begrub dadurch das Glied von neuem. Wenn nun beim späteren Herausnehmen des Gliedes dasselbe sich in seiner Gestalt gebessert hatte, so wurde es in noch günstigerer Stellung von neuem eingegossen.

War die Richtung und Form des Fufses endlich bedeutend verbessert und derselbe nachgiebiger geworden, so stellte ich ihn durch Pflasterstreifen oder eine Binde zurecht. Bei kleineren Kindern fing ich die zu beschreibende Behandlung sogleich hiermit an. Dieser Verband wurde mit einer oder mehreren Gypsschichten überzogen, indem ich den flüfsigen Gyps mit einem grofsen Pinsel auftrug. Der trocken gewordene Verband wurde um das Abbröckeln zu verhindern, am folgenden Tage mit einer Auflösung von $\frac{1}{2}$ Unze Colophonium in 6 Unzen Weingeist mehrmals getränkt um ihn haltbar zu machen. Ein solcher Verband ist unveränderlich, ich habe ihn bisweilen mehrere Monate liegen lassen, ohne dafs er Beschwerden verursachte. Die Kinder trugen darüber wohl einen weiten Strumpf und einen grofsen Stiefel, nur die Fufssohle bedurfte bisweilen der Ausbesserung.

Entstand der Verdacht, dafs irgend eine Stelle des Fufses excoriirt sei, so entfernte ich noch nicht sogleich den ganzen Verband, sondern arbeitete, nachdem ich an der zweifelhaften Stelle mittelst eines Tischmessers den Gyps abgebröckelt, hatte mit einer starken Scheere ein Loch durch die Binde, fand ich an diesem Orte die Haut entzündet, so legte ich Bleiwasser durch dies Fenster auf, später ein Läppchen mit Rosensalbe, und wenn die Stelle wieder gesund geworden, verschlofs ich sie wieder mit *Empl. lytharg. simpl.* und übertünchte sie von neuem.

Hatte endlich das Glied die fast normale Gestalt angenommen, so legte ich bei gröfseren Kindern folgenden Verband an. Dieser besteht aus einer Filzsohle, einer anderthalb Zoll breiten dünnen hölzernen Schiene, aus Pflasterstreifen und einer Binde. Zuerst wird die mit Pflastermasse bestrichene Sohle an den Fufs angeklebt, dann legt man das Ende eines breiten Heftpflasterstreifens auf die Mitte des Fufsrückens, steigt über den inneren Fufsrand hinab, geht quer über die Mitte der Fufssohle fort, wendet sich etwas nach hinten, steigt von dem äufseren Knöchel zur äufseren Seite des Unterschenkels in die Höhe und endete die Tour unter der Wade. In der nämlichen Richtung werden von dem äufseren Fufsrande noch zwei Pflasterstreifen, einer mehr nach vorne der andere mehr nach hinten angelegt. Hierauf befestigt man diese Streifen und die Sohle noch mehr durch einige Spiraltouren um den Unterschenkel und Fufs, so dafs das Glied vollkommen umhüllt ist und eine natürliche Stellung zeigt.

Hierauf folgt die Anlegung einer Schleife und einer Schiene auf folgende Weise. Ein langer anderthalb Zoll breiter Heftpflasterstreifen wird mit seinen beiden Enden, welche einander zur Hälfte der Länge nach decken, an die eine Seite des Unterschenkels angeklebt. Das untere Schleifenende reicht über der Sohle fort bis an den äufseren Fufsrand. Durch das Oehr welches der Streifen bildet, steckt man das untere Ende der Schiene, welche an ihrem Rande zwei tiefe Kerben hat, damit sich das Oehr des Pflasterstreifens hineinlege. Das obere Ende der Schiene wird mit einem anderen breiten Pflasterstreifen unterhalb des Knies befestigt. Zuletzt wird das ganze Glied noch mit einer Binde eingewickelt. Ist dies geschehen so wird der ganze Verband mit der Colophoniumauflösung getränkt.

Dieser solide Verband hat nicht nur die Eigenschaft das Glied in der ihm einmal gegebenen günstigen Lage zu erhalten, sondern es sogar etwas auf die entgegengesetzte Seite hinüber zu biegen. So wie der Patient den Fufs auf den Boden niedersetzt, berührt das $\frac{1}{4}$ Zoll über den äufseren Fufsrand hervorragende untere Ende der Schiene diesen zuerst, wodurch ein leichtes Umknicken entsteht und der innere Fufsrand der Erde genähert wird. Man kann über diesen Verband einen weiten Stiefel anziehen lassen, nur mufs dieser ein Loch oder mindestens eine Vertiefung in der Sohle zur Aufnahme des Vorsprunges der Schiene haben. —

Die hier so angegebenen Verbandarten zur Heilung des Klumpfufses ohne Durchschneidung der verkürzten Sehnen haben sich mir Jahre lang bei weitem nützlicher gezeigt als alle Maschinen. Da ich ihre Anwendung aber oft zu mühsam fand, so habe ich dieselben seit ich mich der Stromeyer'schen Operationsweise zugewendet, nur selten gebraucht, dagegen bei den höheren Graden des Klumpfufses allemal die verkürzten Sehnen durchschnitten und dann gewöhnlich die Stromeyer'sche Maschine oder den Scarpa'schen Stiefel angewendet. (Man sehe Casper's Wochenschrift, in welcher ich über diese unblutige Behandlung der Klumpfüfse zuerst Nachricht gegeben habe).

Ich theile die Ansicht von Strömeyer, dafs man die Operation des Klumpfufses mittelst Sehnendurchschneidung nicht auf alle Fälle ausdehnen dürfe, sondern, dafs man die leichten Formen bei kleinen Kindern auch unblutig zu heben versuchen müsse. Für diese empfehle ich ganz besonders die sorgfältige Zurechtstellung und Einwicklung des Fufses mit einer fingerbreiten Leinwandbinde, welche mit dünner gekochter Stärke getränkt ist. Ein bis zwei Mal in der Woche wird dieser Verband erneuert, die Füfse werden gebadet, manipulirt, mit Ochsenklauenfett eingerieben und dann von neuem verbunden, und mit dieser Behandlung fortgefahren bis die Heilung vollendet ist. Kehrt der alte Zustand zurück, so fängt man mit derselben Behandlung wieder an. Waren die Kinder noch so klein, dafs sie noch nicht liefen, so erreicht man selten früher die Heilung als bis sie laufen lernen. Das Auftreten und das Beschwertwerden des Fufses durch das Gewicht des Körpers, tragen viel zur baldigen Beseitigung des Uebels bei. Verbessert sich aber die Stellung

des Fufses nicht, so mache man die Operation und setze dann die angegebene Behandlung fort.

Wenn bei gröfseren Kindern die oben angegebene Behandlungsweise mittelst des Stärkeverbandes mit oder ohne Schienen, oder der Gypsverband, oder der Scarpa'sche oder Stromeyersche Apparat nicht binnen einigen Monaten den Klumpfufs heben, oder dieser sich gar verschlimmert, so quäle man die Kinder nicht länger mit dieser Behandlung, sondern durchschneide die Achillessehne und wenn dies noch nicht ausreicht, die übrigen verkürzten Sehnen. Man erspart ihnen und den Eltern dann viele Unbequemlichkeiten.

Wenn ich hier nun in der Kürze wiederholen soll in welchen Fällen der Klumpfufs ohne Operation zu behandeln sei, so würde ich diese Behandlung nur bei kleinen Kindern bis zum dritten oder vierten Jahre, wenn diese an dem niedrigsten Grade leiden, empfehlen; bei gröfseren Kindern aber, besonders wenn der Klumpfufs stärker entwickelt, der Fufs umgedreht oder beim Pferdefufs die Ferse stark in die Höhe gezogen, die qualvolle Maschinenbehandlung gar nicht versuchen, sondern sogleich die Achillessehne und andere verkürzte Sehnen durchschneiden, und erst dann die zweckmäfsige Nachbehandlung einleiten.

Wie soll man eine Operation fürchten, wenn unter Hunderten von Fällen keines Individuums Zustand dadurch verschlimmert, keines Leben dadurch gefährdet wurde? Die Operation ist ja für den Kranken keine Erschwerung, sondern eine Erleichterung, eine Reduction von Jahren auf eben so viele Wochen. Wer wird sich nicht lieber die Haare abschneiden als ausreifsen lassen? Um so viel leichter und schmerzloser wie das Erstere als das Letztere ist, ist die Sehnendurchschneidung im Vergleich gegen die unblutige Behandlung.

Geschichtlicher Rückblick auf die Operation des Klumpfufses.

Dieser Gegenstand ist oben schon kurz berührt worden. Mit Unrecht würde man nach einigen dunklen Worte des Hippokrates diesen für den Erfinder des Sehnenschnitts beim Klumpfufs halten, er empfiehlt dagegen dem Klumpfufse durch

wiederholtes Anlegen von Binden die nätürliche Stellung zu geben, Schneiden und Brennen sagt er sind ganz überflüfsig.

Der erste Arzt von dem wir mit Bestimmtheit wissen, dafs er die Durchschneidung der Achillessehne beim Klumpfufs mit Hülfe des Chirurg Lorenz vorgenommen habe, ist der berühmte Thilenius. Für den vornehmen Arzt war es in damaliger Zeit in Deutschland unanständig, die Hand an eines Menschen Leib zu legen, und nur der chirurgische Handlanger vollzog die Operation, welche der gelehrte Doctor dictirte. Die Kranke war die 17jährige Tochter eines Beamten, bei welcher alle guten und schlechten Bandagen und Stiefel, gute und schlechte Schmierereien, wie er sich ausdrückt, nichts geholfen hatten. Der Rücken des Fufses war fast umgekehrt, und öfter mit wunden Stellen bedeckt. Lorenz durchschnitt die Haut sammt der Achillessehne, wobei etwa eine Unze Blut verloren ging. Nach der Operation liefs sich die Ferse zwei Zoll herabziehen, und das Mädchen war im Stande die Sohle flach auf den Boden zu setzen. Lorenz erhielt darauf während der Heilung den Fufs durch zweckmäfsige Bandagen in der natürlichen Stellung, und das Glied erhielt die vollkommene Brauchbarkeit; die ganze Behandlung dauerte vom 26. März bis zum 12. Mai. — Bei der Beurtheilung dieses Falles ergiebt sich:

1) Dafs der Klumpfufs kein reiner seitlich umgekehrter *Pes varus* gewesen sein müsse, sondern halb Klump- halb Pferdefufs; die Durchschneidung der Achillessehne allein hätte bei einer alleinigen Umdrehung des Fufses zur Seite nicht sogleich die Ferse zwei Zoll herabgebracht und die Sohle statt des Rückens dem Boden zugekehrt.

2) Die Beweglichkeit des Fufses mufs sehr grofs gewesen sein, sonst hätte die Stellung des Fufses sich durch die Operation nicht so augenblicklich verbessern können. Dies wäre aber dann nur bei dem hier angegebenen höheren Grade des Klumpfufses möglich gewesen, wenn er kein angeborner, sondern ein paralytischer war.

Sartorius war nach einer Reihe von Jahren der erste welcher (1806) diese Operation wiederholte. (Glückliche Herstellung eines verkrümmten Fufses durch die Durchschneidung der Achillessehne, von Johann Friedrich Sartorius in J. B. v. Siebold's Samml. selt. u. aufserles. chir. Beobacht. Bd. III. S. 258. und Stromeyer S. 35. f.). Er durchschnitt ebenfalls die Haut sammt der Sehne und übte dann sogleich eine

beträchtliche Gewalt aus um dem Gliede die natürliche Stellung zu geben. Die nothwendige Folge dieses Verfahrens, welches er in einem Falle ausführlich beschreibt, war heftige Entzündung, Eiterung und Steifwerden des Gliedes bei übrigens natürlicher Stellung. Der Kranke war ein 13jähriger Knabe bei dem sich nach einer starken Erkältung im siebenten Lebensjahre eine heftige Entzündung am linken Unterschenkel, welche in Eiterung überging und aufbrach, nach der Heilung ein Pferdefuſs durch die Vernarbung ausbildete. Nach der Zeit wurden mehrere Jahre lang allerlei Einreibungen ohne Erfolg angewendet, ohne daſs die Stellung des Fuſses sich besserte, vielmehr neigte sich die Spitze immer mehr nach hinten, und endlich wurde der Fuſs dergestalt umgewendet, daſs der Knabe schon seit anderthalb Jahren auf dem Rücken des Fuſses ging. Da die Eltern alle von Sartorius ihnen empfohlenen Mittel, deren Unwirksamkeit überhaupt sie schon erfahren hatten, zurückwiesen, so entschloſs er sich zu einer Operation. Diese wurde denn bald darauf auf eine nicht zu empfehlende Weise ausgeführt. Zuerst machte der Operateur mit einem bauchigen Messer einen vier Zoll langen Hautschnitt auf der Sehne. Darauf präparirte er die Bedeckungen von der Sehnenscheide ab, dann spaltete er die Scheide der Länge nach so weit die Hautwunde sich erstreckte. Die Ränder wurden nun stark auseinander gezogen, ein Messer unter der Sehne durchgeführt, und diese von hinten nach vorne getrennt. Die Enden wichen einen Zoll weit auseinander. Bei dem Versuche dem Fuſse eine bessere Stellung zu geben, fand sich, daſs dies besonders durch einige weiter abwärts gegen die Ferse zu befindliche alte feste Narben verhindert wurde. Um diese zu lösen wurde der erste Schnitt bis zur Ferse verlängert und dann ringsum die durch Narben fest verwachsenen Bedeckungen, sammt dem unteren Theile der Sehne ringsum gelöst. Auch jetzt noch zeigte das Glied wenig Nachgiebigkeit. Sartorius ergriff nun den Fuſs und von seinem Gehülfen unterstützt, brachte er ihn durch Anwendung groſser Kraft in die natürliche Stellung. Dann wurde das Glied durch den angelegten Verband in dieser Richtung erhalten, und diese mit einem Foment aus Campherspiritus, Lavendelspiritus, Bleiextrakt und lauem Wasser befeuchtet. Die Wunde war vor der Anlegung des Verbandes mit Charpie, welche in Thedens Schusswasser getaucht war, bedeckt. Ueber den Verband wurde noch eine lange Binde angelegt und unter

die *Planta pedis* eine Schuhsohle gebunden. Um nicht zu weitläuftig zu werden, nach einer langen Behandlung, bei welcher der Kranke viele Schmerzen auszustehen hatte, gelang es denselben wieder herzustellen. Durch die heftige Entzündung des Gelenkes und der Gelenkbänder war indessen eine unheilbare Ankilose des Fufsgelenks entstanden, welche bei einem milderen Verfahren der allmäligen Ausdehnung, gewifs vermieden worden wäre. So wenig nachahmungswerth diese Behandlungsweise auch ist, so interessant ist diese Mittheilung dennoch für die Geschichte unserer Operation. Sie ist unbedingt beim Klumpfufs zu verwerfen, da die Heilung sich auf eine weit leichtere und mildere Weise erreichen läfst. Doch man hat jetzt gut tadeln. Hätte Sartorius Stromeyer zum Vorgänger gehabt, er würde diesem gewifs unbedingt gefolgt sein. Mit Recht rügt aber Stromeyer, dafs dieses alte Verfahren ganz neuerdings, nachdem das seinige schon bekannt war, wiederholt worden sei. Dafs indessen dieser Vorwurf, die gewaltsame Ausdehnung verkrümmter gröfserer Glieder nach vorläufiger subcuten Durchschneidung der verkürzten Muskeln und Sehnen nicht treffe, versteht sich von selbst.

Drei Jahre später wurde die Operation von Michaelis 1809 zuerst wieder unternommen. (An Hrn. Hofrath Himly über die Schwächung der Sehnen durch Einschneidung, als einem Mittel bei manchen Gliederverunstaltungen von Carl Friedrich Michaelis, Prof. zu Marburg. Hufeland und Himly Journal der pract. Heilkunde, Bd. VI. St. V. S. 1.) Ihm waren aber die zum Theil glücklichen Versuche seiner Vorgänger, ja die ganze Operation unbekannt geblieben. Er wurde auf die Idee einer operativen Hülfsleistung beim Klumpfufs durch die damals schon bekannte Durchschneidung des *M. sterno-cleido-mastoïdeus* beim schiefen Halse, und der Trennung des *Ligamenti Poupartii* geführt. Er sagt dafs die Sehne nur ein Drittheil ihres Durchmessers durchschnitten werden dürfe, der stehen gebliebene Theil lasse sich dann ausdehnen. Aber schon Stromeyer bemerkt sehr richtig, dafs Michaelis bei seinen Operationen entweder wider seinem Wissen die Sehne ganz durchschnitten, oder den übrigen Theil bei dem Versuche den Fufs auszudehnen, zerrissen haben müsse. Die erste Operation machte er bei einem sechszehnjährigen jungen Menschen mit einem Pferdefufs, dann bei drei anderen welche mit dem nämlichen Fehler

behaftet waren, ferner bei einem *Varus;* drei bei gekrümmten Knieen, und endlich bei vier contrahirten Fingern an der Hand einer Frau. Keine dieser Operationen sagt MICHAELIS ist verunglückt, obgleich der Erfolg in dem einen Falle besser als in dem anderen war. Die glänzendste Heilung war die des oben gedachten sechszehnjährigen klumpfüfsigen Knaben, welcher so vollkommen hergestellt wurde, dafs sich das frühere Uebel durchaus durch nichts mehr verrieth. So gut der ganze Aufsatz, welchen STROMEYER mittheilt, auch geschrieben ist, so mufs man sich doch darüber wundern, dafs MICHAELIS durchaus nichts über die Art, wie er die Operationen vollzogen, erwähnt; eben so auffallend ist es auch, dafs er, wie auch STROMEYER fand, ungeachtet er Professor in Marburg war, so geringen Einflufs auf seine Schüler ausübte, dafs Keiner von Ihnen die Operation später wiederholte.

Nach MICHAELIS war nun DELPECH der Erste, welcher im Jahre 1816 die Operation auf eine, seinem Geiste entsprechende Weise ausübte, und wovon schon oben kürzlich die Rede gewesen. Es drang aber auch DELPECH's geistvolle Behandlung des Klumpfufses nicht ins Leben ein, da der Erfolg seine ersten Operationsversuche nicht vollkommen begünstigte, auch der Tadel, welcher sich deshalb gegen ihn von Paris aus erhob, ihm die Lust an dem weiteren Verfolgen dieser Operation benahm. So war es denn STROMEYER (1831), dem die grofse Ehre vorbehalten blieb, der Gründer eines der wichtigsten Theile der Chirurgie zu werden.

Obgleich nun STROMEYER durch seine schönen früheren Aufsätze über die Durchschneidung der Sehnen unter der Haut bei Contracturen an den Extremitäten, grofse Aufmerksamkeit erregt hatte, so schien es doch anfangs, als besönne man sich noch ein Paar Jahre, um seinen glücklichen Erfahrungen vollen Glauben schenken zu können. Dann aber erhob sich unter den Chirurgen Deutschland's, und Frankreich's ein Wetteifer in der operativen Behandlung der Klumpfüfse, und CACENAAVE in Bordeaux, STOESS in Strasburg, SCOUTETTEN in Metz, (Mémoire sur la cure radicale des pieds-bots par H. SCOUTETTEN. Paris, 1838.) BOUVIER, (Mémoire sur la section du Tendon d'Achille dans le Traitement des pieds-bots. Paris, 1838.) DUVAL, GUERIN, (Gazette médicale) und ROUX in Paris, haben sich derselben zugewendet, und zahlreiche glückliche Heilungen dadurch zu Stande gebracht. In Deutschland haben,

aufser mir, Reiche in Magdeburg, Holscher, (Hannöver'sche Annalen für die gesammte Heilkunde, 1836.) Elsler, Buenger, Leonhard, Ulrich, Zeis und von Ammon die Tenotomie vorzüglich cultivirt. In England waren es besonders Little und Krauss. Aufserdem ist dieselbe öfter von den mir nahe stehenden jungen Aerzten Holthoff, Boehm, Berend und Reich vollzogen worden, meine clinischen Zuhörer haben dieselben bereits seit ein Paar Jahren über die meisten Länder des Erdbodens verbreitet, und mir zum öftern erfreuliche Nachrichten von den Erfolgen ihrer Operationen gegeben; wie z. B. Dr. Walter, aus Königsberg in Pr. gebürtig, in Pittsburg in Pennsylvanien ansäfsig, der diese Operation nach Amerika verpflanzt, und eine grofse Anzahl von klumpfüfsigen Individuen in ein Paar Jahren mit Glück operirt hat.

Von der Durchschneidung der Achillessehne und anderer Sehnen am Fufs.

Tab. III. Fig. 1.

Zu dieser Operation dient mir ein kleines, sichelförmiges Messer, welches schon oben bei der Operation des schiefen Halses kürzlich beschrieben worden ist; es hat ganz die Gestalt und Länge der ältern Federmesser, nur ist die Klinge etwas schmäler, im Rücken aber mufs sie gehörig stark sein, damit sie nicht leicht abbreche, wenn die Sehne sehr dick und hart ist. Das vordere Drittheil mufs besonders scharf sein, der übrige Theil dagegen nicht, damit die Stichwunde der Haut bei den Bewegungen der Spitze gegen die Sehne, nicht zufällig vergröfsert werde. Der Griff des Messers ist überall abgerundet, damit es bequem in der vollen Hand gehalten werden könne. Die Klinge ist zum Einschlagen, damit man das Messer in die Tasche stecken kann. Nicht für die erfahrnen Chirurgen beschreibe ich das Messer, dessen ich mich bediene, sondern für den, der in der Form des Instruments, mit dem eine Operation gemacht wird, mehr eine Hauptsache findet, als in der Operation selbst.

Die beste Stellung, in welcher man die Achillessehne durchschneidet, ist die, wobei der Kranke auf einem Polsterstuhle kniete; Delpech liefs ihn auf den Bauch legen. Der Unterleib

stützt sich gegen die Lehne des Stuhls, und die Füfse sind dem Lichte zugekehrt. Nun setzt man sich hinter den Kranken. Ein Assistent läfst sich neben dem zu operirenden Fufs auf ein Knie nieder, umfafst mit der einen Hand den Fufs, die andere legt er oberhalb der Knöchel um das Glied, unterstützt dasselbe durch sein Knie, welches eine feste Unterlage bildet, und spannt, indem er den Fufs in die normale Stellung zu bringen sucht, die Achillessehne möglichst stark an, welche dann als ein harter Strang dicht unter der Haut zu fühlen ist. Hierauf wird die Haut sammt der Sehne mit den Fingern der linken Hand zusammengedrückt, dann die Spitze des Messers eingestochen, und unter der Sehne so weit hindurchgeführt, bis man an die innere Fläche der Haut auf der entgegengesetzten Seite des *Tendo* angekommen ist. Jetzt fafst man mit der linken Hand die Ferse, um dieselbe zu fixiren, macht mit der Klinge eine halbe Drehung in der Wunde, so dafs die Schärfe gegen die Sehne gerichtet wird, und zieht das Messer langsam zurück, wobei man die Spitze von hinten her gegen die Sehne wirken läfst. Ein starker Gegendruck mit dem Daumen der Hand, welche das Messer führt, auf die äufsere Haut, verhindert das Ausweichen der Sehne und erleichtert die Durchschneidung. Das Messer wird auf demselben Wege, auf welchem es eingeführt worden, zurückgezogen, wobei die kleine Hautwunde nicht vergröfsert werden darf.

So lange die Sehne noch nicht vollständig durchschnitten worden, ist ihr Klaffen unter der Haut unbedeutend; erst in dem Augenblick, wo die vielleicht nicht auf den ersten Schnitt getrennten Fasern durch Nachwirkung mit der krummen Spitze getrennt werden, fahren die Enden wie mit einer gewissen Erschütterung auseinander, besonders dann, wenn der Gehülfe das Glied in eine solche Stellung brachte, dafs die Sehne stark gespannt wurde, wobei sich bisweilen ein dumpfes Geräusch vernehmen läfst. Zeigt sich von dem Allen nichts, fühlt man an der Stelle keine tiefe Lücke, so darf man annehmen, dafs die Trennung noch nicht vollständig bewirkt sei; man geht nun ohne Verzug wieder durch die Wunde, ohne dieselbe zu vergröfsern, ein, und macht den Fehler wieder gut, indem man die noch undurchschnittnen Theile der Sehne völlig trennt. Bei einiger Uebung kann dies nicht wohl vorkommen, und wäre einem ungeübten Chirurgen dieser kleine Fehler nur zu verzeihen; verwerflich aber ist es, sich dadurch Gewifsheit zu verschaffen, ob die Sehne auch ganz durchschnitten worden, dafs man den Kranken eine andere

Stellung annehmen läfst und Versuche anstellt, ob er noch durch Bewegung der Wadenmuskeln auf die Ferse wirken könne. Der zu Operirende darf die ihm zuerst gegebene Stellung nicht vor Beendigung der Operation verlassen.

Ist die Sehne gänzlich getrennt, so drückt man das etwa unter der Haut angesammelte Blut aus, und führt einen Pflasterstreifen, welcher über die Wunde geht, um das Glied. Dann legt man eine zwei Zoll breite viereckige Compresse auf die Stelle, wo die Sehne durchschnitten worden, und befestigt diese durch einen zweiten Pflasterstreifen. Hierauf wird das Glied, von dem Fufse an bis über die Wade hinauf, mit einer Binde eingewickelt, dabei der Ferse nach Stromeyer's Empfehlung, eine Richtung nach oben gegeben, damit die Enden der durchschnittnen Sehnen sich nicht zu weit von einander entfernen. Das Anlegen einer Pappschiene ist überflüssig, da dieselbe unbequem sein würde. Ist der Fufs nach der Operation sehr wacklig, wie es bisweilen beim *Pes equinus* der Fall ist, so giebt man dem Verbande, durch Bestreichen mit Stärke, mehr Resistenz.

Stromeyer durchsticht die Haut diesseits und jenseits der Sehne. Dadurch scheint mir aber das Messer in eine Art von Gebundenheit zu gerathen; es kann dann nicht wohl hin und hergezogen werden und frei schneidend gegen die Sehne wirken. Der Druck auf die Haut und Sehne, wodurch letztere gegen die Schneide angepreſst wird, ist wohl öfter nicht ausreichend, um dieselbe gehörig zu trennen. Bouvier macht mit einem spitzigen Bistouri erst einen Einstich neben der Sehne, und trennt diese dann mit einem schmalen graden, an der Spitze stumpf abgerundeten Messer von aufsen nach innen. Man erlasse mir die übrigen von diesem oder jenem Chirurgen als vorzugsweise leicht angegebenen Methoden, die Achillessehne zu durchschneiden, als wirklich zu unwesentlich; wer aber hierin die Hauptsache zu erkennen glaubt, möge sich lieber gar nicht mit der Operation befassen.

Ueber die Stelle, an welcher die Achillessehne durchschnitten werden soll.

Die am meisten geeignete Stelle zur Durchschneidung der Achillessehne ist etwas oberhalb der Knöchel, bei Erwachsenen

in der Regel einen Zoll, bei Kindern gewöhnlich ½ Zoll darüber. Mehrmals, wenn die Sehne sehr flach lag, und nicht den gewöhnlichen scharfen Vorsprung bildete, habe ich die Durchschneidung auch unterhalb der Knöchel vorgenommen. Ganz nahe an der Ferse möchte bisweilen eine Vereinigung der Sehnenenden nicht zu Stande kommen, da die Sehne hier sehr dünn ist. Sehr hoch über den Knöcheln wird der hier sich ansetzenden Muskelsubstanz wegen, die Durchschneidung schwerer vollständig zu machen, die Verwundung daher bedeutender und die Blutergiefsung wahrscheinlicher sein. Die Verschiedenheit in der Wahl der Stelle, an welcher die Achillessehne zu durchschneiden ist, wird besonders dadurch bestimmt, ob sie sehr flach liegt, oder ob sie weit hervorragt, wie z. B. bei manchem Pferdefufs. Ist jenes der Fall, so ist die Sehne weich und dick, und man mufs sie in ihrem unteren Theil trennen. Beim *Pes equinus* ist sie meistens sehr derb, hart und weit nach hinten hervorragend, hier durchschneidet man sie mehrere Zoll oberhalb der Knöchel.

Durchschneidung anderer verkürzter Sehnen beim Klumpfufse.

Aufser der Achillessehne hat man besonders bei den höheren Graden des Klumpfufses die Sehne des *tibialis anticus*, die Flexoren der Zehen, die Aponeurose der Fufssohle, die Extensoren der Zehen u. s. w. durchschnitten. Oft nahm ich die Durchschneidung dieser Sehnen unmittelbar nach der der Achillessehne, in andern Fällen aber in einer spätern Zeit, wenn die gedachten Sehnen mit der zunehmenden verbesserten Stellung des Fufses mehr hervortraten, und der rascheren Heilung Schwierigkeiten in den Weg legten, vor. In den höchsten Graden des Klumpfufses durchschnitt ich zuerst die verkürzten Sehnen der Fufssohle oder den *tibialis anticus*, und die Achillessehne erst in einer spätern Zeit, wenn die Stellung des Fufses durch eine Maschine verbessert worden war.

Beim Durchschneiden der Flexoren in der Sohle des Fufses sitzt der Kranke auf einem Stuhle, dem Operateur gegenüber. Jener legt seinen Fufs auf das Knie eines knieenden Assistenten, und dieser fixirt ihn mit seinen Händen. Der Ein-

stich wird dann neben der Sehne durch die Haut gemacht, hierauf das Messer flach unter der Sehne durchgeführt, und diese dann, indem das Messer zurückgezogen wird, durchschnitten.

Die Durchschneidung der Sehnen auf dem Fufsrücken geschieht ebenfalls am bequemsten wenn der Kranke dem Operateur gegenüber sitzt. Ein Gehülfe umfafst die Mitte des Unterschenkels, und hebt das Glied so weit in die Höhe, dafs es mit dem Oberschenkel in eine horizontale Lage gebracht wird; darauf spannt ein zweiter Gehülfe die zu durchschneidende Sehne dadurch stärker an, dafs er die Fufswurzel streckt und in eine der Verdrehung entgegengesetzte Stellung versetzt. Die Spitze des Messers wird neben der Sehne eingestochen, unter ihr flach hindurchgeführt, bis sie auf der entgegengesetzten Seite unter der Haut angelangt ist. Dann wird die Schärfe des Messers gegen die Sehne gerichtet, und diese durch Wirkung der Spitze, wobei der Daumen derselben Hand, welche das Messer führt, Haut und Sehne gegen das Messer andrücken.

Auch bei der Trennung dieser kleineren Sehnen wird gewöhnlich ein schwaches Krachen bemerkt, und oft sogleich eine beträchtliche Verbesserung des Gliedes, in Hinsicht auf Gestalt, oder auf Stellung bemerkbar. Der Schmerz bei der Durchschneidung von Sehnen an der Fufssohle ist gewöhnlich sehr lebhaft, und übertrifft bei weitem den, welchen der Kranke bei der Operation in der Achillessehne empfindet, doch hört er gewöhnlich sogleich auf; auch ist die Freude des Patienten so grofs, wenn er die unmittelbar darauf erfolgende Veränderung in der Gestalt und in der Stellung seines Fufses sieht, dafs er sich schnell wieder beruhigt.

Ueber Blutungen nach durchschnittenen Sehnen beim Klumpfufse.

Fast immer ist die Blutung nach Sehnendurchschneidungen so geringe, dafs nur wenige Tropfen aus der in die Haut gemachten Stichwunde freiwillig hervordringen, sie zeigen sich oft nur dann, wenn man über die verwundete Stelle mit den Fingern hinstreicht, um einen Pflasterstreifen um das Glied über die Wunde fortzuführen. Dies gilt besonders von der Durch-

schneidung der Achillessehne und der Sehne des *tibialis anticus*. Bei schlaffen Subjekten und bei starker Zurückziehung der Enden der Achillessehne füllt sich öfter der Raum zwischen den Enden mit einer gröfseren Menge von Blut an. Man thut wohl, dies sogleich durch Streichen des Ortes durch die Hautöffnung zu entfernen, weil es vielleicht Eiterung veranlassen könnte. Ein Charpiebausch oder eine kleine Compresse, über welchen ein breiter Pflasterstreifen fortgeführt wird, mufs die Haut an dieser Stelle eindrücken; hierdurch wird verhindert, dafs sie nicht von Neuem Blut ergiefse.

Das Blut, welches nach der Durchschneidung der Extensoren auf dem Rücken des Fufses sich ergiefst, ist meistens noch geringer, eben so nach der Durchschneidung der Beuger oder Strecker der Zehen. Copiöser dagegen dringt es nach Durchschneidungen in der Mitte der Fufssohle hervor, besonders wenn der Schnitt unter der Haut quer in die Tiefe geführt wurde, um sämmtliche verkürzten Beuger sammt der *aponeurosis plantaris* zu durchschneiden. Man entleert sogleich das Blut, und verhindert eine spätere Ergiefsung durch einen Charpiebausch, einen Pflasterstreifen, und durch Einwicklung des Gliedes mit einer Binde. Beim Abnehmen des Verbandes, am dritten oder vierten Tage, ist die äufsere Wunde gewöhnlich geheilt.

Von der Entzündung und Eiterung.

Heftige Entzündungen und Eiterungen sind nach Sehnendurchschneidungen an den Füfsen aufserordentlich selten, ich habe sie nur einige Male beobachtet. Die Gegend, an welcher die Operation vollzogen wurde, erscheint angeschwollen und schmerzhaft; entweder ist die Haut geröthet, oder wenn die Entzündung nur in der Tiefe ihren Sitz hat, an Farbe unverändert. Die Berührung vermehrt den Schmerz, eben so die Bewegung des Gliedes. Treten diese Erscheinungen nach der Durchschneidung der Achillessehne ein, so hat der Kranke in der Wade das Gefühl, als wäre sie ihm zerschlagen. An der Fufssohle können die Schmerzen sehr heftig werden, und die Entzündung einen ziemlich hohen Grad erreichen.

Die erste Sorge ist Abnahme des Verbandes, dann das Auflegen von Compressen, welche mit lauem Bleiwasser getränkt sind, vollkommene Ruhe und Erschlaffung des Gliedes. Man legt ein kleines Rollkissen unter die Kniekehle. Der Kranke beobachtet strenge Diät und trinkt ein Glas Bitterwasser.

Ist die Eiterung nicht zu verhüten gewesen, und fühlt man deutliche Fluctuation unter der Operationswunde, so legt man einen Umschlag von Hafergrütze zwischen Leinwand darauf. Ist dadurch die Entzündung herabgestimmt, der Eiterungsprozefs erleichtert, und die Schmerzhaftigkeit vermindert worden, so erweitert man den früheren Einstichspunkt um ein Geringes, nur so viel, um den Eiter ausdrücken zu können. Man darf nicht nach den sonst gewöhnlichen Grundsätzen der neuern Chirurgie die Haut über der ganzen Eiterhöhle spalten, dadurch würde man die Sehne der Luft aussetzen, und eine Entzündung in ihr hervorrufen, welche theilweise Exfoliation, wenigstens ihre Verwachsung mit der Haut zur Folge haben könnte. Die Sehne ist bei dieser Eiterung gar nicht interessirt, sondern es ist nur das die Sehne umgebende Zellgewebe, in dem sich die Eiterung etablirt hat. Bei der fortgesetzten Anwendung der einfachen Kataplasmen und öfterm Ausdrücken des Eiters, vermindert sich dieser bald, und die Wunde heilt schnell, ohne dafs nun ferner in der Tiefe eine Ansammlung entstände. Wird die Eiterung aber dünn, heilt die Wunde nicht, so macht man Fomentation von Kamillenthee, läfst die Füfse in Kamillenthee baden, und man wird auch hier baldige Heilung eintreten sehen. Sollte es aber wider alles Erwarten geschehen, dafs ganze *tractus* Zellgewebe nach dem Verlaufe der Sehnen und Muskeln nekrotisch würden, so müfsten gröfsere Einschnitte und Gegenöffnungen gemacht werden, um den Eiter zu entleeren, und den abgestorbenen Zellstoff herausziehen zu können. Dabei wäre denn eine entsprechende innere Behandlung, bald eine schwächende, bald eine nährende angezeigt.

Es darf hier nicht unerwähnt bleiben, dafs man sich während dieser Ereignisse aller orthopädischen Behandlung durch Maschinen enthalten müsse, da die Furcht den Anfänger wohl verleiten könnte, etwas der Art zu unternehmen, um nicht die glücklichen Resultate der Operation ganz zu verlieren. Diese sind aber auch jetzt noch zu hoffen, nur etwas Zeit ist verloren. Man lagere das Glied zweckmäfsig zwischen Sandsäcken, unterstütze den Fufs, und mache es dem Kranken auf

alle mögliche Weise bequem. Man kann die untere Extremität auch mit Nutzen in eine Faust'sche Schwebe hängen. Ist alles überwunden, so beginnt die orthopädische Behandlung mit neuem Muthe, und bei gehöriger Geduld und Ausdauer wird die Behandlung des difformen Gliedes ein eben so günstiges Resultat geben, als wenn kein übles Ereignifs eingetreten wäre.

Von anderen Zufällen, welche mit der Nachbehandlung verbunden sind.

Eins gilt nicht für Alle. Die Heilung eines guten Pferdefufses oder eines leichteren mobilen Klumpfufses, von der Durchschneidung der Achillessehne, bis zur vollständigen Heilung, wird dem Patienten bisweilen so leicht, dafs er es gar nicht begreifen kann. Er sagt wohl: die Durchschneidung der Sehne habe ich gar nicht gefühlt, es war ein Ruck, ich dachte es sollte erst losgehen, und da war es vorbei. Vor der Maschine habe ich mich noch mehr gefürchtet, aber auch davon bin ich nichts gewahr geworden, und ich weifs gar nichts von der ganzen Cur, als nun, da ich mit dem Fufs gehen soll; es ist mir so ungewohnt, als hätte mir ein Anderer sein Bein geliehen, aber ich fühle ganz deutlich, dafs ich das Gehen lernen werde.

Man würde jedoch sehr irren, wenn man glauben wollte, alle Spitz- und Klumpfüfse verursachten so wenig Schmerzen bei der Nachbehandlung. Häufig sind diese dagegen sehr bedeutend, bisweilen unerträglich. Beim Pferdefufs fühlt der Patient, selbst bei gelinder Wirkung der Maschine, einen dumpfen unerträglichen Schmerz im Ballen der grofsen Zehe, es ist ein Schmerz, wie wenn einer das Podagra hat; dazu gesellt sich bei immer mehr verstärkter Wirkung der Maschine ein dumpfer unerträglicher Schmerz im Fufsrücken, wenn die convex hervorragenden Fufswurzelknochen durch die allmählige Ausdehnung der Gelenkbänder hineingedrängt werden. Beim *Pes varus* drückt der äufsere Fufsrand auf das Fufsbrett der Maschine, und wird bald sehr schmerzhaft, oder bei geringerem Grade ist es der Theil der Sohle, welche das Brett am festesten berührt. Dumpfe Schmerzen durchziehen den Fufs, und der Kranke mufs oft viel ausstehen. Am Tage ist er oft ziemlich frei, aber gegen

die Nacht stellen sich die Schmerzen ein, wie rheumatisches Zahnweh, wenn er in's Bette kommt, und er hat keinen Augenblick Ruhe. Das Lockerschnallen der Riemen, ja selbst das Abnehmen der Maschine helfen nicht immer, oft bleibt der Schmerz auch dann ganz derselbe, ja er vermehrt sich bisweilen noch, wenn aller Druck aufgehört hat. Ein mäfsig fester Verband scheint bei diesen Zufällen der passendste zu sein.

Dies sind Zufälle, welche die Behandlung aller Contracturen begleiten, und welche nicht blofs bei'm Klumpfufse, sondern auch nach der Durchschneidung anderer Sehnen, z. B. nach der in der Kniebeugung vorkommen, wenn hier die Ausdehnung des Gliedes allmählig vorgenommen wird. Man mufs aber von diesen in der Natur der Sache liegenden unvermeidlichen Zufällen diejenigen unterscheiden, welche durch Unkenntnifs, Leichtsinn, Härte, oder Rohheit des Chirurgen veranlafst werden. Ein zu fest angelegter Verband bringt an dieser oder jener Stelle durch Druck, heftige Entzündung hervor, es können Blasen entstehen, ja sogar die Stelle brandig werden. Wer ein Anfänger in der Behandlung der Contracturen ist, kann ein solches Versehen wohl machen; ereignet es sich aber oft, so ist der Chirurg Schuld daran. Die Stelle des Fufses, welche am meisten dem Druck der Maschine ausgesetzt war, wird brandig; entweder war der Druck so stark, dafs in ihr alles Leben ertödtet wurde, wo sie dann bleich erscheint, oder minder stark, dafs sie alle Stadien der Entzündung durchmacht, und als rothe, braune oder blaue Fläche mit feuerrothem Hof erscheint. Hier gelingt es bei sorgfältiger Behandlung durch Umschläge von Bleiwasser, schleimige Fufsbäder, Ansetzen von Blutegeln in den Umkreis, die Haut vor dem Brandigwerden zu schützen, doch pflegt noch lange ein oberflächliches Geschwür zurückzubleiben.

Aber nicht blofs der Druck des Fufsbrettes gegen irgend einen Theil des Fufsrandes oder der Sohle können zu hartnäckigen Geschwüren Veranlassung geben, sondern auch der Druck der Riemen oder Schnallen, oder der Wadenschiene, oder die Schiene des Scarpa'schen Stiefels dieselbe veranlassen. Genug, überall wo irgend ein hervorragender Theil eines Gliedes, besonders wenn die Haut eine prominirende knöcherne Unterlage hat, einem anhaltenden Druck ausgesetzt ist, wird leicht eine Brandblase, selbst Verlust der Haut an dieser Stelle entstehen. Es können auf diese Weise Sehnen, sehnige Ausbreitungen, ja

selbst Knochen entblöfst werden und lebensgefährliche Folgen aus einem solchen Ereignifs erwachsen. Das Zellgewebe im weiten Umkreise kann in Mitleidenschaft gezogen werden, und entweder in Eiterung übergehen oder nekrotisch werden. Alles dies läfst sich bei gehöriger Sorgfalt und Aufmerksamkeit vermeiden.

Vor allen Dingen sind hier Ruhe, Umschläge von Kamillenthee mit *Extr. saturn.* angezeigt, selten Salbenverbände, bei starker Eiterung trockene Charpie abwechselnd mit Kamillenthee.

Anschwellung der Theile.

Dafs diejenigen Theile, an denen Sehnendurchschneidungen vollzogen sind, bisweilen in der Entzündungsperiode etwas anschwellen, versteht sich eigentlich von selbst. Dennoch ist es nicht gar selten, dafs solche Anschwellung auch gänzlich fehlt, und man selbst nach einigen Tagen an der Operationsstelle durchaus nichts weiter bemerkt, als die verharschte Stichwunde, welche frappant einer geheilten kleinen Aderlafswunde ähnlich sieht. In den seltenen Fällen wo Eiterung nach der Operation eintritt, oder wo die Maschine brandige Geschwüre bewirkte, entsteht bisweilen eine über eine grofse Strecke des Gliedes sich fortpflanzende Entzündung, mit Röthe und starker Anschwellung begleitet. Ruhe, Herabstimmung durch laues Bleiwasser, später mit einem Zusatz von Kamillenthee, Salzlaxanzen, beseitigen diese Zufälle sehr bald.

In einigen Fällen wird die Geschwulst torpide, Röthe und Schmerzen vermindern sich, und hören dann ganz auf; das Glied aber bleibt angeschwollen. Das Zellgewebe fühlt sich derber und pastös an, die Haut läfst sich schwerer eindrücken, bildet aber keine Gruben; dies sind meistens torpide Constitutionen. Sehr selten entwickelt sich nach der ersten Anwendung der Maschine ein entzündliches Oedem, welches sich über den Fufs verbreitet; häufiger ist dagegen bei leukophlegmatischen Subjecten ein sich später nach der Operation einstellendes torpides Oedem. Die Haut macht Gruben, ist aber nicht empfindlich. Der lange Gebrauch der Maschine oder eine unzweckmäfsige Construction oder unpassende Anlegung derselben, sind die Hauptursachen dieser Anschwellung. Horizontale Lage, Einwicklung des Glie-

des, Einreibung mit einer milden Salbe, heben diese Zufälle gewöhnlich sehr bald wieder. Sehr gefährlich ist es unter diesen Umständen mit der consequenten Anlegung der Maschine fortzufahren; man würde dadurch leicht grofse brandige Geschwüre veranlassen, und das Leben des Patienten in Gefahr setzen. Man begnüge sich mit einer Einwicklung des Fufses, wobei man demselben eine gute Stellung zu geben sucht.

Von der Wiederholung der Sehnendurchschneidung bei'm Pferde- und Klumpfufse.

Die Wiederholung der Operation ist bei den höheren Graden des Pferde- und Klumpfufses sehr oft nöthig, weil durch die erste Operation das Glied noch nicht den nothwendigen Grad von Nachgiebigkeit bei der orthopädischen Behandlung erlangt hat. Die Operation kann nun eine doppelte sein. Entweder werden Sehnen, welche man früher schon durchschnitten hatte, und welche dessen ungeachtet noch nicht gehörig verlängert waren, noch ein Mal oder mehrere Male getrennt, oder es werden nachträglich andere Sehnen durchschnitten. Letzteres geschieht dann besonders, wenn das Glied nach der ersten Operation eine bessere Stellung zum Unterschenkel angenommen und sich in seiner Gestalt gebessert hat, denn es werden eben dadurch andere Sehnen, welche früher nicht gespannt erschienen, so in Anspruch genommen, dafs sie nun straff hervortreten. Dies ist besonders in der Fufssohle der Fall, wo der Verlängerung des Fufses neue Spannung unter der Sohle folgt.

Wird eine früher schon durchschnittene Sehne abermals getrennt, so darf dies niemals an derselben Stelle, an welcher die erste Operation gemacht wurde, geschehen, da hier die Sehne inniger mit den Nachbartheilen zusammenhängt, die Nachgiebigkeit mithin geringer ist, auch eine schwächere Productivität zu besorgen steht. Man durchschneide die Sehne daher oberhalb der Stelle der ersten Durchschneidung; hier ist die Einwirkung auf den Muskel so rein, wie bei der ersten Durchschneidung, und die Ausschwitzung eben so ergiebig, wie nach der ersten. Die Operation wird übrigens ganz auf die nämliche Weise gemacht und der Verband ganz eben so besorgt. Die orthopädische Nachbehandlung darf erst bei'm Nachlafs aller entzündlichen

Reaction fortgesetzt werden, bis dahin hat man durch ruhiges Verhalten, nöthigenfalls durch kühlende Umschläge, der etwa eintretenden Entzündung vorzubeugen.

Von der orthopädischen Nachbehandlung nach der Sehnendurchschneidung an den Füfsen.

Die orthopädische Nachbehandlung nach den Sehnendurchschneidungen an difformen Füfsen darf erst dann beginnen, wenn alle Reaction an dem Orte der Operation aufgehört hat. Es ist dies auch schon oben berührt worden, nur hier noch näher zu erörtern. Es mufs also die Hautwunde geheilt sein, keine Röthe mehr in der Gegend sich zeigen, keine Anschwellung statt finden, und ein kleiner Druck nicht stechende Schmerzen verursachen. Durch die in den ersten 6 — 8 Tagen beobachtete Ruhe wird die Ausschwitzung der interstitiären Sehnenmasse befördert, und das Verwachsen der Enden untereinander begünstigt. Stromeyer hat besonders auf diese Behandlungsweise aufmerksam gemacht. Frühzeitige Anwendung von Maschinen, wodurch der Fufs ausgedehnt wird, veranlassen Ergiefsungen von Blut in gröfserer Menge unter der Haut, und öfter so grofse Entfernung der Sehnenenden von einander, dafs man Gefahr läuft, sie werden sich nicht mit einander verbinden. Anstatt die Cur durch unmittelbar nach der Operation begonnene orthopädische Behandlung zu beschleunigen, wird sie dadurch nur verzögert. Es stellt sich Entzündung mit heftigen Schmerzen und sehr leicht Eiterung ein, die Maschine mufs dann wieder entfernt und die ganze Behandlung nur auf die Entzündung gerichtet werden, damit diese nicht noch mehr überhand nehme.

Wenn also alle Gefahr, dafs Eiterung eintreten werde, vorüber ist, lege man die Maschine zuerst mit grofser Behutsamkeit an. Man mufs durchaus nicht daran denken, sogleich etwas Wesentliches durch sie erreichen zu wollen. Das eingewickelte und schon dadurch etwas geregelte Glied wird überall, wo ein Druck der Maschine oder der Riemen unvermeidlich ist, mit baumwollener Watte umgeben. Dann wird es in die Maschine gelegt, die Gurte und Riemen werden schwach angezogen, und das Fufsbrett nur wenig elevirt. Das Glied mufs sich eigentlich in den ersten Tagen nur an seine neue Lage gewöhnen, und erst,

wenn diese ertragen worden, schreitet man behutsam weiter vor, giebt dem Fufse eine bessere Stellung, indem man ihn fester schnallt und zugleich durch stärkeres Elevíren des Fufsbrettes, die Spitze des Fufses etwas mehr in die Höhe bringt. Nichts ist bei der Extension durch Apparate, sagt Stromeyer, schädlicher, als übermäfsige Eile, um zur Wiederherstellung der Form zu gelangen. Bei Uebeln, welche viele Jahre lang gedauert haben, ist es ganz gleichgültig, ob sie einige Tage früher oder später gehoben werden, dagegen ist es offenbar nachtheilig, wenn durch Excoriationen die Cur Wochen lang unterbrochen wird.

Bei grofser Rigidität der Bänder und Aponeurosen, bei starker Ausweichung der Fufswurzelknochen aus ihren Fugen schreitet die Cur sehr langsam vorwärts, und je absichtlich langsamer man unter diesen Umständen verfährt, desto schneller wird man das Ziel erreichen. Will man eilig dahin, werden die Gelenkbänder zu rasch ausgedehnt, so entsteht eine schmerzhafte Reaction in ihnen, und man mufs wieder Rückschritte machen. Auch bei allmäligen Fortschritten zur Besserung mufs man mitunter Halt machen, um den aponeurotischen Gebilden erst Zeit zu gewähren, sich an die Verlängerung zu gewöhnen, und gewinnt damit mehr ohne in den Fall zu kommen, nach einem zu rasch vorwärts gethanen Schritt, drei Schritte rückwärts gehen zu müssen. Man mufs seinen Eifer mäfsigen können und die Maschine drei bis vier Tage, ohne ihre Wirkung zu verstärken, liegen lassen; dagegen aber seine ganze Aufmerksamkeit auf die Gurte und Schnallen richten, damit diese keine Blasen drücken, und gegen die Nacht dem Kranken, wenn er Schmerzen leidet, durch einen kleinen Nachlafs einen erquickenden Schlaf verschaffen. Ist endlich der Fufs, sei es nun ein Pferde- oder Klumpfufs, so weit gebracht, dafs er im rechten Winkel zum Unterschenkel steht, wobei weder der äufsere noch der innere Fufsrand vom Fufsbrette abstehen, die Ferse auch ebenfalls das Brett berührt; so hat der Kranke überwunden, ist aber noch weit davon entfernt, gehen zu können, oder gehen zu dürfen. Zu frühzeitig unternommene Uebungen dieser Art strafen sich durch Rückschritte in der Form, indem die so eben extendirten sehnigen Gebilde schmerzhaft werden, und sich von Neuem contrahiren. Die längere Anwendung der Maschine, ölige Einreibung des Fufses und die ersten Gehversuche mit dem Scarpaschen Stiefel, sind das Wesentliche bei der Einführung des Gliedes in das Leben. Dann trägt aber auch das mäfsige Gehen

zur Verbesserung des Gliedes bei, indem der Fuſs zurecht getreten wird.

Von der zweckmäſsigsten Klumpfuſsmaschine.

Tab. III. Fig. 2.

Die Maschine von Stromeyer, deren ich mich fast ausschliefslich bei der Nachbehandlung bediene, zeichnet sich durch grofse Einfachheit und Zweckmäſsigkeit aus. Sie besteht aus einer Holzschine, welche leicht ausgehöhlt ist, und die von der Kniebeuge bis über die Ferse hinausreicht. Nach unten hat sie ein Fuſsbrett, welches durch eine Walze und stellbare Kurbel, mittelst Schienen, aufgerichtet und niedergelassen werden kann. Das Fuſsbrett hat aufserdem noch die Einrichtung, daſs es schräge gestellt werden kann. Das eingewickelte und durch Compressen und Longuetten gegen Druck geschützte Glied, wird mittelst Gurte und Schnallen an die Maschine befestigt, und der *Planta pedis* darauf, durch Umdrehung der Walze und Feststellung des gezackten Rades, die erste Andeutung zur richtigen Stellung gegeben.

Die grofse Einfachheit und vortreffliche Wirkung der Maschine haben nie in mir den Wunsch erregt, dieselbe noch vollkommener zu sehen, und alle von anderen Chirurgen daran vorgenommenen sogenannten Verbesserungen, sind mir eben so überflüssig als nachtheilig vorgekommen. Es ist mir eine Pietät, durchaus sie so zu lassen wie sie ist, und alle mir vorgelegten vermeintlichen Vervollkommnungen daran, habe ich bald als unnütz, bald als nachtheilig erkannt. Theils wurde dadurch die hohe Einfachheit der Maschine aufgehoben, theils ihre Wirkung so sehr verstärkt, daſs ein schmerzhafter und nachtheiliger Druck auf irgend eine Stelle des Fuſses, entweder auf die Ferse oder auf den äuſseren Knöchel hervorgebracht wurde. Nur in einem einzigen schwierigen Falle wendete ich eine Maschine an, deren Fuſsbrett durch eine Kugel in die allerabweichendsten Stellungen gebracht werden konnte. Ein ausgezeichnetes Genie in der Mechanik, Herr Busolt, hatte die Güte gehabt diesen höchst einfachen Mechanismus zu construiren.

Bei kleinen Kindern fand ich nach der Durchschneidung das Scarpa'sche Blech, Taf. IV. Fig. 1., am nützlichsten. Bei

gröfseren Subjecten vertauschte ich gegen das Ende der Cur die Stromeyer'sche Maschine mit dem Scarpa'schen Schuh. Taf. IV. Fig. 2.

So grofs nun auch das Gebiet der Stromeyer'schen Maschine in der Nachbehandlung der Klumpfüfse ist, so ist sie doch bei den allerhöchsten möglichen Graden von *Varus* nicht anzuwenden. Bei diesen exquisiten Klumpfüfsen ist nicht allein der gröfste Theil des Fufsrückens dem Boden zugekehrt, sondern der vordere Theil des Fufses ist seitlich stark in die Höhe gezogen, so dafs die grofse Zehe der *Tibia* stark genähert ist, die grofse Zehe mit dem inneren Fufsrande bilden mit der *Tibia* einen spitzen Winkel. Die Extensoren der Zehe sind hier auf die Seite der verkürzten Flexoren getreten und wirken mit, die Form verderbend. Die Idee der Heilung ist nun hier, nach Durchschneidung aller verkürzten Sehnen, den *Pes varus* in einen Pferdefufs zu verwandeln, und später diese einfache Form auf die gewöhnliche Weise zu heben.

Der Apparat, durch welches Ersteres erreicht wird, besteht aus einer graden gepolsterten Schiene, welche vom Knie anfängt und eine Spanne lang über den Fufs hinausreicht. Bisweilen mufs die Schiene die Gestalt eines Strumpfbrettes haben, und an den Rändern mit flachen Kerben versehen sein, damit der Verband nicht abgleite. Die Befestigung dieser oder jener Schiene geschieht durch eine Reihe von Halstüchern an den Unterschenkel, wo nämlich das letzte Halstuch dergestalt um die Fufsspitze und das untere Ende der Schiene geschlungen wird, dafs Erstere dem Letzten genähert wird. Bilden Fufs und Unterschenkel eine Linie, d. h. ist ein Spitzfufs durch die Behandlung zu Stande gebracht, so wird die Achillessehne durchschnitten, und die Heilung dieser durch die Stromeyersche Maschine bewirkt, s. Taf. V. Fig. 1. 2. 3. 4. 5.

III.

Ueber die

Heilung des *Pes equinus* (Pferdefufs, Spitzfufs), mittelst Durchschneidnng der Achillessehne unter der Haut.

Pferdefufs nennt man diejenige Stellung des Fufses, bei welcher der Mensch beim Auftreten, die Ferse nicht bis auf den Boden bringen kann. Dieser Zustand kann angeboren oder erworben sein. Angeboren beruht er auf einer widernatürlichen Contraction der Wadenmuskeln und der daraus folgenden Verkürzung der Achillessehne. Die nämliche Form kann sich indessen auch nach der Geburt allmählig entwickeln, ja selbst als spasmodischer Pferdefufs vorkommen, der sich dann nur zeigt, wenn das Glied zum Gehen benutzt wird, aufserdem aber z. B. beim Sitzen und Liegen nicht vorhanden ist. Erworben wird der Pferdefufs durch Krankheiten der Fufswurzelknochen, durch *Caries* des unteren Endes der *Tibia* und *Fibula*. Das Glied kann danach ebenfalls die Gestalt des Spitzfufses, entweder nur während der Dauer der Krankheit annehmen, oder diese auch nach der Heilung behalten. Es ist damit gerade so wie mit dem schiefen Halse, welcher, wie oben angegeben worden, nicht immer auf einer Verkürzung des einen *sterno-cleido-mastoïdeus* beruht, sondern auch durch Entzündung der Halswirbelbeine hervorgebracht werden kann. So wie der schiefe Hals ferner durch Abscesse, Necrose des Zellge-

webes, durch Hautnarben, und besonders durch Verbrennung herbeigeführt werden kann, so sind die nämlichen Ereignisse oft Ursache der Entstehung eines Pferdefufses, und zwar weit häufiger als der eines *Varus*, am wenigsten aber der eines *Valgus;* welches wohl zu den Seltenheiten gehören möchte. Die Entzündung, Vereiterung oder Necrotisirung des lockern Zellgewebes, welches die Achillessehne umgiebt, führt bisweilen einen Pferdefufs herbei. Zuerst wird die Sehnenscheide zerstört, und wenn die Sehne auch nicht mit angegriffen wird, so wird sie doch später durch die Heilung etwas verkürzt und mit ihrer Umgebung fest verklebt. Eine stärkere Verkürzung der Achillessehne entsteht aber dann, wenn grofse Einschnitte nöthig waren, wodurch dieselbe entblöfst wurde, und ihre oberste Schicht durch Necrose verloren ging. Abscesse in der Wade ziehen bei der Heilung ebenfalls die Achillessehne sammt der Ferse in die Höhe, und gestatten dann nur das Gehen auf der Fufsspitze. Oft sah ich auch den *Pes equinus acquisitus* nach Geschwüren oder Verbrennungen der Haut über der Wade entstehen. Ein grofses habituelles Geschwür unter der Wade, mit callösen Rändern, alte Menstrualgeschwüre bei Weibern, ja selbst Krankheiten des Kniegelenks gaben bisweilen zur Entstehung eines Spitzfufses Veranlassung. Wenn auch unter den weiter unten anzuführenden Krankengeschichten einige Fälle von dergleichen erworbenen Spitzfüfsen angeführt werden sollen, so liegen die dieselben veranlassenden Zufälle hier ganz aufser unserem Bereich; da wir uns hier nur besonders mit dem meistens angebornen Pferdefufs, welcher seinen Grund in einer Verkürzung der Achillessehne hat, beschäftigen, so gehe ich zu den verschiedenen Graden und Abstufungen, unter denen sich der Zustand uns darstellt, über.

Verschiedene Grade und Arten des Pes equinus oder Pferdefufses.

Der *Pes equinus* vom leichtesten Grade an, bei dem die Ferse nur etwas in die Höhe gezogen ist, bis zur völligen Streckung des Fufses, der dann von der Spitze der grofsen Zehe an mit dem Unterschenkel eine grade Linie bildet, kann die Gestalt des Gliedes durchaus natürlich sein und das Glied

im Sitzen betrachtet, so aussehen, als wenn der Mensch den gesunden Fufs strecke. Weder die Extensoren noch die Flexoren des Fufses zeigen eine Veränderung, nur die Achillessehne ist verkürzt. Tritt er auf und geht, so berührt der vordere Rand der Metatarsalknochen den Boden, besonders sind es aber nur die Köpfe der grofsen und zweiten Zehe, auf welchen er geht, wobei ihn aber die grofse Zehe unterstützt, die mit der Volarseite den Boden berührt, und ihn federnd in die Höhe hebt wenn er weiter schreitet; sie hat eine schwielige Sohle, ist aber durchaus nicht zurückgebogen, eben so wenig sind es die anderen Zehen. Auch beim Gehen behält der Fufs eine durchaus grade Stellung zum Unterschenkel, mit dem er, wie im Sitzen, eine grade Linie bildet. Die Achillessehne steht beim Pferdefufse immer weit nach hinten hervor. Die ganze Extremität erscheint, wie oben bemerkt, durch Verschiebung des Beckens, verkürzt. Bisweilen ist sie aber in ihrer Ausbildung etwas zurückgeblieben. Die Wade fehlt in der Regel ganz.

Die Stellung des Fufses ist nach einer geheilten *Coxarthrocace*, durch welche der Schenkelkopf zerstört oder ausgerenkt wurde, oft ganz dieselbe, wie beim *Pes equinus*, indem der Kranke nur mit der Spitze des Fufses den Boden berührt. Diese Richtung ist aber nur eine willkührliche, um das Glied zu verlängern, er kann aber, wenn er will, mit der ganzen Sohle und der Ferse auftreten, welches der mit *Pes equinus* nicht vermag.

Die zweite Art der Fufsstellung zum Unterschenkel bei der nämlichen normalen Gestalt des Fufses ist die, wo der Mensch in der Gegend der kleinen oder der zweiten Zehe auftritt, also durch geringe Einwärtsstellung des Fufses eine leichte Annäherung zum *Varus* zeigt.

Bei der dritten Art tritt er allein mit dem Kopfe der grofsen Zehe so auf, dafs der Fufs etwas von der graden Linie nach aufsen abweicht, wodurch er sich dem *Valgus* nähert.

Diese drei Nüancirungen des *Pes equinus* zeigen sich beim Nichtgebrauch des Gliedes nicht deutlich, und treten erst bei der Belastung des Fufses durch die Schwere des Körpers hervor.

An diese einfachsten Formen gränzen nun die nächstfolgenden.

Die grofse Zehe oder auch die zweite u. s. w. ist stark zurückgebogen, und behält diese Stellung auch beim Gehen, sie unterstützt nicht elastisch beim Fortschreiten den Gang; Rücken und Sohle des Fufses sind normal. Auch hier sind wieder drei verschiedene Stellungen beim Gehen möglich, entweder der Fufs bleibt bei zurückgebogenen Zehen zum Unterschenkel völlig grade, oder er nähert sich bald dem *Varus*, bald dem *Valgus*. Die Difformität zeigt sich also bei diesen Formen in sitzender Stellung nur in der grofsen Zehe, oder auch den nächsten, deren Extensoren stark verkürzt erscheinen.

Der Fufs ist der Länge nach verkürzt. Der Rücken des Fufses ist stark convex, die Sohle ausgehöhlt, die Zehen sind noch stärker als im vorigen Fall zurückgebogen, besonders die grofse, deren Nagel bisweilen den Fufsrücken berührt, die Extensoren der Zehen sind verkürzt, die Beuger verlängert. Der Mensch tritt auf die Köpfe der Metatarsalknochen und auf die reclinirten Zehen. Die Achillessehne ist hier zwar wie in den vorigen Fällen, verkürzt, spannt sich aber beim Gehen nicht so stark, wie in den ersten Fällen, da sie durch das Zusammengefaltetsein des Fufses von vorn nach hinten, beim Auftreten etwas weniger in Anspruch genommen wird. Auch diese Form ist wieder dreifach, entweder steht der zusammengebogene Fufs in grader Richtung zum Unterschenkel, oder er weicht von ihr bald nach aufsen oder nach innen ab, wodurch er sich an den *Varus* oder *Valgus* anschliefst. Die Annäherung an *Varus* ist am häufigsten, und der Mensch tritt hier mit dem äufseren und vorderen Rande des Fufses auf, der hier am meisten von vorne nach hinten zusammengedrückt erscheint.

In noch höherem Grade ist der Fufs dergestalt von vorn nach hinten zusammengedrückt, dafs er mehr breit als lang ist, die Aushöhlung der Sohle wird zur mehreren Zoll tiefen Furche, und die Köpfe der Metatarsalknochen sind der Ferse stark genähert. Der Fufsrücken bildet einen kurzen erhabenen Buckel, an welchen die Zehen sich mit ihren Dorsalflächen anlehnen, bald alle, oder die beiden ersten oder die drei letzten, die kleinste aber am meisten. Auch diese Form zeigt die dreifache Verschiedenheit, der Fufsbuckel steht entweder grade gegen den Unterschenkel, oder er ist von der graden Linie, entweder nach aufsen oder nach innen abgewichen und nähert sich dadurch entweder dem *Varus* oder *Valgus*.

In allen den angeführten Formen waren es immer noch zur Sohle gehörige Theile, welche den Boden berührten, nämlich der vordere Rand der Metatarsalknochen und die Volarfläche der Zehen. Bei dem fünften Grade sehen wir den Fufsrücken plötzlich zur Sohle werden, und den Fufs dergestalt rückwärts umgeschlagen, dafs er nach hinten sieht. Auf dem vordern an die Zehen angrenzenden Fufsrande geht der Mensch nicht, weshalb auch der umgeschlagene Fufs nie verkürzt erscheint. Die grofse Nachgiebigkeit der Extensoren macht, dafs der gröfste Theil des Fufsrückens sich als Sohle auf den Boden hinabbiegt; die Sohle ragt hinter der Hacke weit hervor und ist nach oben gerichtet. Das Knie ist grade, die Wade fehlt, die Achillessehne ist nicht aus der Mittellinie herausgerückt, und erschlafft beim Auftreten, wogegen sie sich bei den anderen Arten von *Pes equinus* dann grade am stärksten spannt; beim Versuch aber den Fufs nach vorne zuziehen, wird sie sogleich sehr straff. Diese Form von *Pes equinus* ist aufserordentlich selten, und sie ist mir nur ein Mal vorgekommen.

Eine andere Form, von der ich nicht weifs, ob ich sie zum *Pes equinus* oder *Pes varus* zählen soll, ist die, wo der Fufs dergestalt durch seitliche Verdrehung so nach vorn gewendet ist, dafs der ganze Fufsrücken den Boden berührt, die Sohle aber nach oben steht. Die Verdrehung fängt schon im Knie an, und der Unterschenkel und Fufs sind so gestellt, als wenn man den Arm und die Hand in starke Supination bringt. Die Ferse ist hier abgeflacht, und liegt nach innen fast auf dem Fufsrücken. Beim Gehen ist die Achillessehne wenig angespannt, sie wird es dann nur, wenn man den Fufs in die normale Richtung zu bringen sucht. Auch dieser Fall ist mir nur ein einziges Mal bei einer Dame von einigen 40 Jahren vorgekommen.

Alle Pferdefüfse haben nun das mit einander gemein, dafs das Knie normal ist, die Wade aber unentwickelt geblieben. Die ganze Extremität sieht daher dürftig ernährt und kürzer aus, bisweilen ist sie auch etwas länger. Die ganze gesunde Extremität nicht blofs der Unterschenkel, ist in allen Dimensionen um so kräftiger entwickelt, da der Mensch gewöhnlich die ganze Last des Körpers darauf ruhen läfst.

Vom Gange bei einem Pferdefufse.

Bei allen Graden des Pferdefufses ist der Gang ziemlich leicht und rasch. Mehrere mit den leichteren Graden behaftete Personen, bei denen die Ferse ein bis zwei Zoll vom Boden entfernt war, machten indefs weite Wege mit gröfseren Beschwerden, als die mit den höheren Graden behafteten; sie empfanden dabei besonders Schmerzen in der Achillessehne. Den Letzteren, deren Fufs mit dem Unterschenkel eine grade Linie bildeten, diente der Fufs gewissermafsen als Stelze, und es wurden keine Sehnen dabei stark angespannt. Nur wenn der Fufsrücken, wie bei den höchsten Graden, nach vorn stark convex hervorragte, trat beim Gehen, wegen Anspannung der Extensoren und der fibrösen Verbindung der Tarsalknochen, ein lästiges dehnendes Gefühl ein. Beim Gehen setzt der Kranke immer den gesunden Fufs vor, und zieht den Pferdefufs in kurzem Tempo nach, der Schritt ist kürzer, weil der Fufs selten weit vor dem normalen Fufs vorgebracht wird.

Beim paralytischen Pferdefufs, welche durch Lähmung oder eine an Lähmung gränzende Schwäche der Extensoren entstanden ist, giebt die Extremität eine sehr unvollkommene Stütze, und das Gehen ist nur mit Hülfe einer Krücke oder eines Stocks möglich.

Vom Gange bei zweien Pferdefüfsen.

Der Gang eines Individuum mit zwei Pferdefüfsen ist sehr unsicher und schwankend, nur die kräftigsten Individuen können überhaupt gehen, ein Stock mufs ihnen zur Stütze dienen damit sie das Gleichgewicht nicht verlieren. Das Stehen ist noch schwerer als das Gehen, oft ist es ganz unmöglich. Einige von ihnen bedienen sich von frühester Kindheit an zweier Krücken, mit deren Hülfe sie nach der Art der Känguruhs sich fortschwingen. Sie machen sehr grofse Schritte und indem die Schultern auf der Krücke hängen, schwingen sie die Beine weit nach vorn. Nur einen Erwachsenen mit zweien Spitzfüfsen sah ich ohne Krücken und Stock gehen. Er hatte beide Unterschenkel bis zum Boden mit dicken Binden, Compressen und ausgehöhl-

ten Holzschienen umgeben, und dadurch eine runde Sohlenfläche vom Durchmesser einer Spanne gebildet. Die Füfse und Unterschenkel waren so dürr und vertrocknet, wie bei einer Mumie. Andere, welche die Unterschenkel zu schwach fühlen, um sich darauf fortzubewegen, lassen sich auf die Knie herab und gehen auf den Knieen, welche in schwielige Sohlen verwandelt wurden. Mehrere waren Jahre lang auf den Spitzfüfsen gegangen, diese nahmen allmählig eine übelere Form an, die Füfse wurden von vorn nach hinten zusammengedrückt, der Fufsrücken dadurch stark hervorgedrängt, die Sehnen in der Kniebeuge contrahirten sich, und nun vermochten sie nicht mehr zu gehen, sondern sie fingen an, sich auf den Knieen fortzubewegen. Mehrere Kniewandler nahmen ihre Zuflucht zu Stelzfüfsen, wie sie nach der Amputation des Unterschenkels angewendet werden, und konnten darauf grofse Strecken gehen.

Mehrere sah ich mit Pferdefüfsen und bedeutenden Contracturen im Kniegelenke, welche sich allmählig ausgebildet hatten, so dafs Unter- und Oberschenkel sich fast berührten. Hier neigte sich das Gesäfs tief hinab, bis ein Paar Hände breit von Boden, und die Fortbewegung war bald ein Kriechen auf den Spitzfüfsen, bald eine raschere Bewegung, ein Hüpfen mit beiden Füfsen zugleich. Endlich sah ich einen, dies war ein Schwächling, welcher mit den Hinterhacken die Erde erreichte, durch deren Bewegungen er mit Unterstützung der Hände und Füfse, raupenartig im Zimmer umherkroch.

Verhältnisse des Vorkommens der verschiedenen Grade des Pes equinus.

Vergleicht man das Vorkommen der verschiedenen Grade des *Pes equinus* zu einander, so findet man, dafs die niedrigen Grade, der erste und zweite, bei denen die Ferse mäfsig in die Höhe gezogen ist, bei Weitem seltner vorkommen, als der vierte Grad, wo der Fufs in grader Linie zum Unterschenkel steht, und der Mensch mit den Köpfen der Metatarsalknochen auftritt. Entweder beruht dies darauf, dafs die schweren Formen von Pferdefüfsen häufiger geboren werden, als die leichteren; oder dafs die leichteren entweder durch sich selbst oder durch geringe Kunsthülfe geheilt werden. Bei der Hasen-

scharte, welche doch nur durch eine Operation gehoben werden kann, beobachtete ich die geringeren Grade, bei denen nur eine kleine oder mäfsige Trennung der Oberlippe Stand fand, bei Weitem seltener als diejenigen Fälle, wo aufser der Lippe auch der Oberkieferfortsatz, der harte und weiche Gaumen getrennt waren, den Wolfsrachen. Dies Mifsverhältnifs gleicht sich zwar später etwas wieder aus, indem eine beträchtliche Anzahl von Kindern mit Wolfs- oder Löwenrachen aus mangelhafter Ernährung atrophisch sterben, ohne Gegenstand der Operation geworden zu sein, jene Kleinen aber mit kleinen Hasenscharten durch ihren Fehler nicht leiden, die Brust nehmen können, daher auch nur dem allgemeinen Mortalitätsverhältnifs der Neugebornen unterworfen sind.

Beim Pferdefufs glaube ich, dafs die höheren Grade ebenfalls häufiger angeboren werden, als die leichteren, und dafs ein Theil der letztern wieder dadurch verschwindet, dafs die bei der Geburt nur wenig in die Höhe gezogene Ferse sich später durch das Gehen, wobei die Last des Körpers extendirend auf Wade und Achillessehne wirkt, senkt. Die Stellung des Fufses zum Unterschenkel im spitzen Winkel lässt die ganze Schwere des Körpers vortheilhaft zur Ausdehnung der Wadenmuskeln und der Achillessehne wirken. Beim *Varus* dagegen wirkt die Last des Körpers nur so lange vortheilhaft auf den Klumpfufs, als der äufsere Fufsrand nicht nach innen umgedreht wird, ist dies bereits erfolgt, so nimmt die üble Stellung des Fufses mit jedem Tage zu. Beim Pferdefufs tritt dieser nämliche Umstand erst dann ein, wenn der Fufs von hinten nach vorn zusammengedrückt ist, und dadurch der Rücken des Fufses hervorgedrängt wird, so dafs die Zehen und die Köpfe der Metatarsalknochen unter die Sohle gedrängt werden. Dann nähert sich der vordere Theil des Fufrückens dem Boden und wird leicht zur Sohle, während Letztere sich von ihm entfernt.

Ich halte es für zweckmäfsig, diesen praktischen Bemerkungen über den Klumpfuss eine Anzahl treu und genau erzählter Krankengeschichten folgen zu lassen, und dieselben so zu ordnen, dass ich mit den leichten Graden anfange und dann stufenweise die schwereren folgen lasse. Mir hat, wie schon oben bemerkt, eine Eintheilung nach verschiedenen Graden, welche von den verschiedenen Abstufungen des Uebels entnommen sind, zur kürzeren Verständniss nützlich geschienen, und ich erinnere hier nur daran, dass ich unter:

1. Grade ein mäfsiges in die Höhe-gezogen-sein der Ferse verstehe.

2. Grad. Die Ferse ist bei Erwachsenen schon über 2 Zoll vom Boden entfernt.

3. Grad. Der Fufs steht sehr schräge zum Unterschenkel oder er bildet eine grade Linie mit der *Tibia*.

4. Grad. Der Fufs ist von hinten nach vorne zusammengedrückt, die Sohle ausgehöhlt, der Fufsrücken stark convex hervorragend, und beim Auftreten sichtliche Neigung des Rückens zum Boden vorhanden.

5. Grad. Der Fufs ist nach hinten um- und zurückgeschlagen, die Sohle sieht nach hinten und oben, und der Fufsrücken berührt den Boden.

Ich brauche hier nicht zu erwähnen, dafs ich früher und später eine Anzahl von Pferdefüfsen des ersten, zweiten, ja selbst einige im Anfange des dritten Grades, selbst bei ziemlich herangewachsenen Kindern allein durch orthapädische Behandlung geheilt habe, doch da dergleichen Fälle hier in dieser Schrift ganz aufser meinem Zweck liegen, so übergehe ich dieselben und beschränke mich nur auf die Fälle, wo die Heilung durch subcutane Durchschneidung der verkürzten Sehne zu Stande gebracht wurde.

Fälle von Pes equinus
des I. Grades.

Unter dem 1. Grade von *Pes equinus* verstehe ich den widernatürlichen Zustand des Fufses, bei dem die Ferse beim Gehen nicht vollkommen den Boden berührt, sondern ungefähr bis um einen Zoll von ihm entfernt bleibt. Sitzt der Mensch, und streckt er die Unterschenkel und Füfse etwas vor, so findet kein Abstehen des fehlerhaften Fufses vom Boden statt, und ist letzterer vom gesunden nicht zu unterscheiden, da die Gestalt beider Füfse bei diesem geringen Grade des Uebels in der Regel völlig gleich ist. Zieht er in sitzender Stellung beide Füfse unter den Stuhl zurück, wobei Knie und Fufsgelenke spitze Winkel bilden, so erhebt sich die Ferse des abnormen Fufses vom Boden, während der gesunde diesen noch nicht verläfst. Sind beide Füfse Spitzfüfse des ersten Grades, so wird ersteres bei beiden geschehen.

1. Angeborner Pferdefuſs. Durchschneidung der Achillessehne.
Taf. VI. Fig. 1.

Carl T., ein anderthalb jähriger Knabe war mit einem Pferdefuſs des ersten Grades geboren und der fehlerhafte Zustand schon frühzeitig bemerkt worden. Oelige Einreibungen und Ausdehnungen hatten das Uebel durchaus nicht verbessert, vielmehr erhob sich die Ferse immer mehr in die Höhe und die Spitze des Fuſses neigte sich dem Boden zu. Ich durchschnitt die Achillessehne, umgab das Glied über den Knöcheln mit einem breiten Pflasterstreifen, und legte darüber eine kleine Binde. Nachdem alle Empfindlichkeit gehoben war, lieſs ich das Kind gehen. Die Ferse berührte den Boden vollkommen und nach 14 Tagen war zwischen beiden Füſsen kein Unterschied mehr bemerkbar.

2. Angeborner Pferdefuſs. Durchschneidung der Achillessehne.

Friederike G. ein zweijähriges Mädchen brachte einen rechten Pferdefuſs des ersten Grades auf die Welt. Sechs Monate alt war die erste Maschine angelegt und diese ohne Verbesserung des Zustandes anderthalb Jahre getragen worden. Ich durchschnitt die Achillessehne, umgab das Glied mit einem Pflasterstreifen und einer Binde. Der Verband wurde noch einige Male erneuert und binnen 14 Tagen war die Stellung des Fuſses normal.

3. Angeborner Pferdefuſs. Durchschneidung der Achillessehne.

F. ein Knabe von zwei und einem halben Jahre, mit einem linken Pferdefuſse des ersten Grades, welcher an den zweiten Grad grenzte, war ein Jahr lang mit einem Schienenstiefel behandelt worden. Ich durchschnitt die Achillessehne in der Charité, legte dann einen Verband von Pflasterstreifen und darüber eine Binde an. Den Verband bestrich ich mit Stärke. Bei der Erneuerung der Einwickelung wurden die Binden wieder mit Stärke getränkt und nach und nach die Sohle mehr elevirt.

In der dritten Woche war kein Verband mehr nöthig, da die Ferse den Boden vollkommen berührte.

4. Angeborner Pferdefufs. Durchschneidung der Achillessehne.

Fräulein Julie v. K., Hofdame an einem fremden Hofe, ungefähr 40 Jahre alt, war mit einem rechten Pferdefufse geboren und hatte niemals an die Möglichkeit einer Heilung gedacht, bis auch sie von glücklichen Klumpfufs-Operationen hörte. Sie kam nach Berlin nnd fragte mich um Rath. Die Ferse des rechten Fufses blieb beim festen Auftreten nur anderthalb Zoll vom Boden entfernt, beim Fortschreiten zog sie sich indessen mehr in die Höhe. Der Gang hatte etwas Schleppendes, da der rechte Fufs den gesunden immer nachfolgte und nicht gehörig vorgesetzt wurde. Die Form des Fufses war nicht verändert, und in sitzender Stellung war kein Unterschied zwischen beiden Füfsen wahr zu nehmen.

Ich durchschnitt die Achillessehne und wickelte das Glied ein. Es erfolgte keine entzündliche Reaction und schon nach einigen Tagen konnte Stromeyer's Maschine angelegt werden. So gering indessen die Verkürzung der Achillessehne auch war, so langsam waren dennoch die Fortschritte in der besseren Stellung des Fufses. Das Hindernifs lag hier besonders in der festen Verbindung der Tarsalknochen untereinander. Die vollkommene Herstellung der Form des Fufses erfolgte erst nach Verlauf von 4 Wochen.

Mehrere andere Fälle des ersten Grades von Pferdefufs, bei kleinern und gröfseren Kindern, wurden binnen wenigen Tagen durch Durchschneidung der Achillessehne gehoben, nach Abnahme des Pflasterssreifens zeigte sich die Wunde immer durch die erste Vereinigung geheilt. Es bedurfte bei den Meisten keiner weiteren Nachbehandlung, sondern die Gestalt des Fufses stellte sich binnen wenigen Wochen durch Auftreten und Gehen her.

Fälle von Pes equinus
des II. Grades.

Der zweite Grad von Pferdefufs unterscheidet sich von dem ersten nur durch etwas stärkere Ausbildung des Uebels. Die Ferse ist etwas stärker in die Höhe gezogen, bei Kindern über einen Zoll, bei Erwachsenen zwei bis drei Zoll. Der Fufsrücken ist bisweilen schon etwas erhabener als im natürlichen Zustande, und die Zehen, besonders der grofse neigt sich schon etwas mehr hinten über, während ihr Ballen convex, und die Rinne zwischen Zehe und dem Kopfe des Mittelfufsknochens flacher und ausgetreten ist. Man sieht dem Gange schon mehr etwas Fremdartiges an, der Fufs tritt nicht frei vor, sondern er wird immer dem gesunden nachgezogen, und tritt nicht beim neuen Schritt so weit vor wie der Gesunde. Ein hoher Absatz, halb innerhalb halb aufserhalb der Fufsbekleidung kann das Uebel noch etwas verstecken. Auch dieser Grad ist bei Kindern dusch geschickte orthopädische Behandlung zu heben, wie ich aus eigener Erfahrung weifs, schneller indefs führt die Durchscheidung der Achillessehne zum Ziele.

5. Angeborner Pferdefufs (Pes equinus spasmodicus) beider Füfse. Durchschneidung der Achillessehne.

Carl v. T., 12 Jahre alt, ein zarter, reizbarer Knabe, hatte nach einem, in frühster Kindheit überstandenen Nervenfieber eine Schwäche in der ganzen unteren Körperhälfte zurückbehalten, welche einen halb schaukelnden, halb hüpfenden Gang zur Folge hatten. Der Knabe trat nur mit der Spitze des Fufses auf während die Ferse zwei Zoll vom Boden entfernt blieb. Stand er ruhig, so berührte auch die Ferse vollkommen den Boden; dies war anch der Fall, wenn er ein Paar kleine langsame Schritte machte. Ging er aber rasch, so war er gezwungen, sich wie beim leisen Hüpfen von der Stelle zu bewegen, indem er mit den Knieen einknickte und dann das Gelenk schnell wieder gerade machte. Gleichzeitig waren Rumpf und Kopf vorn übergeneigt. Dann waren die sehr dünnen Wadenmuskeln hart, während sie beim Stillestehen sich welk anfühlten. An den Füfsen war keine Entstellung wahr-

zunehmen, sie waren schlank und schmal, im Gelenk sehr beweglich. Der *Pes equinus* neigte sich beim Auftreten aber mehr zum *Valgus* als zum *Varus* hin. Der Knabe war von Jugend auf mit stärkenden Einreibungen und Maschinen behandelt worden, dennoch hatte sich nichts gebessert. Ich durchschnitt die Achillessehnen. Die Heilung der Wunden war am dritten Tage bereits erfolgt. Die Füfse wurden nun durch eine Binde allmälig über den rechten Winkel hinaufgebracht, und als der Knabe nach einigen Wochen wieder anfing zu stehen, trat er mit der Ferse völlig auf; der Gang hatte das Hüpfende verloren und aufser der früheren Schwäche im Kreuz war er vollkommen hergestellt.

6. Pes equinus spasmodicus intermittens. Von Zerreifsung des Tendo Achillis. Durchschneidung der Achillessehne. Taf. VI. Fig. 2.

August St. ein blühender kräftiger 15 jähriger Jüngling, stieg eines Tages auf einen Tisch um die Stubenuhr zu stellen. Als er dann rückwärts vom Tische auf den Boden sprang, wobei die Spitzen der Füfse zuerst den Boden berührten, fühlte er über der linken Ferse augenblicklich einen heftigen Schmerz, so dafs er nicht mehr auftreten konnte. Oelige Einreibungen, welche man verordnete, hoben die Schmerzen binnen einigen Tagen, und als er dann wieder zu gehen anfing, berührte nur die Spitze des Fufses den Boden; die Ferse war dagegen um zwei Zoll in die Höhe gezogen; selbst die Belastung des Fufses durch das ganze Körpergewicht konnte die Ferse nicht bis auf den Boden herabdrücken. Da das Gehen auf der Spitze ihm sehr schwer fiel, er aber durchaus nicht das Stillestehen ertragen konnte, so hatte man ihm zur Unterstützung des Gliedes an dessen äufserer Seite eine lange eiserne Schiene angelegt, welche unten an der Sohle des Stiefels, oben aber an einem stählernen Leibgürtel befestigt war. In sitzender Stellung konnte der junge Mensch seinem Fufse jede beliebige Stellung geben, und dies, wie es zuerst schien wohl nur deshalb, weil bei dem Beugen des Kniegelenks die Wade erschlafft und verlängert wurde. Doch verhielt sich, wie Little, welcher meinen Kranken mit gröfster Sorgfalt beobachtete, meint, die Sache anders. Lag der Kranke auf dem Rücken, so dafs

das Kniegelenk und die Wadenmuskeln erschlafft waren, so konnte er mit dem Metatarsalgelenke alle Bewegungen machen, den Fuſs extendiren, adduciren und abduciren. Physiologisch interessant ist es daher, daſs bei Unthätigkeit der *Gastrocnemii*, diese durch die Flexoren ausgedehnt werden konnten, und bei aufrechter Stellung die *Gastrocnemii* sich ungeachtet der Beschwerung des Fuſses durch die Last des Körpers, sich um zwei Zoll verkürzten. Diesen intermittirenden Krampf der Wadenmuskeln hoffte ich durch Stromeyer's geistreiche Arbeiten belehrt, durch Durchschneidung der Achillessehne heben zu können. Bei der Operation lieſs ich, was die Stellung des Patienten bei derselben anlangt, denselben nicht wie sonst vor mir auf einem Stuhle knien, sondern ich lieſs ihn auf einen Tisch steigen und mir die Fersen zukehren. So wie ich die Sehne mit einem Zuge unter der Haut durchschnitten hatte, fuhr die Ferse herab, und zwischen beiden Füſsen war weiter kein Unterschied zu bemerken. Dann wurde der Fuſs eingewickelt und leichte Pappschienen angelegt. Nach der Operation fiel nichts von Bedeutung vor, die Reaction war geringe und es konnte deshalb schon am vierten Tage die Maschine von Stromeyer angelegt werden; die Ausdehnung geschah indeſs in den folgenden Tagen nur sehr allmälig, damit die jetzt stärker angeschwollene Sehne sich nickt mehr entzünden oder die Enden gar wieder trennen mögten. Funfzehn Tage nach der Operation konnte der junge Mann den Fuſs schon nach allen Richtungen bewegen und, wie wohl mit einiger schmerzhaften Empfindung in der Sehne, im Zimmer auf und ab gehen. Noch einige Tage später konnte er ausgehen und ziemlich weite Strecken ohne Unbequemlichneit zurücklegen. Nach Verlauf einiger Wochen war er so vollkommen hergestellt, daſs man weder bei der Untersuchung der Füſse, noch im Gange den geringsten Unterschied bewerkte. Die Ferse berührte den Boden vollkommen, und die Kraft im Fuſse war der des andern gleich. Die Verdickung der Achillesssehne an der Operationsstelle verlor sich nach einigen Monaten gänzlich.

Jetzt sind bereits drei Jahre seit der Operation verflossen! Die eiserne Stange und der Gürtel, welche der junge Mensch früher getragen, liegen auf meinem Boden, während er selbst keinea ndere Erinneruug an sein früheres Uebel hat, als wenn er es sich in Gedanken vergegenwärtigt. Vor einigen Tagen be-

suchte er mich, ich liefs ihn gehen und fand durchaus keinen Unterschied unter den Füfsen.

7. Angeborne Pferdefüfse und consecutive Krümmung der Kniee. Durchschneidung der Achillessehnen, des semitendinosus und semimembranosus.

Thaddäus v. C., aus Polen gebürtig, 11 Jahr alt, war mit Spitzfüfsen geboren, welche theils in Rücksicht ihrer Kürze, Breite und seitlichen Biegung, als auch durch ihre Richtung nach innen den Klumpfüfsen sich näherten. Die Unterschenkel waren stark, die Wade aber unentwickelt, die Kniee standen stark nach innen, die Wirbelsäule zeigte in ihrem untern Theile eine leichte *Lordosis*, von den Brustwirbelbeinen an bog sie sich wieder stark rückwärts heraus. Betrachtete man den nackten Knaben von der Seite, so sah man den Rücken eingezogen und den Hintern merkwürdig stark hervortreten. Diese Gestalt hatte der Rumpf, um sich mit den unteren Extremitäten im Gleichgewicht zu erhalten nothwendigerweise annehmen müssen; im rechten Kniegelenke war eine Contraction des *semitendinosus* und *semimembranosus*, ebenfalls eine Folge des Gehens auf den Fufsspitzen, vorhanden. Die Knieen waren dick und ungestaltet; die Kniescheiben traten in keiner Stellung hervor und waren kaum fühlbar, da sie tief swischen den beiden weit auseinander stehenden Gelenkknorren lagen. Von frühester Kindheit an hatte sich der Knabe in der vorzüglichsten orthopädischen Behandlung befunden, doch war das Resultat nur das gewesen, denselben in den Stand zu setzen, mit eisernen Schienen, welche von den Sohlen der Stiefel, bis zur Hüfte hinaufreichten, zugleich die Füfse mit Ringen umgaben, und an einem Leibgürtel befestigt waren, gehen zu können. Aufserdem wurde gegen die Verkrümmung der Wirbelsäule eine Reihe von Jahren das Streckbette angewendet, doch ohne besonderen Erfolg. Ohne die Unterstützung der eisernen Stangen konnte sich der Knabe kaum auf den Beinen erhalten. — Unmittelbar nach der Durchschneidung der Achillessehne konnte der Knabe mit der ganzen Sohle auftreten, dann legte ich einen leichten Verband an, unter dem die Heilung der Wunde nach einigen Tagen vollständig erfolgt war. Die Stromeyer'sche Maschine zeigte dann bald ihre schöne Wirkung und binnen

wenigen Wochen war die Heilung vollendet. Der Knabe mufste von nun an Schuhe ohne Absätze tragen und viel gehen. Anderthalb Jahre nach der Heilung sah ich den Knaben wieder; die Contractur im Kniegelenk, welche bei der Nachbehandlung des Klumpfufses allmälig durch Ausdehnung gehoben war, hatte dergestalt wieder zugenommen, dafs der Knabe wieder nicht vollständig mit der rechten Hacke auftrat. Da die frühere Extension nicht dauernden Erfolg gehabt hatte, so durchschnitt ich den *semitendinosus* und *semimembranosus* in der Kniebeuge. Das Glied konnte sogleich vollständig gestreckt werden. Die Wunde wurde mit Heftpflaster und einer Binde verbunden, eine gepolsterte gerade Schiene mit Cirkeltouren angelegt, wonach in wenigen Wochen völlige Heilung erfolgte.

8. Pes equinus. Von Fettablagerung am Fufse. Exstirpation des Lipoms und Exarticulation der Zehen. Taf. VI. Fig. 3.

Der hier zu erzählende Fall gehört eigentlich nicht in die Reihe der Spitz- oder Klumpfüfse, indem die Difformität des Fufses nicht Folge von Muskel- oder Sehnenverkürzung war, doch da das hier stattfindende Uebel, einen dem Spitzfufse des zweiten Grades ähnlichen Zustand, wobei die Ferse den Boden nicht erreichte, herbeiführte, habe ich keinen Anstand genommen diese interessante Beobachtung hier mit aufzunehmen.

C., ein kleiner 5jähriger, aber robuster Knabe vom Lande, war mit einer eigenthümlichen Difformität des rechten Fufses, welche allmälig bis in sein fünftes Jahr zunahm, geboren. Der Fufs war viermal so grofs als der gesunde linke. Beim flüchtigen Anblick hatte es das Ansehen, als wenn die normale Ferse und der zunächst an das Fufsgelenk grenzende Theil des Fufses durch einen Bildungsfehler mit einem überzähligen monströsen Fufse verschmolzen wäre. An dem äufseren Fufsrande unterschied man zwei kleine Zehen, von dem die eine normalstehende dem natürlichen Fufse, die andere dem monströsen anzugehören schien, beide lagen mit den Spitzen einander zugekehrt über ein ander. Vorne endete diese fremde Masse in zwei colossale Zehen, welche mit Nägeln versehen waren. Der Fufsrücken war stark convex, die Fufssohle bildete eine grofse gleichmäfsig abgerundete Wulst. Dem Gefühl

nach zeigte die ganze Masse des Fufses eine grofse Elasticität, beim Gehen trat das Kind mit dem vorderen Theil der Wulst, welche wie ein Kissen unter der Sohle lag, auf, wobei die Ferse drei Zoll vom Boden entfernt blieb.

Schon früher hatte man dem Vater die Exarticulation des Fufses vorgeschlagen, und in der That sprach viel dafür. Doch schien es mir des Versuches werth zu sein, einen gröfseren Theil des Gliedes zu erhalten, und im Falle dies nicht möglich sei, zur CHOPART'schen Exarticulation überzugehen.

Ich fing die Operation mit zwei langen Incisionen an den Fufsrändern an; dann machte ich einen Querschnitt auf dem Fufsrücken durch die Haut, so dafs der stehenbleibende Theil des Fufses die Gröfse des gesunden Gliedes hatte. Darauf löste ich die Haut des Fufsrückens bis nach hinten, und entfernte die Fettmassen von den Knochen. Endlich ging ich mit dem Messer queer durch die Dicke des Fufses hindurch, so dafs der ganze vordere Theil des Gliedes entfernt wurde. Hierauf trennte ich die Haut der *planta pedis*, schlug den Lappen zurück und entfernte hier ebenfalls mit dem Messer den Rest des Fettpolsters. Der Sohlenlappen war etwas gröfser gedildet worden als der Rückenlappen, damit die Vereinigung der Hautränder nicht an dem hervorragendsten Theil des Randes geschehen mögte, wie man dies auch schon bei der Exarticulation im Fufsgelenk zu vermeiden pflegt.

Die Blutung war nicht sehr bedeutend. Das ganze Aftergebilde bestand aus Fett. Die Wunde wurde durch blutige Hefte und breite Pflasterstreifen überall genau vereinigt, und dann eine Binde angelegt, darüber kalte Umschläge gemacht.

Die ersten Tage waren ziemlich stürmisch, es trat starkes Fieber ein, die Entzündung des Gliedes war bedeutend, dennoch kam an einigen Stellen die erste Vereinigung zu Stande, an andern dagegen trat eine profuse Eiterung ein. Binnen 6 Wochen erfolgte die Heilung. Sowohl die Gestalt als die Brauchbarkeit des Gliedes waren befriedigend.

Fälle von Pes equinus des III. Grades.

Als dritten Grad des Pferdefufses bezeichne ich diejenige Stellung des Fufses, wo dieser, bei weitem mehr als in den früheren Fällen, einen stumpfen Winkel mit der *Tibia* bildet, und die Ferse beim Auftreten, d. h. bei Erwachsenen, drei bis vier Zoll vom Boden entfernt bleibt, die Zehen, besonders die grofsen, sind hier mehr hinten übergebogen, und der Auftrittspunkt noch mehr als bei dem vorigen Grade an dem vorderen Theil des Ballens gelegen. Bei kleinen Kindern ist die Heilung dieses Grades auch noch bisweilen durch sorgfältige Bemühung ohne Sehnendurchschneidung möglich, bei Erwachsenen aber ist sie ohne diese nicht mehr zu erreichen.

9. 10. Angeborne Pferdefüfse. Zweimalige Durchschneidung der Achillessehnen und der Flexores hallucis.

Der Amtmann W., 40 Jahr alt, von athletischem Körperbau, war mit Spitzfüfsen geboren. Die einzige in früher Jugend angewendete orthopädische Behandlung hatte in der öfteren Anlegung von Binden bestanden, Maschinen waren aber nicht gebraucht worden. Beide Füfse waren sehr kurz und breit, die Ferse seitlich in die Höhe gezogen, die Fufsspitzen nach innen gerichtet, eine kleine schwielige Stelle am vordern Theile des äufsern Fufsrandes, neben dem kleinen Zehen markirte sich als Sohle. Der Form nach waren die Füfse mehr Klump- als Pferdefüfse. Der Stellung zum Unterschenkel, der Art des Auftretens und dem Gange nach mufste man sie für Pferdefüfse halten. Das Gehen war bei der Corpulenz des Mannes äufserst beschwerlich und schmerzhaft, er ging deshalb äufserst wenig. Beide sehr starke Achillessehnen und die *flexores hallucis* wurden durchschnitten. Die Wunden waren nach einigen Tagen geheilt, worauf die Anlage der Stromeyer'schen Maschine möglich war. Schon nach vier Wochen war die Stellung und die Gestalt beider Füfse bedeutend verbessert, und der Mann konnte schon weite Strecken ohne Beschwerden gehen. Die nochmalige spätere Durchschnei-

dung des *flexor hallucis* beider Füfse verbesserte die Gestalt der Füfse noch mehr, er konnte jetzt vollkommen und ohne alle Beschwerden mit der ganzen Sohle auftreten und vollkommen gut gehen.

11. Angeborner Pferdefufs. Durchschneidung der Achillessehne.

Taf. VI. Fig. 4.

Fräulein C., 23 Jahre alt, aus Crefeld gebürtig, mit einem angebornen rechten Pferdefufs. Der Fufs stand zum Unterschenkel in einem sehr stumpfen Winkel. Beim Auftreten berührte nur die Spitze des Fufses den Boden und die Ferse blieb beinah 4 Zoll von ihm entfernt. Der Fufs war breit und fleischig, der Unterschenkel oberhalb der Knöchel war mit einer dicken pastösen Fettlage umgeben, die Wade war dagegen unausgebildet. Ich durchschnitt die Achillessehne. Es folgte darauf keine Reaction und nach ein Paar Tagen war die Stichwunde geheilt. Dann wurde die Stromeyer'sche Maschine angelegt. Die Stellung des Fufses verbesserte sich sehr schnell, da der Bänderapparat äufserst nachgiebig war, und nach wenigen Wochen war die normale Gestalt und Stellung des Fufses erreicht. Schon war die Zeit der Abreise des liebenswürdigen Mädchens festgesetzt, als dasselbe von der mittlerweile in Berlin ausgebrochenen Cholera ergriffen wurde, der sie noch an demselben Tage erlag. —

12. Angeborner Pferdefufs. Durchschneidung der Achillessehne.

Friederike G., 3 Jahre alt, war mit einem Pferdefufs des linken Fufses geboren. Auf eine höchst unzweckmäfsige Weise hatte man das Kind schon zwei Jahre lang einen Scarpa'schen Stiefel tragen lassen, in der Meinung das Uebel könne dadurch beseitigt werden. Ich durchschnitt die Achillessehne und stellte den Fufs durch einen Pflasterverband etwas günstiger. Die spätere vollständige Heilung bewirkte ich durch eine schmale, in Stärke getauchte Binde.

13. Angeborner Pferdefufs. Durchschneidung der Achillessehne.

Wilhelm C., mit rechtem Spitzfufs geboren, jetzt 5 Jahre alt, war zwei Jahre lang ohne Erfolg in orthopädischer Behandlung gewesen. Die Achillessehne wurde durchschnitten, das Glied durch Pflasterbinden und später durch 14tägige Behandlung mit einer STROMEYER'schen Maschine völlig geheilt.

14 15. Angeborne Pferdefüfse. Durchschneidung der Achillessehnen, der Flexoren der Zehen und der aponeurosis plantaris.

Der Pferdehändler L., ein grofser kräftiger Mann, 36 Jahre alt, war mit Pferdefüfsen geboren. Als junger Mann kam er nach Berlin und trieb hier das Geschäft eines Pferdehändlers. Oefter hatte ich den Mann gesehen und gesprochen und seinen Worten geglaubt, dafs sein krüppelhafter Gang die Folge eines Sturzes mit dem Pferde, wobei er beide Beine in der Nähe des Fufsgelenks gebrochen, sei. Endlich entdeckte ich daran aber den wahren Grund, und er gestand, dafs er seinen angebornen Fehler bis jetzt verleugnet habe. Die Untersuchung der Füfse ergab folgendes: In sitzender Stellung mufste man dieselben den Klumpfüfsen zuzählen, sie waren kurz und breit, besonders der vordere Theil, die Sohle war stark ausgehöhlt; trat er auf, so berührte nur der vorderste Theil der Sohle den Boden, und die Ferse blieb vier Zoll von ihm entfernt, die Spitzen der Füfse waren mehr nach innen, die Fersen mehr nach aufsen gerichtet. Ich durchschnitt die Achillessehnen und legte dann den gewöhnlichen Verband an. Die Wunden waren nach einigen Tagen geheilt und da keine bedeutende Reaction eingetreten war, konnten die Maschinen angelegt werden. Schon nach einigen Wochen waren beide Fersen zwei Zoll tiefer hinabgezogen, doch stellte sich bei fortgesetzer Extension so heftige Schmerzen in dem ligamentösen Apparat des Fufsrückens und eine heftige Spannung in der Sohle ein, dafs ich die Beuger der Zehen und die *aponeurosis plantaris* zu durchschneiden für nöthig hielt. Nach dem dies geschehen war, machte die Cur rasche Fortschritte und binnen einigen Monaten war

der Mann vollkommen von seiner Deformität befreit. Die Füfse hatten jetzt eine normale Gestalt, sie waren länger und schmäler geworden, und in demselben Verhältnifs wie die Concavität der Sohle vermindert worden war, hatte sich der convexe Fufsrücken abgeflacht. Beim Gehen berührte die Ferse eben so den Boden wie die vorderen Theile der Füfse.

16. Angeborner Pferdefufs. Durchschneidung der Achillessehne.

E. H., 17 Jahr alt, ein grofser, aufgedunsener, schwächlicher, junger Mensch war mit einem linken Spitzfufs geboren. Der Fufs war lang und was bei Spitzfüfsen sehr selten ist, im vordern Theil ungemein breit wie ein Plattfufs, die Zehen weit auseinander getreten, die grofse Zehe stark zurückgebogen, es war eigentlich ein Spitz- und Plattfufs in ihm vereinigt. Der rechte Fufs war fast ausgebildeter Plattfufs. Der Tarsaltheil des Rückens des Spitzfufsses war dagegen stark gewölbt, die Ferse hoch hinaufgezogen und die dicke ungewöhnlich weiche Achillessehne sehr gespannt. Die Wade fehlte und das Bein war fast überall gleich dick. Auch der Oberschenkel war in der Ausbildung zurückgeblieben und selbst die ganze obere Körperhälfte war kraftloser als die andere. Nach der Durchschneidung der Achillessehne entfernten sich die Enden etwa einen Zoll von einander und der Fufs erhielt sogleich ein natürlicheres Ansehen. Es traten keine üblen Folgen ein. Am 6ten Tage nach der Operation wurde die Binde mit der Maschine vertauscht. Schon nach einigen Wochen stand der Fufs im rechten und nach fünf Wochen im spitzen Winkel, der Fufsrücken war abgeflacht. Jetzt war die Heilung vollendet. Eine ödematöse Entzündung des Gliedes, welche spirituösen Einreibungen allmählig wich, verzögerte noch mehrere Wochen lang den Gebrauch des Gliedes, dann aber konnte der junge Mann mit gewöhnlicher Fufsbekleidung natürlich gehen.

Fälle von Pes equinus
des IV. Grades.

Der *Pes equinus* des vierten Grades charakterisirt sich dadurch, dafs der Fufsrücken nicht mehr eine grade Linie mit dem Schienbein bildet, sondern bucklig hervorragt. Er ist in seiner Länge verkürzt, indem die Fufswurzelknochen von vorn nach hinten zusammengedrängt sind. Die Zehen sind gegen den Fufsrücken zurückgeschlagen, besonders die grofse Zehe. Die Sohle ist stark ausgehöhlt und die Achillessehne sehr hoch nach hinten in die Höhe gezogen. Entweder steht der Fufs grade unten unter dem Unterschenkel, oder er weicht etwas nach aufsen oder innen ab und nähert sich dadurch entweder dem *Varus* oder *Valgus*.

17. 18. Rechter Pferdefufs und linker Klumpfufs. Zweifache Krümmung der Wirbelsäule. Durchschneidung der Achillessehne.

Eugen M., wurde in einem Alter von 21 Monaten von einem akuten Rheumatismus befallen, welcher zwar nicht lange anhielt aber eine Paralyse des Stammes und der untern Gliedmafsen zurückliefs. Der Knabe, welcher vor dieser Krankheit vollkommen gehen konnte, vermochte nach derselben nicht auf den Füfsen zu stehen. Nach dem Gebrauche von Schwefel- und Eisenbädern und stärkenden Einreibungen in die Nacken-, Rücken- und Lendengegend, war er wieder im Stande zu gehen, schleppte aber besonders den rechten Fufs nach und hinkte. Sein Arzt liefs ihn nun, in der Meinung, dafs er es mit einem Hüftleiden zu thun habe, zwei Fontanellen, an das Hüftgelenk legen. Das Uebel aber verschlimmerte sich nach dem Verlauf von 15 Monaten dergestalt, dafs der *Calcaneus* bedeutend in die Höhe gezogen war. Obgleich der Fufs lange Zeit hindurch 3 bis 4 mal die Woche in frisches Blut und in die Eingeweide frisch geschlachteter Thiere eingetaucht wurde, so verminderte sich doch die Kraft des Gliedes, die Muskeln schwanden und die

Knochen wurden sichtbar schwächer. Als der Knabe drei und ein halb Jahr alt war erkannte man endlich, dafs sich ein Pferdefufs ausgebildet habe. Durch Anwendung passender Maschinen gelang es, binnen drei Jahren dem Fufse wieder seine natürliche Richtung zu verschaffen, bald aber kehrte er wieder zur falschen zurück, ohne dafs Maschinen jetzt über das Uebel etwas vermogt hätten.

Der Zustand des 17 jährigen Menschen war vor der Operation folgender: der rechte Fufs stellte einen *Talipes equinus*, der linke einen *Talipes varus* dar. Ersterer berührte nur mit den Muskeln, welche unter den Gelenken zwischen dem *Metatarsus* und den *Phalangen* wie zwei Kissen hervorragten, den Fufsboden. Die Ferse war so bedeutend nach aufwärts gezogen, dafs die *Ossa metatarsi*, welche in gerader Linie unterhalb der *Tibia* verliefen, eine Verlängerung derselben zu sein schienen. Der Fufs wurde daher stets so stark als möglich ausgedehnt, war sonst normal gestaltet, nur zeigte sich der Rücken zu convex und nach innen geneigt, so dafs mehr ein *Valgus* als ein *Varus* gebildet wurde. Die *Tibia* hatte die normale Länge, war jedoch schmäler und das ganze Bein atrophisch. Der Umfang der Wade mafs ungefähr 9 Zoll. Die Achillessehne war sehr angespannt, so dafs der Fufs selbst bei der gröfsten Anstrengung nicht gebeugt werden konnte, obgleich die seitlichen Bewegungen im Tibia-Tarsal-Gelenk möglich waren. Man durfte hier voraussetzen, dafs nach der Durchschneidung der Sehnen nur die Ligamente des Gelenkes, der *Tibialis posticus*, des *flexor communis* und *hallucis longus* auszudehnen seien. Aber auch diese Muskeln konnten keinen starken Widerstand leisten, weil sie, wenn auch sehr zusammengezogen, dennoch die Deformität nicht bedingten. Auch der Widerstand der hinteren und seitlichen Bänder mufste leicht überwunden werden, da nur 6 Jahre seit der letzten Heilung verflossen waren.

Zu welcher Zeit der linke Fufs zuerst sich nach innen gekrümmt habe, war nicht zu ermitteln, doch erinnerte sich der junge Mensch, dafs die grofse Zehe sich vor 5 oder 6 Jahren nach innen wandte, und dafs von dieser Zeit an das Uebel sich stets vermehrte. Er berührte nur mit der Haut, welche den unteren Theil der drei Metatarsalknochen bedeckte, den Boden. Der Rücken des Fufses war nach aufsen und oben convex, der innere Rand und die *Planta* concav. Die Zehen waren, wie

am andern Fufse, gleichsam gestielt, indem die grofse Zehe ihre normale Länge nicht erlangt hatte, und sich bei der Beugung des Fufses erhob. Beim Gehen stand die Ferse zwei Zoll vom Boden ab, konnte aber durch das Gewicht des Körpers herabgedrängt werden. Auch wenn der Kranke auf dem Stuhle safs, konnte er, wenn gleich nur durch grofse Anstrengung der Muskeln, alle Bewegungen wie mit einem gesunden Fufse ausführen. Die Suralmuskeln und die übrigen Muskeln waren zwar klein, aber dennoch ausgebildeter als am rechten Fufse.

Die Rückenwirbelsäule zeigte eine doppelte Krümmung; die *Regio cervicalis* war nach links, die *Regio dorsalis* nach rechts und die *Regio lumbalis* wieder nach links gekrümmt. Die innere Seite des *Thorax* wurde durch die Krümmung der Wirbelsäule zusammengedrückt und beim Liegen des Kranken nicht gehörig ausgedehnt. Alle diese Abweichungen waren nur Folge der Deformität der Füfse. Der Rumpf hatte dieselben allmählig angenommen um sich in's Gleichgewicht zu den Füfsen zu setzen.

Nach der Durchschneidung beider Achillessehnen, worauf die Sehnenenden etwa einen Zoll auseinander wichen, wurden Heftpflaster, Schienen aus Pappe und Binden angelegt, und die Kniebeuge durch Kissen unterstützt.

Am ersten und zweiten Tage nach der Operation fühlte der Kranke nur einige Zuckungen in den *Gastrocnemiis*, ausserdem aber keinen Schmerz. Am dritten Tage wurden die Binden des linken Fufses entfernt; die kleine Wunde war geheilt und etwas Lymphe unter der Haut ausgeschwitzt, Schmerz nicht zugegen. Am Abend jedoch klagte der Kranke, dafs der rechte Fufs von der Wunde aufwärts bis zum Bauche des *Musculus gastrocnemii* schmerze, und dafs der ganze Muskel beim Druck empfindlich sei. Die Binden wurden entfernt und Umschläge aus einer Bleiauflösung verordnet.

Am vierten Tage wurde an dem linken nicht schmerzenden Fufse, die Stromeyer'sche Maschine angelegt; man liefs sie jedoch nur schwach wirken, weil die Ligamente zwischen *Tibia* und *Tarsus*, welche schon vor dem Schnitte vollkommen flectirt werden konnten, nicht hinderlich waren. Der rechte Fufs schmerzte wenig.

Am siebenten Tage war der Schmerz ganz verschwunden,

die Stromeyer'sche Maschine wurde daher auch an dem rechten Fuſse angelegt. Der linke Fuſs war schon mehr gebeugt.

Am dreizehnten Tage vermogte der Kranke den linken Fuſs vollkommen zu beugen und auszustrecken; da er über einen Schmerz am rechten Fuſse in Folge des Druckes der Maschine klagte, so wurde dieselbe abgenommen. Der Fuſs bildete fast einen rechten Winkel mit der *Tibia*, aber der Rücken und die Knöchel waren etwas mit Blut unterlaufen. Da dies aber nicht bedeutend war, so wurde die Maschine etwas lockerer angelegt.

Neunzehnter Tag. Die Schmerzen welche der Patient die Tage zuvor in dem Fuſse empfunden hatte, waren geringer und der Schlaf besser, da die Maschine des Nachts schwächer angezogen wurde. Die Röthe in der Umgebung der Knöchel des rechten Fuſses verschwand. Der Fuſs bildete schon einen spitzen Winkel mit der *Tibia*.

Der rechte Fuſs lag noch in dem Stromeyer'schen Apparat, der Kranke beschwerte sich aber weder über Schmerzen im Fuſs, noch über den Druck der Maschine. Am linken Fuſse wurde der Scarpa'sche Stiefel, dessen Wirksamkeit hauptsächlich durch zwei Federn, eine senkrechte und eine horizontale bedingt wird, angelegt. Durch die horizontale Feder wird das Ende des Fuſses nach aussen gehalten, durch die perpendiculäre der äussere Fuſsrand gehoben und unterstützt, so dafs die äussern erschlaffenden Ligamente allmählig zusammengezogen werden. Der Kranke versuchte heute aufzustehen, berührte mit den ganzen Fuſssohlen beider Füſse die Erde, obgleich er nicht ohne Stütze, da die Wadenmuskeln noch nicht gehörig ausgebildet waren, zu stehen vermogte.

Fünfte Woche. Der Kranke ging in Schuhen, welche an der äussern Seite mit einer Feder versehen waren, im Zimmer umher; beide Füſse berührten vollkommen den Boden, damit jedoch die neugebildete Substanz zwischen den Sehnenenden sich nicht wiederum zusammenziehe, würde am linken Fuſse die Scarpa'sche, am rechten aber die Stromeyer'sche Maschine angelegt.

Sechste Woche. Es ging mit jedem Tage besser; beide Füſse konnten schon bis zum rechten Winkel gebeugt werden; der linke durch die Wirkung der Muskeln, der rechte mit Hülfe der Hände oder durch Aufstützen auf den Fuſsboden.

Wir dürfen uns nicht wundern, dafs der rechte Fufs nicht durch eigene Muskelkraft gebeugt werden konnte; denn der *Tibialis anticus*, die *Extensores longi digitorum* und der *Extensor proprius pollicis* waren so lange ausgedehnt gewesen, dafs sie nicht in einer so kurzen Zeit ihre normale Kürze und Contractionsfähigkeit wieder erlangen konnten.

Siebente Woche. Der Kranke ging jeden Tag spaziren; die Wirbelsäule war jetzt so wenig verkrümmt, dafs sich die eine Schulter, welche früher sehr hervorstand, schon gesenkt hatte. Der regelmäfsige Gang und die Festigkeit der Füfse, welche in so kurzer Zeit erzielt worden war, setzten Alle, welche den frühern Zustand kannten, in das gröfste Erstaunen, und der junge Mensch fühlt sich durch seine vollkommene Heilung so glücklich, dafs er die Heilkunde als den seegensreichsten Beruf erkannte und sich deshalb entschloss, Medizin zu studiren.

Herrn Dr. Little, welcher dem jungen Manne die gröfste Aufmerksamkeit widmete, und sich bei der Nachbehandlung unermüdet zeigte, verdanke ich einen grofsen Theil des günstigen Resultates, welches ich in diesem Falle von der Durchschneidung der Achillessehnen erlangte.

19. 20. Angeborne Pferdefüfse. Durchschneidung der Achillessehne und der Musculi pectinei.

Taf. VII.

Fedor W., der Sohn eines Bäckers aus Fürstenwalde, war mit Pferdefüfsen des vierten Grades geboren. In den ersten Jahren des Lebens, kroch der Kleine auf der Erde umher und alle Bemühungen ihn gehen zu lassen, scheiterten an der Stellung der Füfse, welche mit dem Unterschenkel eine grade Linie bildeten. Es reichte zwar die Kraft der unteren Extremitäten hin den Körper zu tragen, wenn man das Kind unterstützte, auch lernte er auf diese Weise allmählig mit Unterstützung auf den Spitzen der Füfse gehen, wobei er jedoch in ein Schwanken gerieth. Man gab ihm dann Krücken, mit deren Hülfe er sich auch fortzubewegen lernte.

Als der Knabe neun Jahr alt war, reiste die Mutter mit ihm zu mir nach Berlin. Herr Dr. Reich entwarf die sehr treue Zeichnung von ihm.

Beide Füfse zeigten den vierten Grad des Klumpfufses, wo dieser in den fünften Grad überzugehen drohet, und der Fufs nach hinten umschlägt, so dafs der Rücken zur Sohle wird. Der Fufsrücken trat schon convex hervor und der vordere Fufsrand neigte sich nach hinten, die Zehen waren in die Höhe gebogen, die Sohlen ausgehöhlt, die Ferse in die Höhe gezogen, die Muskeln des Unterschenkels unausgebildet, die Oberschenkel dünn, die Kniee nach innen gerichtet und die *Musculi pectinei* stark gespannt. Der Gang war wie auf Stelzen, wobei der stark vorn übergeneigte Rumpf sich mit seiner ganzen Last auf die Krücken stützte. Ich durchschnitt dem Knaben die Achillessehnen. Bei der Operation hatte Se. Königl. Hoheit der Prinz Albrecht von Preufsen, welcher derselben seine besondere Aufmerksamkeit widmete, die Gnade gegenwärtig zu sein, aufserdem waren die Adjudanten des Prinzen der Herr von Witzleben und der Lieutenant Reckam, so wie die Herren Doctoren von Arnim und Berend u. A. zugegen. Nach dem die Sehnen ohne allen Blutverlust getrennt waren, legte ich Pflasterstreifen über die Wunden und wickelte das Glied ein. Wenige Tage darauf konnte die Stromeyer'sche Maschine an beide Füfse angelegt werden. Dr. Reich verfuhr sehr behutsam bei der Nachbehandlung, und dennoch standen schon nach 14 Tagen beide Füfse im stumpfen Winkel zum Unterschenkel; binnen zwei Monaten gelangten sie zur normalen Richtung. Der Knabe trat jetzt schon mit den Sohlen auf. Die schwachen Gliedmafsen trugen indefs die Last des Körpers mühsam, auch fiel ihm die gerade Stellung wegen alter Gewohnheit, den Körper vorn über zu neigen schwer. Aufserdem verhinderte die Verkürzung der *M. pectinei* die gehörige Entfernung der Schenkel von einander. Diese wurden daher durchschnitten und dadurch die Bewegung vollkommen frei. Fortgesetzte Uebungen im Gehen gaben den Gliedern allmählig mehr Kraft und der Knabe bewegte sich jetzt mit gröfserer Leichtigkeit. Auffallend war besonders bei den ersten Versuchen zum Gehen das Kleinergewordensein des Kindes, es schien als wäre er durch die Operation um 2 Jahre jünger geworden.

21. Angeborner Pferdefuſs. Durchschneidung der Tendo Achillis, der Aponeurosis plantaris, des Flexor und des Extensor hallucis, des Flexor digiti secundi et quinti. Taf. VIII. Fig. 1.

Gustav S. aus Potsdam, 13 Jahre alt, war mit einem linken Pferdefuſs geboren, welcher allmählig den vierten Grad erreichte, der so eben in den fünften überging, der Fuſs hatte in Form und Stellung eine Annäherung an *Pes varus*. Der Kranke trat mit dem äuſsern Rande der Fuſsspitze auf, der Fuſs war kurz, der Rücken vorn übergebogen, die Sohle hohl, die Ferse hochstehend, die Zehen nach oben zurückgeschlagen. Das Gehen war unglaublich qualvoll. Ich durchschnitt die Achillessehne und den *Flexor hallucis*, und um die am meisten hinten übergebogenen Zehen wieder gerade zu machen, auch den *Extensor hallucis* und den *Extensor digiti minimi*. Die Wunden waren in einigen Tagen geheilt, so daſs die Stromeyer'sche Maschine angelegt werden konnte. Die Gestalt des Fuſses, welche schon bei der ersten Anlegung der Maschine sehr günstig war, verbesserte sich dann mit jedem Tage. Nach einigen Wochen durchschnitt ich die sich spannende *Aponeurosis plantaris*, worauf die Spannung aufhörte und eine Verlängerung des Fuſses erfolgte. Der Knabe wurde mit einem Schienenstiefel entlassen und ging vollkommen gut. Ein Jahr nach der ersten Operation besuchte er mich. Ich fand die Gestalt des Fuſses normal, da sich aber noch der *Flexor* der zweiten Zehe spannte, so durchschnitt ich diesen nachträglich. Dadurch ward viel gewonnen und der Gang bedeutend leichter.

Diesen Knaben hat Herr Dr. Reich mit unermüdeter Sorgfalt behandelt und diese schöne Heilung zu Stande gebracht.

22. Angeborner Pferdefuſs. Durchschneidung der Achillessehne, des Beugers der groſsen und zweiten Zehe, der Aponeurosis plantaris; nochmalige Durchschneidung des Flexor hallucis.

Fräulein S., 15 Jahr alt, ein vollkommen und kräftig entwickeltes junges Mädchen, war mit einem linken Pferdefuſs geboren. Im Laufe der Jahre hatte das Uebel den vierten Grad erreicht, neigte zugleich zum *Varus* hin, indem der Fuſs mit

dem Unterschenkel keine grade Linie bildete, sondern etwas nach innen abgewichen war. Die kleine schwielige Sohle befand sich hinter der vierten und fünften Zehe. Der Fufsrücken ragte sehr stark convex hervor. Der Fufs war kurz und zusammengedrückt, so dafs die hochstehende Ferse nur durch eine tiefe Querfurche der Sohle von dem Ballen der grofsen Zehe getrennt war. Alle Gelenkverbindungen waren straff und unbeweglich. Das Mädchen konnte sich nur mit grofser Beschwerde fortschleppen und hatte erst im fünften Jahre das Gehen erlernt. Ich durchschnitt die Achillessehne, den Beuger der grofsen und der zweiten Zehe und die *Aponeurosis plantaris* unter der Haut. Die Wunden heilten in wenigen Tagen ohne Entzündung und Eiterung. Dann wurde die Stromeyer'sche Maschine angelegt. Schon nach 6 Wochen hatte der Fufs die normale Gestalt und Stellung, und die Kranke trat mit der Ferse auf. Da der *Flexor hallucis* ein Gefühl von Spannung beim Gehen verursachte so wurde er nochmals durchschnitten. Die einzige Unbequemlichkeit, über welche sich das junge Mädchen noch mehrere Wochen lang beklagte, war die grofse Empfindlichkeit in der Sohle beim Gehen, es war das Gefühl von schmerzhaftem Kitzel. Dies verlor sich indessen bald.

Die Heilung dieser Kranken ist ein Werk des Dr. Reich, welcher mit unermüdeter Sorgfalt die Nachbehandlung besorgte.

23. Angeborner Pferdefufs. Durchschneidung der Achillessehne und des Flexor hallucis.

G., ein 19jähriger junger Mann, mit einem rechten Pferdefufs. Der Rücken des Fufses bildete mit dem Schienbein eine grade Linie, der Fufs stand dabei etwas nach innen, der Kranke trat mit dem Mittelfufsknochen der grofsen Zehe auf, die Zehen waren zurückgebogen und die Ferse hoch in die Höhe gezogen, die Sohle war flach. Die Wade fehlte, der Oberschenkel war mager und unausgebildet, die ganze Extremität verkürzt. Am 18. December 1836 durchschnitt ich in Gegenwart des Herrn General-Staabs-Arztes von Wiebel und mehrerer anderer Aerzte die Achillessehne, welche mit einem Rauschen auseinander fuhr. Die Veränderung der Stellung des Fufses zum Unterschenkel war sogleich bedeutend. Nach der Heilung der Wunde, welche binnen einigen Tagen erfolgte, wurde Stromeyer's Maschine angelegt. Der Fufs konnte je-

doch nur sehr allmählig in einen stumpfen Winkel gebracht werden, da der Kranke viele Schmerzen durch die Ausdehnung der sehnigen Verbindung der Metatarsalknochen empfand; ölige Einreibungen und laue Fufsbäder leisteten gute Dienste. Bei der, binnen einigen Monaten gewonnenen Verbesserung der Stellung des Fufses fing die Sehne des *flexor hallucis* an gespannt zu werden und stark hervorzutreten. Nachdem diese durchschnitten war, machte die Behandlung so rasche Fortschritte, dafs der Fufs bald in einen spitzen Winkel gebracht werden, und der Kranke im vierten Monate seiner Behandlung abreisen konnte, nachdem er schon angefangen hatte mit der ganzen Sohle aufzutreten. Herr Dr. Holthoff hat mit unermüdeter Sorgfalt die mühevolle Nachbehandlung besorgt.

24. 25. Angeborner rechter Pferdefufs und angeborner linker Klumpfufs. Durchschneidung der Achillessehne.

Theodor S., 23 Jahre alt, seiner Profession nach ein Klempner, wurde mit rechtem Spitzfufs und linkem Klumpfufs geboren. Beide Füfse verschlimmerten sich dergestalt bis zum 23sten Lebensjahre, dafs der Pferdefufs bis dahin den dritten, der *pes varus* den vierten Grad erreicht hatte. Jener stand zum Unterschenkel in einem sehr stumpfen Winkel, der Rükken des Fufses war gerade, der innere Rand und die Sohle etwas ausgeschweift, und sich mithin dem *varus* anschliefsend. Der linke Fufs war seitlich umgeschlagen, so dafs der halbe Fufsrücken zur Sohle geworden war; hier fanden sich grofse wulstige Hügel; die Ferse war stark in die Höhe gezogen und näherte sich dem Ballen der grofsen Zehe, welche Theile nur durch die sehr verkürzte, von vorne nach hinten zusammengedrückte Sohle, getrennt waren. — Beide Achillessehnen wurden an einem Tage durchschnitten und dann die Füfse eingewickelt. Schon nach einigen Tagen waren die Wunden vollkommen geheilt. Die Gestalt des Pferdefufses veränderte sich gleich nach der Operation, und nahm schon nach dem behutsamen Aufsetzen des Fufses auf den Boden so schnell eine natürliche Gestalt an, dafs jede Maschine überflüssig gewesen wäre. So leicht auch der Pferdefufs geheilt wurde, so viele Schwierigkeiten machte dagegen der Klumpfufs. Der erste Verband bestand in einer geraden gepolsterten Schiene, welche vom Knie handbreit über den Fufsrand hinausreichte und gegen

welche durch einen Tücherverband die Spitze des Fufses dergestalt gezogen wurde, dafs dieser zum Unterschenkel allmählig in eine gerade Linie zu stehen kommen mufste. Nachdem auf diese Weise der Klumpfufs auf die ursprüngliche Form des Spitzfufses zurückgeführt war, liefs sich dieser durch die Stromeyersche Maschine heben. Die noch zurückgebliebene Neigung des Fufses zur seitlichen Abweichung wurde durch den Scarpaschen Stiefel gehoben. Der Schwierigkeit des Falls ungeachtet, hatte die ganze Behandlung vom 27. Januar, an welchem Tage ich die Achillessehnen durchschnitt, bis zum 16. Mai, dem Tage der Entlassung des jungen Mannes aus der Behandlung, gedauert.

26. Angeborner Pferdefufs. Durchschneidung der Achillessehne und des Flexors der grofsen Zehe.

Herr v. V., aus Mecklenburg, 16 Jahre alt, Sohn eines Gutsbesitzers, ein schlanker, gesunder, junger Mann, litt an einem angebornen Pferdefufs der rechten Seite. Das Uebel hatte den Anfang des vierten Grades erreicht. Der Fufs stand in gerader Linie mit dem Unterschenkel, die Fufsspitze berührte allein den Boden und die Ferse war hoch in die Höhe gezogen. Die Wade fehlte und die ganze Extremität war mager und etwas verkürzt. Es wurde die Achillessehne und der Beuger der grofsen Zehe durchschnitten, darauf die Wunde verbunden und das Glied eingewickelt. Die Heilung erfolgte binnen einigen Tagen, worauf die Stromeyer'sche Maschine angelegt wurde. Nach vier Wochen stand der Fufs im rechten Winkel zur *Tibia* und der Kranke konnte im Stehen mit der Ferse den Boden erreichen. In der sechsten Woche nach der Operation konnte er geheilt in seine Heimath entlassen werden.

27. Angeborner Pferdefufs. Durchschneidung der Achillessehne und der Sehne des Flexor hallucis.

Dorothea K., aus Brandenburg, 14 Jahre alt, litt an einem angebornen Spitzfufs der rechten Seite. Der Fufs war von vorn nach hinten zusammengeschoben, dadurch der Fufsrücken hervorgedrängt und die Sohle ausgehöhlt. Die Zehen waren nach oben umgebogen, und die Ferse durch die stark verkürzte Achillessehne weit nach oben hinaufgezogen. Bei ge-

ringer Zunahme der Verbildung mufste der Fufs nach hinten zurückschlagen und der Rücken zur Sohle werden. Ich durchschnitt die Achillessehne und den *flexor hallucis*; dann wickelte ich das Glied ein, und nach Verlauf von 5 Tagen konnte die Stromeyer'sche Maschine angelegt werden. Nach 5 Wochen war die Heilung vollendet.

28. 29. Paralytische Pferdefüfse. Durchschneidung der Achillessehnen.

Carl A., 18 Jahre alt, von Jugend auf an verschiedene Formen von Scorphulosis leidend, wurde im sechsten Jahre bucklig. In Folge des Druckes des Rückenmarkes stellte sich eine grofse Schwäche in den unteren Extremitäten, besonders in den Extensoren ein, in Folge davon sich Pferdefüfse ausbildeten. Von Jahr zu Jahr erhob sich die Ferse weiter vom Boden, bis im achtzehnten Lebensjahre der Fufsrücken mit der *Tibia* eine grade Linie bildete. Der junge Mensch konnte sich nur mit Hülfe der Krücken mühsam fortschleppen. Am Halse waren die *M. sternocleidomastoidei* gelähmt und der Kopf durch die überwiegende Kraft der Nackenmuskeln hinten übergezogen.

Die Füfse zeigten sich aufserordentlich nachgiebig. So wie ich die Durchschneidung der Achillessehnen vorgenommen hatte, liefs sich ihre Stellung sogleich bedeutend verbessern. In den ersten sechs Tagen wurden Einwicklungen gemacht und dann die Stromeyer'sche Maschine angelegt. Nach vier Wochen standen beide Füfse über den rechten Winkel und der junge Mann konnte mit ganzer Sohle auftreten. Von der Zeit an besserte sich die Kraft der Füfse mit jedem Tage. Ich wollte ihm auch die Nackenmuskeln durchschneiden, als er dies aber merkte entzog er sich schnell meiner Behandlung.

30. Paralytischer Pferdefufs. Durchschneidung der Achillessehne.

Der Sohn des Banquier J., 13 Jahre alt, litt an einem *Pes equinus paralyticus* des rechten Fufses, mit Annäherung zum *Pes varus*. Die ganze Extremität war um einen Zoll verkürzt, bedeutend mager, und der untere Theil der Wirbelsäule etwas nach vorn und zur Seite gebogen; das Kreuz und die

Nates standen stark nach hinten hervor. Der Gang glich dem eines von *Coxarthrocace* Genesenen, bei dem *die* Extremität durch Zerstörung des Schenkelkopfes und der *luxatio spontanea* bedeutend verkürzt worden ist. Der Gang war schaukelnd und ungleich, und der Knabe schnellte sich dabei unter wackelnder Bewegung des ganzen Körpers rasch fort. Beim Auftreten mit der verkümmerten Extremität, wobei nur die Fufsspitze den Boden berührte, die Ferse aber hoch in die Höhe gezogen blieb, knickte der Fufs jedesmal nach innen um. Ich durchschnitt die Achillessehne, wickelte das Glied ein und konnte schon nach einigen Tagen, da sich weder Geschwulst noch Schmerz an der Operationsstelle zeigten, die Stromeyersche Maschine anlegen. Von einem Tage zum andern verbesserte sich die Stellung des Fufses, und nach 4 Wochen stand derselbe im rechten Winkel zum Unterschenkel. Die beträchtliche Verkürzung der ganzen Extremität im Vergleich zur gesunden, glich sich in Folge der Operation bedeutend aus und war beim Gehen nur wenig bemerkbar.

31. Paralytischer Pferdefufs. Durchschneidung der Achillessehne.

Therese S., ein 12jähriges wohlgebildetes Mädchen, mit einem linken Spitzfufs des vierten Grades, welcher sich allmählig nach einem halbseitigen lähmungsartigen Zustande der ganzen Körperhälfte ausbildete. Von der ersten Entstehung des Uebels an hatte das Kind Maschinen getragen, welche sehr bald den Zustand verbesserten; wurden diese aber weggelassen, so kehrte die Difformität sogleich wieder zurück. Der Fufs zeigte wenig Abweichungen von einem gewöhnlichen ausgebildeten Spitzfufse, da die Kranke in der Gegend der vierten und fünften Zehe auftrat. Sämmtliche Zehen lagen unordentlich durcheinander, und waren hinten übergebogen; die Ferse war stark in die Höhe gezogen, der Rücken des Fufses convex hervorragend, und die Sohle glatt und eben. Das Bein war in der Wadengegend fast eben so dünn als über den Knöcheln, und auch der Oberschenkel abgemagert. Der linke Arm war schwächer und viel dünner als der rechte. Die Achillessehne wurde durchschnitten; die Wunde war in einigen Tagen geheilt, so dafs am sechsten Tage schon die Stromeyer'sche Maschine angelegt werden konnte. Der glückliche Erfolg dieser Behandlung

war hier ungewöhnlich schnell, denn das Kind konnte schon drei Wochen nach der Operation mit der ganzen Sohle auftreten und mit einem gewöhnlichen Schnürstiefel ausgehen. Sämmtliche Zehen nahmen in Folge der normalen Richtung des Fufses eine andere Stellung an und lagerten sich regelmäfsig nebeneinander.

32. Angeborner Pferdefufs. Durchschneidung der Achillessehne.

Die 54jährige Tochter eines berühmten Pädagogen, und Wittwe eines edlen Menschen und berühmten Dichters, war mit einem Pferdefufs geboren. Von Jugend auf war das verbildete Glied eine Quelle vieler Leiden und ein Störer aller Lebensgenüsse. Niemals ist wohl ein körperliches Leiden tiefer empfunden worden, als von dieser vortrefflichen Frau. Der Gang der Patientin hatte etwas Hüpfendes, es war ein stetes Fortschnellen, welches von heftigen Bewegungen des Oberkörpers begleitet war, offenbar ein instinktmäfsiges Bestreben, dem schwachen Fufse, welcher nicht die Rigidität des angebornen *Pes equinus* hatte, beim Auftreten schnell der Last zu entheben; bei jedem Schritt knickte die ganze rechte Seite stark ein. Allmählig verminderte sich die Stützkraft in dem Fufse immer mehr, und seit Jahren hatte die Dame auf alles Gehen aus dem Hause verzichten müssen. Die Folge der mangelnden Bewegung war ein Zunehmen des Umfanges, welches denn wiederum das Gehen erschwerte; nur wenige Schritte im Zimmer wurden mit grofser Anstrengung mit Hülfe eines Stockes gemacht.

Der Fufs war ein Pferdefufs des fünften Grades, der Rücken desselben verlief oben in gerader Linie mit dem Unterschenkel, die Spitze aber war nach hinten umgeschlagen. Die Extensoren waren sehr schwach, und im Sitzen hingen die Zehen schlaff hinab und neigten sich nach hinten. Die Sohle war ebenfalls flach, die Ferse in die Höhe gezogen und die Wade sehr dünn.

Ich durchschnitt die Achillessehne zwei Zoll über der Ferse, kaum flossen dabei einige Tropfen Blut, und hierauf wickelte ich das Glied bis zur Hälfte ein. Die nächsten Tage verstrichen fast ohne alle schmerzhafte Empfindung und bei Erneuerung der Binde erschien die kleine Hautwunde geheilt. Einige Tage später legte ich das Glied in die Stomeyer'sche Maschine, und da diese wegen der grofsen Empfindlichkeit der Patientin

nicht zur Nachbehandlung geeignet schien, vertauschte ich dieselbe mit einer Bindeneinwicklung. Dieser Verband wurde mit Stärke getränkt, dann der Fufs eine Weile auf den Boden gestellt, und als der Verband nun trocken geworden war, wirkte er gleich einer Maschine und richtete den Fufs aufwärts. Bei jedem neuen Verbande verfuhr ich wieder so, und beendete auf diese Weise die ganze Cur. Nachdem der Fufs im rechten Winkel stand, wurden die ersten Versuche zum Gehen angestellt, und bald waren so grofse Fortschritte gemacht, dafs weitere Gänge selbst aufser dem Hause möglich wurden. Die ganze Gestalt und Haltung des Körpers verbesserte sich mit jedem Tage, und niemals ist eine Klumpfufsheilung mit gerührterem Danke aufgenommen worden, als von dieser Patientin.

33. Angeborner Pferdefufs. Durchschneidung der Achillessehne, der Extensoren der grofsen und zweiten Zehe, der Beuger in der Fufssohle, der Aponeurosis plantaris und des Musculus peroneus longus und brevis.

Taf. VIII. Fig. 2.

Graf Ladislaus v. Opitz aus Volhynien, 25 Jahr alt, war mit einem *Pes equinus* geboren, welcher sich schon in den Knabenjahren fast bis zum fünften Grade verschlimmerte. Schon in der zartesten Kindheit suchte der besorgte Vater Hülfe bei geschickten Aerzten und Wundärzten nach, um seinen Sohn von der ihn tief betrübenden Difformität heilen zu lassen. Es wurden weder Mühe noch Kosten gescheuet, fast alle damals bekannten Maschinen und Verbände aus fernen Ländern verschrieben, mit Sorgfalt angewendet, eine zweckmäfsige Behandlung mittelst erschlaffender Einreibungen und Fufsbäder dabei nicht unterlassen, der Fufs manipulirt und die Achillessehne mit den Händen gedehnt, aber Alles ohne den geringsten Erfolg. In diesem ungebesserten Zustande erreichte der Knabe das 14te Jahr. Der Vater beschlofs nun mit seinem Sohne Behufs seiner geistigen Ausbildung nach Berlin zu reisen und zugleich den Pferdefufs heilen zu lassen. Der erste Zweck wurde vollkommen in einer ausgezeichneten Familie erfüllt, der letzte aber nicht. Der junge Mensch führte eine ganze Kiste voll Klumpfufsmaschinen und Schienenstiefeln mit sich, zweckmäfsige und unzweckmäfsige, zum Theil von abentheuerlicher Gestalt.

Zu diesen Apparaten fügte ich einen neuen einfachen hinzu, legte ihn täglich sorgfältig an, extendirte die Sehne, machte Bindeneinwickelungen, liefs Einreibungen und Bäder gebrauchen, erreichte aber gar nichts, verschwendete ein Jahr der mühseligsten Behandlung, und mufste endlich eingestehen, dafs der Pferdefufs noch derselbe wie vor einem Jahre sei, und dafs ich die Ferse durchaus nicht herabgerückt habe. In demselben Zustande verliefs der junge Mann später Berlin, um in seine Heimath zurück zu kehren.

Zwölf Jahre waren seit dem verstrichen, als ich die Stromeyer'sche Operationsmethode kennen lernte. Bereits ein Jahr lang hatte ich sie ausgeübt und ihre Erfolge bei vielen Individuen gesehen, zum Theil auch bei solchen, welche ich in früher Kindheit nicht durch Maschinen hatte heilen können; da fielen mir auch mehrere in entfernten Ländern lebende Klumpfüfsige ein, welche ich vor vielen Jahren als ungeheilt wieder hatte entlassen müssen. An diese nun schrieb ich und forderte sie zur Rückehr nach Berlin auf, um sich durch die Stromeyrsche Methode heilen zu lassen. Sie kamen nach einander alle, waren alle noch ungeheilt, ja die Füfse hatten bei allen eine üblere Form angenommen, und wurden nun geheilt. Nur Einer blieb aus, dies war unser Graf Opitz. Anderthalb Jahre waren seit der Absendung meines Briefes verstrichen und ich hatte keine Antwort erhalten; da tritt der zum Manne gereifte Knabe vor kurzem früh Morgens mit den Worten in mein Zimmer: „Me voila, je suis le Comte d'Opitz. Votre lettre a voyagé un an et demi par toute la Russie et enfin elle ma rencontré au Caucase“ was gewifs dem russischen Postwesen zur grofsen Ehre gereicht. Unmittelbar nach Empfang des Briefes hatte sich der junge Graf auf den Weg gemacht, um von mir mein neustes Versprechen, die Heilung seines Pferdefufses erfüllt zu sehen.

Der Fufs war ein Pferdefufs des fünften Grades, er neigte weder zum *Valgus* noch *Varus* hin, sondern Unterschenkel und Fufs standen gerade auf einander. Was die Form des Fufses anlangte, so habe ich schon erwähnt, dafs es fast der fünfte Grad von *Pes equinus* war. Der Fufs war verkürzt und breit, der Fufsrücken bildete eine starke, länglich-runde Hervorragung, die Sohle war aufserordentlich ausgehöhlt und der Ballen der grofsen Zehe zurückgezogen. Sämmtliche Zehen waren gegen den Fufsrücken zurückgebogen, besonders die grofse und zweite Zehe, und berührten mit den Nägeln fast die Haut. Die Exten-

soren waren ebenfalls verkürzt. Die Ferse war stark in die Höhe gezogen; die Achillessehne kurz, dick, hart und straff, die Wade fehlte. Im Kniegelenk war keine Contractur, sondern die Extremität konnte völlig gerade gestreckt werden. Der vordere Rand des Fufses war mit einer dicken schwieligen Haut bedeckt, und dieser Ort hatte dem Patienten viele Schmerzen im Leben verursacht, wenn er weit gegangen war.

Die Operation fing ich mit der Durchschneidung der Achillessehne an; sie fuhr, da ich den Fufs stark nach vorn in die Höhe ziehen liefs, mit krachendem Geräusch auseinander. Dann trennte ich die Extensoren der grofsen und der zweiten Zehe. Hierauf wurde der Fufs und der halbe Unterschenkel eingewickelt und der Patient auf das Sopha gelegt. Der sehr reizbare Kranke empfand nach der Operation heftige Schmerzen über die er auch in den folgenden Tagen sich beklagte. Dieser grofsen Empfindlichkeit wegen wurde die Anwendung der Maschine nicht beeilt. Die Wunde an der Achillessehne heilte in zwei bis drei Tagen, dagegen trat unbedeutende Eiterung auf den Zehen ein.

So sehr der junge Mann die Cur durch Ertragung der Schmerzen auch zu beschleunigen wünschte, so wenig vermogte er eine etwas stärkere Wirkung der Maschine zu ertragen, besonders klagte er über Schmerz in dem Rücken des Fufses, wo die Fufswurzelknochen stark hervortraten. Binnen fünf Wochen war die Gestalt des Fufses schon sehr verbessert, der Fufs stand schon im stumpfen Winkel zum Unterschenkel und die Ferse war schon zwei Zoll weiter herabgekommen. Nun aber entstand eine beträchtliche Spannung in der Sohle, welche dem weiteren Vorrücken der Cur hinderlich war. Ich durchschnitt deshalb die Flexoren der Zehen und die *Aponeurosis plantaris*. Dadurch verlor sich nicht allein die Spannung, sondern auch die Concavität der Sohle. Acht Tage später war der Erfolg dieser Operation schon stark in die Augen fallend.

Einige Zeit darauf zeigte der Fufs eine Neigung nach aufsen, in die Plattfufsrichtung auszuweichen. Die Ursache davon war eine starke Anspannung der beiden *peronaei*, weshalb ich diese durchschnitt. Augenblicklich war diese Richtung gehoben und das Gehen um vieles leichter geworden. Einige Monate später war die Heilung vollendet.

Fälle von Pes equinus
des V. Grades.

Beim fünften Grade des *Pes equinus* ist der ganze Fufs dergestalt nach hinten umgeschlagen, dafs nur der Fufsrücken den Boden berührt und der Mensch nur mit jenem auftritt. Die Zehen und der gröfste Theil des nach hinten umgewendeten Fufses ragen weit hinter der Ferse hervor. Der Rücken ist convex und mit einer dicken Schwiele bedeckt, die Sohle ist mit einer feinen, empfindlichen, gerunzelten Haut überzogen. Die Achillessehne ist dick und straff, die Wade unentwickelt. Diese Form kann entweder angeboren sein oder sich aus einem niederen Grade entwickeln, oder auch in Folge einer Lähmung der Extensoren, und starken Contraction der Wadenmuskeln entstehen. Die Heilung ist, ungeachtet des hohen Grades der Difformität, durch die Durchschneidung der verkürzten Sehnen und Muskeln und eine zweckmäfsige orthopädische Nachbehandlung auch hier zu erreichen.

34. Rechter Pferdefufs. Durchschneidung der Achillessehne und des Flexor hallucis.
Taf. IX. Fig. 1.

Marie K., 14 Jahr alt, wurde mit einem rechten Pferdefufs geboren. Der Fufs bildete mit dem Schienbein eine gerade Linie. Bei der grofsen Nachgiebigkeit der Ligamente, welche die Fufswurzelknochen verbinden, wurde das Glied dergestalt von hinten nach vorn zusammengedrückt, dafs es sich allmählig in einen Klumpen verwandelte, wobei der vordere Theil des Fufses nach hinten umschlug, die Zehen aber nach vorn gerichtet blieben. Ich durchschnitt die Achillessehne und den *Flexor hallucis*. Die Wunden heilten binnen einigen Tagen, worauf die Stromeyer'sche Maschine angelegt wurde. Der Fufs nahm sehr bald eine bessere Gestalt und natürliche Stellung an. Binnen 6 Wochen war die ganze Kur vollendet, und das Kind konnte mit der ganzen Sohle auftreten.

35. Rechter Pferdefuſs. Durchschneidung der Achillessehne, der Aponeurosis plantaris und der Flexoren in der Fuſssohle.

Taf. IX. Fig. 2.

Caroline A., 15 Jahr alt, war mit dem vierten Grade von *Pes equinus* geboren, welcher allmählig durch Zusammendrükkung der Fuſswurzelknochen in den fünften Grad überging. Der Fuſs war in einen dicken Klumpen verwandelt, nach hinten zurückgebogen, die Zehen aber nach vorn an den Fuſsrücken angedrückt. Durch diese Stellung des Fuſses war auch eine mäſsige Contraktur im Kniegelenke herbeigeführt worden. Das Mädchen konnte sich nur mit groſser Schwierigkeit stark hinkend fortbewegen. Der Unterschenkel war äuſserst dünn, die Wade fehlte ganz. Ich durchschnitt die Achillessehne, die *Aponeurosis plantaris* und behandelte nach der Heilung der Wunden das Glied mit der Stromeyer'schen Maschine. Die normale Gestalt und Stellung des Gliedes wurde in einem Zeitraum von vier Monaten erreicht.

36. Linker Pferdefuſs. Durchschneidung der Achillessehne.

Taf. X. Fig. 1. 2.

Wilhelmine L., 26 Jahre alt, wurde in ihrem ersten Lebensjahr in Folge von Krämpfen, wie man berichtete, an der ganzen linken Körperhälfte gelähmt. Die Lähmung des Arms verlor sich, so wie auch die des Oberschenkels. Im Unterschenkel behauptete sie sich in sämmtlichen Extensoren, wogegen die Flexoren so kräftig wurden, daſs sie einen Spitzfuſs zu wege brachten, welcher bald die höheren Grade erreichte und zuletzt in den fünften Grad überging. Der Fuſs schlug nach hinten um und der Rücken des Fuſses wurde zur Sohle, die eigentliche Sohle richtete sich nach hinten und oben. Die Ferse war dabei stark in die Höhe gezogen, das Bein oberhalb der Knöchel durch hartes pastöses Zellgewebe verdickt, und fast von gleichem Umfange mit der Wade. Die Achillessehne fühlte man dick und weich.

Ich stellte diese interessante Kranke im Clinicum der Charité vor und durchschnitt ihr hier die Achillessehne. Die Patientin wurde dann gehörig verbunden in ihre Wohnung gebracht. Hier angelangt bekam sie einen epileptischen Anfall, woran sie noch von Zeit zu Zeit litt. Nach einigen Tagen begann die behutsame Extension. Binnen wenigen Wochen gelang es den fünften Grad auf den vierten des Spitzfufses zurück zu führen, wobei der Fufs mit dem Unterschenkel eine grade Linie bildete; bald darauf wurde der dritte Grad erreicht, dann der zweite und erste, und nicht lange währte es so stand der Fufs im rechten Winkel zum Unterschenkel. Die ganze Behandlung hatte noch nicht volle drei Monate gedauert. Als ich die Geheilte, deren Gang nun auch natürlich geworden war, abermals in der Charité vorstellte, und den Gypsabgufs welcher früher von dem Fufse genommmen worden war, daneben hielt, schien es denen, welche das Mädchen früher nicht gesehen hatten, kaum glaublich, dafs so Grofses durch die Tenotomie hatte erreicht werden können.

37. Rechter Pferdefufs mit Verdrehung des Fufses nach vorne. Durchschneidung der Achillessehne, des tibialis anticus, der aponeurosis plantaris und sämmtlicher Beuger in der Fufssohle.

Taf. XI. Fig. 1. 2.

Fräulein v. K., Stiftsdame, eine liebenswürdige Dame, kam nach Berlin um meinen Rath wegen einer Vorrichtung einzuholen, durch welche ihr das Gehen auf ihrem verbildeten Fufse leichter würde. Die Untersuchung zeigte mir einen höchst merkwürdigen Pferdefufs des höchsten Grades, welcher nicht nach hinten sondern nach vorne umgeschlagen war, mit einem Worte der Fufs war Hand geworden. Diese sonderbare Stellung des Fufses zum übrigen Unterschenkel war aber nur dadurch möglich geworden, dafs aufser der Dislocation der Tarsal- und Metatarsalknochen, das Tarsal- und Kniegelenk, diese Stellung mitbegünstigt hatten. Beim Gehen war die Spitze des Fufses nach vorn gerichtet, doch berührte nur der Fufsrücken den Boden, die Sohle sah nach oben, und die Ferse war abgeflacht und lang, halb nach vorn halb nach innen gerichtet. An der Stelle des *Malleolus internus* befand sich eine Vertiefung,

während der äufsere Knöchel den hinteren Theil der Sohle bildeten. Der ganze Unterschenkel zwischen dem Tarsal- und Kniegelenk war rund, mager und überall fast gleich dick, das Glied war etwas verkürzt, und die Kniescheibe lag stark nach aufsen. Das Gehen war der Dame in den letzten Zeiten äufserst beschwerlich gewesen, da die Verdrehung des Fufses im steten Zunehmen begriffen war. Bei der Operation waren Dr. Marcinkowsky und mehrere andere Aerzte zugegen. Ich durchschnitt von zweien Einstichspunkten aus die *Aponeurosis plantaris* und sämmtliche Muskeln in der Fufssohle und den *Tibialis anticus*, die Achillessehne zuletzt. Sogleich konnte der Fufs beträchtlich besser gestellt werden. Die Wunden wurden mit Klebpflasterstreifen geschlossen und der Fufs in eine Binde eingewickelt.

Nach einigen Tagen fing ich die orthopädische Behandlung an, doch gestattete die grofse Empfindlichkeit der Kranken nur eine sehr langsame Ausdehnung des Fufses. Binnen 8 Wochen war dieser indessen schon bedeutend in der Form verändert, und der nach oben gerichteten Sohle eine seitliche Richtung gegeben. Dann trat aber ein übles Ereignifs ein. Die Aufsenschine des Apparats erzeugte in einer Nacht einen entzündlichen Druck, worauf sich ein langes schmales Geschwür bildete, welches erst nach vier Wochen heilte. Darauf wurde mit einer von Dr. Berend und Lutter construirten Maschine die Behandlung fortgesetzt. Diese dauert noch fort und ich habe die Aussicht die Kranke, mit Unterstützung des Dr. Holthoff, in einigen Monaten vollkommen herzustellen.

IV.

Ueber die Heilung des *Pes varus* (Klumpfufs) mittelst Durchschneidung der Achillessehne unter der Haut.

Klumpfufs, ist diejenige falsche Stellung des Fufses, bei welcher der äufsere Fufsrand dem Boden zugekehrt ist, der innere sich von ihm entfernt. Er kommt viel häufiger vor, als alle andern Klumpfufsarten zusammengenommen, und zeigt eine Menge von Verschiedenheiten sowohl in Ansehung des Grades der Entwicklung, als auch in Hinsicht auf Gestalt und Stellung der Füfse.

Verschiedene Grade des Klumpfufses.

Sämmtliche Formen des *Pes varus* lassen sich wie der Pferdefufs, je nach dem Grade ihrer Ausbildung, unter fünf Rubriken bringen. Der Gewinn den diese Eintheilung gewährt, ist nur der, dafs durch die Angabe des Grades die Stellung, Gestalt, und gesammte Eigenthümlichkeiten des Gliedes leicht bezeichnet werden.

Erster Grad. Der äufsere Fufsrand berührt mit dem Sohlentheile den Boden, der innere ist nur wenig in die Höhe gezogen, Ferse und Zehen haben eine normale Stellung, die Sohle ist natürlich. Bisweilen ist die Ferse schon etwas vom

Boden entfernt, die Achillessehne etwas gespannt, die Wade ist ein wenig schwächer als die des gesunden Gliedes. Wie schon oben bemerkt, alle kleinen Kinder stehen dem ersten Grade des Klumpfufses nahe, oder haben ihn wirklich. Durch das Gehen, wobei die Last des Körpers die ganze Sohle auf den Boden niederdrückt, verliert der Fufs jedoch diese Stellung. Bei andern kehrt sich der äufsere Fufsrand mehr dem Boden zu, die Ferse entfernt sich von ihm, eben so der innere Fufsrand.

Zweiter Grad. Der äufsere Fufsrand ist entschieden der Erde zugekehrt, der innere stärker in die Höhe gezogen, die Ferse ist etwas stärker elevirt, die Sohle ein wenig hohler, die Zehen etwas mehr nach innen gerichtet, die Achillessehne gespannter, die Wade dünner. Der Fufs knickt beim Gehen immer nach aufsen um und die Sohle kann den Boden nicht mehr berühren. Das Knie steht etwas nach innen.

Dritter Grad. Der Fufs ist noch weiter nach innen umgedreht. Der obere Theil des äufseren Fufsrandes und der daran gränzende Fufsrücken bilden die Sohle, der innere Fufsrand ist stärker in die Höhe gezogen und sammt der Sohle ausgeschweift, letztere durch starke Querfalten gefurcht. Die Zehen, besonders die grofse, haben eine entschiedene Richtung nach der inneren Seite des natürlichen Fufses. Der Rücken ist convex, der ganze Fufs verkürzt, die Achillessehne ein, bis mehrere Zoll verkürzt, und gespannt, die Wade mager, das Knie etwas nach innen gekehrt.

Vierter Grad. Der halbe, an den äufseren Fufsrand gränzende Fufsrücken bildet die mit harten Schwielen bedeckte Sohle; der äufsere Fufsrand selbst ist stark convex. Der Fufsrücken bildet einen dicken Buckel, der innere Fufsrand ist verschwunden, und in der Mitte der kurzen Sohle sieht man eine starke Querfurche durch das Zusammengedrücktsein des Fufses von vorn nach hinten gebildet. Der innere Knöchel ist flach, der äufsere bildet eine starke aber ringsum geebnete Hervorragung. Die Ferse ist stark in die Höhe gezogen, die Zehen sind der Mitte des natürlichen Fufses zugekehrt. Die Achillessehne ist sehr gespannt, eben so der *Tibialis anticus* und alle Beuger in der Fufssohle. Die Wade fehlt fast ganz und das Knie ist stark nach innen gekehrt.

Fünfter Grad. Der Fufs ist in einen unförmlichen Klumpen verwandelt. Der halb kuglige Fufsrücken bildet die Sohle,

er ist mit dicken harten Schwielen bedeckt. Die vordere Hälfte des Fufses mit den Zehen ist in die Höhe gezogen und gegen die Mitte des innern Fufsrandes des natürlichen Fufses gerichtet. Der äufsere Knöchel bildet eine grofse Halbkugel und berührt bisweilen den Boden; an der Stelle des inneren Knöchels hefindet sich eine Vertiefung, mindestens eine Abflachung. Statt der Sohlenfläche sieht man eine pyramidenförmige Querfläche; die Sehnen in der Fufssohle sind stark gespannt. Die Achillessehne sammt der Ferse liegen an der innern Seite des Fufsses. Das Glied zeigt keine Spur von Wade. Das Knie steht nach innen. Die Extensoren des Fufses sind durch die grofse Abweichung des vorderen Theils des Fufses auf die Seite der Flexoren getreten und verziehen gemeinschaftlich mit diesen den Fufs in die falsche Richtung. Bei dieser Form ist die Verbindung der einzelnen Fufswurzelknochen sehr innig und das Glied zeigt wenig Nachgiebigkeit, besonders wenn man es in die normale Stellung zu bringen sucht.

S. die Abbildungen der verschiedenen Grade des Klumpfufses.

Vom Gange bei Klumpfüfsen.

Schon der niedere Grad des Klumpfufses bringt eine unangenehme Störung beim Gehen hervor; der gesunde Fufs schreitet langsam weit vor, und der Klumpfufs wird im kurzen Tempo nachgesetzt. Bei den höheren Graden ist das Gehen mit vielen Leiden für den Kranken verbunden, besonders wenn nur ein kleiner Theil des verdrehten Fufses den Boden berührt, der, ungeachtet er zur dicken Schwiele verhärtet ist, sich oft entzündet und nach Art der Hühneraugen in der Tiefe in Eiterung übergeht. Je laxer die Gelenkverbindungen sind, desto stärker knickt der Fufs zur Vermehrung der Qual, beim Gehen um. Dies ist besonders beim paralytischen Klumpfufs der Fall. Beim Stehen und Gehen ruht der gröfsere Theil des Gewichts des Körpers auf der gesunden Extremität, welches eine beträchtliche Entwicklung derselben zur Folge hat. Der Kranke kann noch ohne Hülfe eines Stockes gehen. Bei den

höheren Graden bewirkt die Stellung der Fufsspitze nach innen eine Gène beim Gehen, indem diese oft an die innere Seite des gesunden Fufses oder an den Knöchel anstöfst. Schon frühe entsteht daher die Gewohnheit den Klumpfufs von dem gesunden zu entfernen, wodurch das Knie dem natürlichen stark genähert wird.

Sind beide Füfse Klumpfüfse der niederen Grade, so sind die Fufsspitzen einander genähert, die Fersen von einander entfernt. Beim Gehen streifen die grofsen Zehen immer dicht aneinander vorbei. Der Kranke kann aber noch ohne Hülfe eines Stocks gehen. Bei der vierten und fünften Form ist dies nur dann möglich, wenn die Füfse ankylosirte Klumpen sind. Gewöhnlich gebrauchen die Leidenden zwei Stöcke welche ihnen gleichsam als Vorderfüfse dienen. Die Füfse streifen mit ihren Spitzen nicht mehr an einander vorbei, sondern ein Fufs umschreibt den andern immer kreisförmig um nicht anzustofsen. Beide Extremitäten bilden in ihrer Stellung zu einander die Form eines X., während die Kniee sich berühren stehen die Unterschenkel und Füfse weit von einander ab.

Fälle von Pes varus

des I. Grades.

Der erste Grad des *Pes varus*, wobei nur der untere Theil des äufsern Fufsrandes den Boden berührt, erfordert sehr selten die Sehnendurchschneidung. Kommt er bei kleinen Kindern vor, so hebt er sich durch das Gehen von selbst, ist er dagegen etwas stärker entwickelt und beginnt der Fufs entschieden nach innen umzuknicken, so hebt man den Zustand durch das Anlegen eines Scarpa'schen Blechs, oder eines Schienenstiefels. Jenes ist bei ganz kleinen Kindern, der Stiefel aber bei gröfseren vorzuziehen. Ich habe eine Anzahl solcher Klumpfüfse auf diese Weise geheilt. Mehrere bekamen aber später stärkere Recidive, und wurden von neuem derselben Behandlung unterworfen, oder sie wurden bei gröfserer Hartnäckigkeit des Uebels durch Durchschneidung der Achillessehne geheilt. Bei andern machte die starke Richtung der Fufsspitze nach innen die Durchschneidung der Sehne des *Tibialis anti-*

cus nöthiger, als die Verdrehung des Fufsrandes die der Achillessehne.

38. Angeborner Klumpfufs. Durchschneidung der Achillessehne und des Flexor hallucis.

Taf. XII. Fig. 1. 2.

Ferdinand H. aus Charlottenburg, 10 Jahr alt, hatte einen angebornen rechten Klumpfufs des ersten Grades. Der Gestalt nach gehörte der Fufs dem dritten Grade an, er war bedeutend verkürzt, vorn an den Zehen sehr breit und die Sohle stark ausgehöhlt, dadurch waren Ferse und grofser Zehe einander nahe gerückt. Die Achillessehne war nicht stark gespannt, dagegen der *Flexor hallucis* um so mehr. Man konnte ohne Schwierigkeit den Fufs in die normale Stellung zum Unterschenkel bringen, verlängern liefs er sich aber nicht durch Ausdehnung. Beim Gehen trat der Knabe mit sehr wenig erhobener Ferse und einem Fufsrande auf, bisweilen schlug aber der Fufs nach innen um. Ich durchschnitt die Achillessehne und den *Flexor hallucis*, wickelte dann das Glied ein und tränkte darauf den Verband mit Stärke. Der Verband mufste trocken werden, indem der Knabe mit dem Fufse auftrat. Die Heilung war schon nach einigen Tagen erfolgt und der Knabe nach 14 Tagen nicht mehr Gegenstand der Behandlung. Derselbe Verband wurde in dieser Zeit noch ein Paar Mal wiederholt.

39. 40. Angeborne Klumpfüfse. Durchschneidung der Achillessehne und der Sehne der vorderen Schienbeinmuskeln.

Carl F., 2 Jahr alt, aus Berlin, das Kind eines Tagelöhners, war mit Klumpfüfsen des niedrigsten Grades geboren. Die Stellung der Füfse verschlimmerte sich zwar nicht auffallend, doch näherten sie sich nach einem Jahre schon dem zweiten Grade. Bei einer oberflächlichen Betrachtung schienen es Klumpfüfse des dritten Grades zu sein, da der Kleine aufserdem noch Säbelbeine hatte, wodurch die Füfse ein noch üblers Aussehen bekamen. Ich durchschnitt die Achillessehne und dann die Sehnen der *tibial. antic.*, legte Pflaster und Binden an und liefs den Knaben Scarpa'sche Stiefel tragen. Dadurch

wurde er binnen einigen Monaten geheilt; auch die Unterschenkel wurden dadurch gerader.

41. 42. Angeborne Klumpfüfse. Durchschneidung der Achillessehne.

Friederike C., drittehalb Jahr alt, war mit Klumpfüfsen geboren. Die Ferse war wenig in die Höhe gezogen, die Fufsspitzen waren stark nach innen gerichtet. Ich durchschnitt in der Charité an beiden Füfsen die Achillessehne und die Sehnen der *Tibial. antic.* Durch Pflasterstreifen und einen Kleisterverband wurden die Füfse in 14 Tagen geheilt.

43. 44. Angeborne Klumpfüfse. Durchschneidung der Achillessehne.

Eleonore K., 4 Jahr alt, mit einem geringen Grade von Klumpfüfsen geboren, hatte ohne einigen Nutzen seit anderthalb Jahren Schienenschuhe getragen. Die Ferse war zwar wenig in die Höhe gezogen, aber die grofsen Zehen mit den Spitzen gegen einander gerichtet. Die Füfse waren übrigens normal, nur etwas breit. Ich durchschnitt die Achillessehne und die Sehne der *Tibial. antic.*, legte Pflaster und einen Kleisterverband an, welchen ich nach 14 Tagen mit dem Scarpa'schen Blech vertauschte. Einige Wochen später standen die Füfse natürlich.

45. 46. Angeborne Klumpfüfse. Durchschneidung der Sehnen der vorderen Schienbeinmuskeln.

Wilhelm B., 5 Jahr alt, hatte seit 2 Jahren eines geringen Grades von Klumpfufs wegen Schienstiefel getragen, die Achillessehne war dadurch gehörig verlängert, jedoch standen die Fufsspitzen nach innen und gegen einander gekehrt. Ich durchschnitt die Sehne des *Tibialis anticus*, stellte den Fufs durch eine in Kleister getränkte Binde gerade und liefs später einen Monat lang das Scarpa'sche Blech tragen, dann war das Kind geheilt.

Fälle von Pes varus
des II. Grades.

Der zweite Grad des *Pes varus*, wobei der Fufs stärker nach innen umgedreht, die Achillessehne mehr verkürzt ist, ist zwar bei gehöriger Ausdauer durch Maschinen allein zu heilen, rascher zum Ziele führend ist indessen die Durchschneidung der verkürzten Sehnen, da man dasselbe in eben so vielen Tagen erreicht, was durch Maschinen allein in Monaten. Ich führe hier nur eine geringe Anzahl von Fällen dieses zweiten Grades an, da die meisten unter einander so viel Aehnlichkeit haben, dafs die Mittheilung einer noch gröfseren Anzahl nur ermüden würde.

47. Angeborner Klumpfufs. Durchschneidung der Achillessehne.

Carl F., ein 3 Tage alter Knabe, mit einem rechten Klumpfufs des zweiten Grades, das Kind armer Eltern vom Lande, war nach der Durchschneidung der Achillessehne und der Anlegung einer Pflasterbinde nach acht Tagen nicht mehr ein Gegenstand der Nachbehandlung. Einige Monate später sah ich das Kind wieder und vermochte nicht mehr den operirten Fufs von dem anderen zu unterscheiden.

48. Angeborner Klumpfufs. Durchschneidung der Achillessehne, des Tibialis anticus und des Flexor hallucis.

Die fünfjährige Tochter des Gutsbesitzers D. aus Mecklenburg war mit einem rechten Klumpfufs des höheren Grades geboren. Durch frühzeitig angewendete Einwickelungen des Fufses und dreijährige unausgesetzte Anwendung der Maschinen war es den Eltern gelungen, dafs derselbe auf den zweiten Grad zurückgeführt wurde. Der lästigen orthopädischen Behandlung müde, kamen die Eltern nach Berlin, in der Absicht, das Kind von mir operiren zu lassen. Die Gestalt des Fufses war wenig von der des gesunden verschieden, nur war ersterer bedeutend kleiner als der letztere, eine Folge der steten Zusammenschnü-

rung. Der äufsere Fufsrand war nach innen umgeschlagen und bildete die Sohle, die Fufsspitze war gegen die Mitte des anderen Fufses gekehrt. Die Wade fehlte. Die Sehnen, welche sich stark gespannt zeigten, war die Achillessehne, die Sehne des *Tibialis anticus* und des *Flexor hallucis*. Diese wurden durchschnitten, und dann ein Kleisterverband angelegt. Als ich diesen nach 4 Tagen abnahm, waren die Wunden kaum noch zu entdecken. Ich wickelte den Fufs jetzt mit einer weichen Binde ein und legte darüber das Scarpa'sche Blech. Vierzehn Tage später war die Heilung vollendet und eine weitere Nachbehandlung überflüssig.

49. Angeborner Klumpfufs. Durschneidung der Achillessehne.

Taf. XIII. Fig. 1.

Maria D., ein liebenswürdiges achtjähriges Mädchen mit angebornem linken Klumpfufs, war von früher Jugend an orthopädisch behandelt worden, und dadurch augenscheinlich der Zustand gebessert, wenigstens ein höherer Grad der Verbildung verhindert worden. Die Achillessehne wurde durchschnitten und aus Besorgnifs, die Wunde möchte sich entzünden und eitern, Stromeyer's Maschine erst am zehnten Tage angelegt. Vier Wochen später wurde diese mit dem Scarpa'schen Schuh vertauscht. Dieser wurde dann noch einige Monate getragen. Dieser Fall ist einer der schönsten, da zwischen beiden Füfsen durchaus kein Unterschied stattfindet, seitdem sich auch die verkümmerte Wade vollkommen ausgebildet hat.

50. Angeborner Klumpfufs. Durchschneidung der Achillessehne.

Carl G., ein starker, schöner zweijähriger Knabe mit einem rechten Klumpfufs, hatte schon eine geraume Zeit vor der Operation den Scarpa'schen Stiefel getragen, doch war der grofsen Rigidität der Bänder wegen die Stellung des Fufses dadurch wenig gebessert worden. Der obere äufsere Fufsrand war nach vorn gekehrt und bildete die Sohle, während die Fufsspitze nach innen stand. Das Bein war in der Wadengegend äusserst dünn, und vom Kniegelenk an stark nach aufsen divergirend. Die Achillessehne wurde durchschnitten und anfangs

eine Binde, dann die Stromeyer'sche Maschine 4 Wochen lang angelegt und endlich die völlige Heilung nach abermals 4 Wochen durch den Stiefel von Scarpa bewirkt.

51. 52. Angeborne Klumpfüfse. Durchschneidung der Achillessehne und der Tibialis anticus.

Wilhelm C., 8 Tage alt, war mit Klumpfüfsen geboren. Die Gestalt der Füfse war natürlich, die Stellung aber falsch, da sie nach innen umgeschlagen, die Spitzen gegen einander gekehrt waren. Ich durchschnitt die Achillessehne und die Sehnen der *Tibialis anticus*. Durch Binden wurden die Füfse in die normale Stellung gebracht und der Verband mit Stärke getränkt. Nach 14 Tagen war die Heilung vollendet.

53. 54. Angeborne Klumpfüfse. Durchschneidung der Achillessehne.

Gottlieb Z., Sohn eines Kaufmanns aus einer benachbarten Stadt, brachte zum Schrecken der Eltern Klumpfüfse und an jeder Hand einen überzähligen Daumen mit auf die Welt. Die Füfse waren umgedreht, die Ferse stark in die Höhe gezogen und die Beine atrophisch. Die Spitzen der Füfse waren einander nicht zugekehrt. Die Durchschneidung der Achillessehne hob die falsche Stellung der Füfse sogleich, und es bedurfte nur eines Pflasterstreifens zur Bedeckung der Wunden, aber keiner weiteren Nachbehandlung.

55. Angeborner Klumpfufs. Durchschneidung der Achillessehne.

Caroline von C., mit einem linken Klumpfufs geboren, drei Wochen alt, wurde binnen 14 Tagen durch Durchschneidung der Achillessehne und einige Pflasterstreifen geheilt. Der Fufs war an der Spitze etwas breiter als der andere.

56. Angeborner Klumpfufs. Durchschneidung der Achillessehne.

Gustav L., Sohn eines Schlächters, $3\frac{1}{4}$ Jahr alt, mit einem rechten Klumpfufs geboren. Der Fufs war kurz und halbmond-

förmig, dar äufsere Rand der rundlich hervorstehenden Tarsalknochen berührte den Boden, Ferse und Zehen waren in die Höhe gezogen, die stark gespannte Achillessehne lag nach innen. Das Bein war dünn und gegen das andere unentwickelt. Nach der Durchschneidung der Achillessehne wurde der Fufs eingewickelt. Am vierten Tage nach der Operation konnte Stromeyer's Maschine angelegt werden, da die Wunde geheilt war. Vierzehn Tage später stand der Fufs schon im rechten Winkel, und in vier Wochen war die Stellung natürlich und über den rechten Winkel. Zur Nachkur wurde der Scarpa'sche Stiefel angelegt. Die Heilung war vollkommen und dauernd.

57. Angeborner Klumpfufs. Durchschneidung der Achillessehne und zweier Beuger in der Fufssohle.

Carl M., anderthalb Jahr alt, war mit einem rechten Klumpfufs des zweiten Grades geboren, welcher fast den dritten Grad erreicht hatte. Der Fufs war am inneren Rande stark ausgeschweift und mit der Spitze dem linken Fufse zugekehrt. Das Tarsalgelenk, die Achillessehne und die Beuger der beiden ersten Zehen waren sehr wenig nachgiebig. Gedachte drei Sehnen wurden durchschnitten, das Glied eingewickelt und dann eine gerade Schiene an die äufsere Seite des Unterschenkels gelegt. Durch diesen Verband allein wurde die Heilung vollendet. Vier Wochen später konnte das Kind geheilt entlassen werden. Zur Nachkur wurde ein Scarpa'scher Stiefel getragen.

58. Angeborner rechter Klumpfufs. Durchschneidung der Achillessehne.

Der Sohn des hiesigen praktischen Arztes Herrn Dr. M., 6 Monate alt, war mit einem rechten Klumpfufse des zweiten Grades geboren. Das Uebel hatte beinahe den dritten Grad erreicht, der innere Fufsrand war stark ausgeschweift und die Achillessehne sehr gespannt. Nachdem ich diese durchschnitten hatte, wurde das zarte Glied durch Heftpflasterstreifen in die natürliche Stellung gebracht und eine gerade Schiene an die äufsere Seite des Unterschenkels gelegt und mit Binden gehörig befestigt. Drei Wochen später wurde statt des

Verbandes der SCARPA'sche Stiefel angewendet und dieser zur Vermeidung eines Rückfalls längere Zeit zu tragen empfohlen.

59. 60. Angeborne Klumpfüfse. Durchschneidung der Achillessehne.

Wilibald v. H., mit Klumpfüfsen und Säbelbeinen geboren. Durch die Krümmung der Beine wurde die Stellung der Füfse bedeutend verschlimmert. Die Füfse waren stark umgeschlagen, die Spitzen aber nicht gegen einander gerichtet. Das Kind war drei Monate alt. Nach Durchschneidung der Achillessehne und Heilung der Wunden legte ich das SCARPA'sche Blech an. Dies war hier besonders der Krümmung der Beine wegen nützlich. Nach drei Monaten waren nicht blofs die Klumpfüfse geheilt, sondern auch die Säbelbeine gerade geworden.

61. Klumpfufs, durch Hautnarben hervorgebracht. Durchschneidung der Achillessehne und der Sehne des Tibialis anticus.

Carl S., 15 Jahr alt, hatte eine Reihe von Jahren an *Scrophulosis* gelitten. Aufser mannigfachen anderen Uebeln hatte mehrere Jahre lang ein grofses Geschwür zwischen Ferse und Wade allen Heilmitteln Trotz geboten. Mir gelang es, den Knaben durch stärkende Mittel, später durch ZITTMANN'sches Decoct und zuletzt durch die Thrankur vollkommen gesund zu machen. Das Geschwür heilte, nachdem es einige Monate lang mit einer Auflösung von Höllenstein verbunden worden war. Die Stellung des Fufses war die eines Klumpfufses, die Ferse erreichte nicht den Boden, und der Fufsrand war umgeschlagen, die Spitze nach innen gerichtet. Die Narbe war hart und wenig nachgiebig. Einige Monate nach der Heilung des Geschwürs durchschnitt ich die Sehne des *Tibialis anticus* und die Achillessehne. Dann legte ich einen Stärkeverband an. Dieser wurde noch einige Male erneuert und acht Tage später mit der STROMEYER'schen Maschine vertauscht. Während der Behandlung wurde das Glied öfter mit Klauenfett eingerieben. Nach sechs Wochen hatte der Fufs die normale Stellung.

62. Angeborner Klumpfuſs. Durchschneidung der Achillessehne.

Ludwig B., 13 Monate alt. Die linke untere Extremität war weniger entwickelt als die rechte. Wenn man das Kind auf den Boden stellte, so trat es mit dem rechten Fuſse natürlich auf, der linke aber berührte nur den Boden mit dem Rükken des äuſseren Randes; der Fuſs war kürzer und mit der Spitze nach innen gerichtet. Man konnte ihn indessen beim kräftigen Biegen in die normale Stellung bringen, die Ferse blieb aber in die Höhe gezogen. Die Durchschneidung der Achillessehne gab dem Gliede sogleich die natürliche Gestalt. Am dritten Tage war die Wunde vollkommen geheilt, und das Kind trat mit beiden Füſsen gleich auf. Nachdem noch einige Wochen eine Einwickelung mit einer Binde vorgenommen worden war, konnte das Kind als vollkommen geheilt aus der Behandlung entlassen werden.

63. Angeborner Klumpfuſs. Durchschneidung der Achillessehne.

Taf. XIII. Fig. 2.

Carl G., ein starker siebenjähriger Knabe mit einem angebornen rechten Klumpfuſs, hatte schon von früher Jugend an Maschinen getragen. Er trat mit dem äuſseren Rande des Fuſses und des Rückens auf; der *Malleolus externus* prominirte stark, der innere erschien flach. Der Fuſs war breit und verkürzt, die Wade war unentwickelt. Ich durchschnitt die Achillessehne; die Wunde war nach wenigen Tagen geheilt; dann wurde die Stromeyer'sche Maschine angelegt und durch diese binnen 6 Wochen die ganze Kur auf das Vollständigste beendigt. Dies war der zweite Klumpfuſs, welchen ich operirte, der erste hiefs Mecklenburg aus Demmin, dieser Göring aus Stendal.

64. Angeborner Klumpfuſs. Durchschneidung der Achillessehne.

Wilhelm L., 10 Monat alt, aus der Gegend von Potsdam, ein starker blühender Knabe, war mit einem rechten Klumpfuſs

des zweiten Grades geboren. Der äufsere Fufsrand war nach unten und vorn gerichtet, wenn man das Kind vor sich auf den Tisch stellte. Dr. Holthoff durchschnitt die Achillessehne. Ein mehrere Wochen lang angewendeter Pflasterverband war zur Heilung des Fufses hinreichend.

65. 66. Angeborne Klumpfüfse. Durchschneidung der Achillessehnen.

Herrmann S., 8 Jahr alt, aus Potsdam, von scrophulösem *habitus*, war mit zwei Klumpfüfsen geboren, gegen welche man ohne allen Erfolg mehrere Arten von Maschinen angewendet hatte. Der Kranke berührte beim Auftreten mit der Mitte des äufseren nach innen umgeschlagenen Randes des Fufsrückens den Boden; die Ferse war in die Höhe gezogen, die Spitze des Fufses nach innen gekehrt und vom Boden entfernt. Der innere Fufsrand war stark ausgeschweift, so wie auch die Sohle. Beweglichkeit hatte der Fufs beim Versuche, ihn in die normale Stellung zu bringen, in einem ziemlich hohen Grade; am rigidesten von dem ganzen verkürzten Bänderapparat waren die Achillessehnen, welche zur Seite nach innen lagen. Ich durchschnitt beide Achillessehnen und machte darauf den gewöhnlichen Verband, aus Pflasterstreifen und einer Einwickelung des Fufses bestehend. Drei Tage darauf, als nach den Wunden gesehen wurde, fand sich eine beträchtliche Eiteransammlung unter der Haut an der Stelle der durchschnittenen Achillessehnen. Es wurden jetzt Umschläge von Kamillenthee mit Bleiextrakt gemacht, der Eiter oft ausgedrückt, worauf nach einigen Wochen vollständige Heilung der eiternden Wunden erfolgte. Dann wurde die Stromeyer'sche Maschine angelegt, deren Wirkung hier so schnell erfolgte, dafs der Knabe 8 Tage später mit dem Scarpa'schen Stiefel entlassen werden konnte; Form und Stellung des Fufses waren normal, eben so der Gang.

67. Angeborner Klumpfufs. Durchschneidung der Achillessehne.

Friedrich K., 6 Jahr alt, hatte einen Klumpfufs mit auf die Welt gebracht. Es war der linke Fufs, welcher diese fehlerhafte Bildung zeigte. Seit zwei Jahren hatte der Knabe ohne Erfolg den Scarpa'schen Stiefel getragen. Ich durchschnitt die

Achillessehne und verband den Fufs wie gewöhnlich. Es trat Entzündung und Eiterung an der Operationsstelle ein, welche indessen nach 10 Tagen beim Gebrauch lauer Kamillentheefomente mit Bleiextrakt wieder gehoben wurden, so dafs der Fufs in die Maschine gelegt werden komnte. Nach der vierwöchentlichen Anwendung derselben konnte der Stiefel von Scarpa getragen werden, worauf der Kranke einige Wochen später geheilt entlassen wurde. Man konnte nur noch die Neigung der Fufsspitzen, sich beim Gehen nach innen zu stellen, tadeln, welche sich indessen nach dem längeren Tragen eines Schienenstiefels mit einer äufseren Fufsfeder verlor.

68. 69. Angeborne Klumpfüfse.

Johann H., 11 Jahr alt, Sohn eines Tagelöhners vom Lande, hatte starke, in die Quere gedrehte Klumpfüfse. Die Füfse hatten eine halbmondförmige Gestalt und waren wenig nachgiebig. Ich durchschnitt die Achillesssehnen. Die Wunden waren nach einigen Tagen geheilt, worauf ich sogleich die Maschinen anlegte. Es bedurfte eines Zeitraums von zwei Monaten, bis die Füfse vollkommen gerade standen. Ein Stiefel mit einer Sohlenfeder vollendete die Kur und gab den Füfsen, welche noch immer die Neigung, nach innen gedreht zu werden, behielten, eine Richtung nach aufsen.

70. Angeborner Klumpfufs. Durchschneidung der Achillessehne und zweier Flexoren des Fufses.

Julie G., 8 Jahr alt, die Tochter eines Apothekers aus Schlesien, ein zartes, blasses und reizbares Kind mit äufserst feiner Haut, litt an einem linken Klumpfufse. Der Sehnenapparat war äufserst rigide, das Tarsalgelenk so starr, dafs man nur mit Anstrengung den Fufs in die normale Richtung bringen konnte. Dabei war der Fufs kurz, ausgeschweift und mit der Spitze stark nach innen gerichtet. Nachdem ich die Achillessehne und die Flexoren der grofsen und zweiten Zehe durchschnitten hatte, gab ich dem Gliede durch Einwickelung eine bessere Stellung. Mit diesem Verbande wurde einige Zeit fortgefahren, bis der Fufs mit Nutzen in den Stromeyer'schen Apparat gelegt werden konnte. Aller Sorgfalt ungeachtet, erzeugte der Verband am äufseren Fufsrande mehrmals Blasen und Druck-

wunden, welche eine Unterbrechung der Extension nöthig machten und eine Verzögerung der Kur herbeiführten. Die Wunden heilten sehr langsam, die äufserst zarte Haut, welche sich auf der Narbe bildete, wurde selbst bei dem leisesten Drucke wieder wund. Da sich aufserdem scrophulöse Erscheinungen einstellten, wurde der Kleinen etwas ZITTMANN'sches Decoct gegeben. Durch Bleiwasser consolidirten sich endlich die empfindlichen Stellen, und es gelang endlich, durch Hülfe des SCARPA'schen Stiefels den Fufs in die vollkommen normale Stellung zu bringen.

71. 72. Angeborne Klumpfüfse. Durchschneidung der Achillessehnen.

Carl B., 5 Monate alt, Sohn eines Maurers in Berlin, wurde mit zwei Klumpfüfsen geboren, zu deren Heilung ich im Juli 1839 die Achillessehnen durchschnitt. Der rechte Fufs heilte binnen drei Wochen bei der Anlegung einer einfachen Binde und Pappschiene. An dem linken Fufse eiterte die kleine Operationswunde vom dritten Tage nach der Operation an, und bald entwickelte sich an dem Unterschenkel dieser Seite eine rosenartige Entzündung, welche sich allmählig über den ganzen Körper verbreitete und nur das Gesicht verschonte. Erst nach 14 Tagen liefs diese nach, mit Hinterlassung einer ödematösen Anschwellung der Füfse und Arme. Wiewohl während dieser Zeit die orthopädische Behandlung unterbleiben und dem allgemeinen Krankheitszustande durch *Antigastrica* und *Diaphoretica* entgegengewirkt werden mufste, so gelang die Heilung der Klumpfüfse jedoch später binnen wenigen Wochen durch die STROMEYER'sche Maschine. Leider starb das Kind bald nachher an dem im vergangenen Sommer herrschenden Brechdurchfalle, welcher so viele Opfer forderte. Leider wurde die Section des Kindes nicht gestattet, und das Resultat einer so selten vorkommenden Untersuchung ging verloren.

73. Angeborner Klumpfufs. Durchschneidung der Achillessehne.

Minna R., ein zartes achtjähriges Mädchen, litt an einem angebornen Klumpfufse. Der Fufs war wenig verbildet, und das Kind trat nur mit dem äufseren Fufsrande auf, ohne dafs sich der Fufs beim Gehen stark umdrehte. Mit gröfster Leichtig-

keit liefs sich das Glied in die normale Stellung zurückführen. Dr. Holthoff durchschnitt die Achillessehne, weder Blutung noch Entzündung trat ein, und bei einer zweckmäfsigen Nachbehandlung war die Heilung des Klumpfufses in wenigen Wochen vollendet.

74. Angeborner Klumpfufs. Durchschneidung der Achillessehne.

Emilie K., 10 Jahr alt, mit einem angebornen Klumpfufs, hatte mehrere Jahre ohne Erfolg Maschinen getragen. Der Fufs war nach innen umgedreht und zeigte wenig Nachgiebigkeit in dem Bänderapparat. Der Fufs war breit und kurz, und die Achillessehne und Ferse stark nach innen gekehrt. Nach der Durchschneidung der Achillessehne entstand Eiterung. Nachdem diese beseitigt war und die orthopädische Behandlung kaum begonnen hatte, bildete sich in Folge eines geringen Drucks der Maschine am äufseren Fufsrande eine Entzündung, welche eine Abstofsung eines 2 Groschenstücks grofsen Hautstücks zur Folge hatte. Dadurch wurde die Kur bedeutend verzögert, so dafs erst nach drei Monaten völlige Heilung erreicht wurde.

Fälle von Klumpfüfsen
des III. Grades.

Beim Klumpfufs des dritten Grades bildet ein beträchtlicher Theil des Fufsrückens die Sohle. Entweder berührt der Kranke nur mit einer kleineren Stelle, welche bald mehr nach vorn, bald mehr nach hinten auf dem Fufsrücken gelegen ist, den Boden; bald ist es der ganze äufsere Theil des Fufsrückens. Immer haben sich hier dicke, harte, zu Entzündungen und bei der Nachbehandlung zum Brande geneigte Schwielen gebildet. Der Fufs ist bei diesem Grade der Umdrehung schon häufig ungestalten klumpig, die Spitze steht stark nach innen, der äufsere Theil des Fufses nach aufsen, also in der Quere, daher auch der Name Querfufs. Die Sohle ist ausgeschweift, und es finden sich in ihr gewöhnlich angespannte Sehnen und Muskeln, besonders ist der Beuger der grofsen Zehe gespannt. Die Zehen liegen bisweilen über und unter einander. Die Ferse

steht nach innen, und die Achillessehne liegt nicht an der hinteren Seite des Beines, sondern ist mehr nach innen verrückt. Der äufsere Knöchel tritt stark hervor, der innere ist flach. Deutlich tritt hier ein starkes Uebergewicht aller Beuger über die Strecker hervor. Letztere sind widernatürlich ausgedehnt und dadurch geschwächt; sie vermögen daher nach der Durchschneidung und Verlängerung der Flexoren in der ersten Zeit noch nicht gehörig zu fungiren. Die Wade ist unentwickelt, und das Knie steht nach innen, der Fufs steht schräge nach aufsen ab, um nicht an den anderen beim Gehen anzustofsen; am gröfsten ist dieser Abstand, wenn beide Füfse Klumpfüfse dieses Grades sind.

75. 76. Angeborne Klumpfüfse. Durchschneidung der Achillessehnen.

Taf. XIV. Fig. 1. 2.

Hermann J., $6\frac{1}{4}$ Jahr alt, ein für sein Alter stark entwickelter Knabe, wurde mit Klumpfüfsen des dritten und vierten Grades geboren. Wenige Wochen nach seiner Geburt kam das Kind in meine Behandlung. Vergebens bemühte ich mich durch Pflasterbinden und andere Verbände die Klumpfüfse zu heilen; doch der unermüdeten Sorgfalt der Eltern gelang es allmälig, den linken geringeren Klumpfufs völlig zu heilen, den rechten schlimmeren des vierten Grades in den des zweiten zu verwandeln. Das Kind trat auf diesem noch mit dem oberen äufseren Fufsrande auf, wobei die Ferse einen Zoll vom Boden entfernt blieb; die Achillessehne war sehr gespannt. Die Durchschneidung der Sehne hob sogleich alle Deformität, die Wunde war nach einigen Tagen geheilt; am fünften Tage wurde die Maschine angelegt, und schon nach wenigen Wochen konnte der Fufs zu dem Beine in einen stumpfen Winkel gebracht werden, und in einem Monat war die Gestalt und die Stellung des Fufses dem anderen vollkommen gleich. Zwei Jahr nach der Operation war es noch eben so.

77. 78. Angeborne Klumpfüfse. Durchschneidung der Achillessehnen und des Tibialis anticus beider Füfse.

Henriette G., ein 6 Wochen altes Mädchen mit Klumpfüfsen des dritten Grades. Die Ränder des Fufsrückens waren

nach unten gerichtet, die Sohle stark in die Höhe gezogen, der innere Fufsrand sehr ausgeschweift, der äufsere halbmondförmig, die grofsen Zehen standen gegen einander gerichtet. Ich durchschnitt beide Achillessehnen und dann die Sehnen des *Tibialis anticus*, Pflasterverband, später Anlegung von Binden, welche den Füfsen eine natürliche Stellung gaben, und zuletzt Tragen von Scarpa'schen Schuhen. Die völlige Herstellung der Form gelang erst nach drei Monaten, da das Kind durch Gehen sich die Füfse noch nicht zurechttreten konnte.

79. Angeborner Klumpfufs. Durchschneidung der Achillessehne.

Auguste S., 4 Tage alt, war mit einem linken Klumpfufs des dritten Grades geboren. Der Fufs stand nach innen umgedreht und mit der Spitze dem anderen zugewendet. Als Kind armer Eltern, auf deren Pünktlichkeit in der Anlegung der Maschinen bei der lang ausgedehnten unblutigen orthopädischen Behandlung nicht zu rechnen war, zog ich es vor, die Achillessehne zu durchschneiden. Es wurde kein Tropfen Blut bei der Operation vergossen, nach derselben der Fufs durch Pflasterstreifen mit Leichtigkeit in eine bessere Stellung gebracht. Ungeachtet des jungen Alters des Kindes waren dennoch 6 Wochen erforderlich, um den Klumpfufs vollkommen durch Pflasterstreifen, schmale Binden und eine kleine an die äufsere Seite des Gliedes angelegte Schiene zu heilen.

80. Angeborner Klumpfufs. Durchschneidung der Achillessehne.

Der vierjährige Sohn des Grafen v. H. war mit einem leichten Grade von Klumpfufs geboren, welcher im zarten Alter aller angewendeten Maschinen ungeachtet allmählig den dritten Grad erreichte, so dafs die Sohle stark nach innen und aufwärts gekehrt wurde, und der Fufs mit dem Rücken des Randes den Boden berührte. Auch die Form des Fufses war von der des gesunden verschieden; er war breiter, besonders am vorderen Theile, auch kürzer, die Sohle und der innere Rand ausgeschweift, die Ferse nach oben und innen gezogen und dadurch die Achillessehne zur Seite dislocirt. Bei einer etwas kräftigen Biegung liefs sich der Fufs noch in eine natürliche Stellung bringen. Ich durchschnitt die Achillessehne. Die Wunde

war binnen einigen Tagen geheilt. Dann wurde die Stromeyer'sche Maschine angelegt und durch diese die Kur des Fufses nach drei Wochen vollendet. Der hierauf dem Kinde angezogene Scarpa'sche Stiefel hatte besonders nur noch den Zweck, die Spitze des Fufses mehr nach aufsen zu gewöhnen, da diese noch etwas nach innen gerichtet war.

81. Angeborner Klumpfufs. Durchschneidung der Achillessehne und des Flexor hallucis longus.

Gustav S., 10 Jahr alt, mit angebornem Klumpfufs, welcher sich nach und nach bis zum dritten Grade ausbildete. Der Knabe trat mit einer kleinen Stelle des Fufsrückens unweit des Randes auf. Der Fufs war kurz, sehr rigide und liefs sich nur gewaltsam in die natürliche Stellung bringen, die Spitze nach innen gerichtet. Die Achillessehne und der *Flexor hallucis* wurden durchschnitten, die Wunde heilte ohne Zufälle, worauf die Maschine von Stromeyer angelegt wurde. Schon nach wenigen Tagen waren die Fortschritte in der Besserung sehr deutlich zu sehen. Bei aller Vorsicht in der Anlegung der Maschine entstanden am vorderen Theile der Sohle Blasen, welche in sehr schmerzhafte Geschwüre übergingen, und welche das Aussetzen der Behandlung des Klumpfufses nöthig machten. Es dauerte mehrere Monate, bis die Geschwüre durch Bleiwasser, Kamillenthee, milde Salbe u. s. w. geheilt wurden. Um aber nicht den Nutzen von der Durchschneidung der Sehne zu verlieren, wurde schon einige Wochen vor der Vernarbung der Geschwüre von dem Fufsbrette der vordere Theil, welcher gedrückt hätte, abgesägt. So konnten denn die Geschwüre, ohne dafs die Maschine abgenommen wurde, verbunden werden. Bald nach der völligen Vernarbung liefs sich der Fufs über den rechten Winkel hinaus bringen. In den letzten vier Wochen der Behandlung wurde der Scarpa'sche Stiefel angelegt und dadurch die letzten Reste der Difformität gehoben. Die mühevolle Heilung des Kranken, welche Dr. Berend mit gröfster Aufmerksamkeit bewirkte, hatte den langen Zeitraum vom 20. Mai bis in die Mitte Septembers erfordert.

82. Angeborner Klumpfuſs. Durchschneidung der Achillessehne, des Tibialis anticus und des Flexor hallucis.

Carl B., 7 Jahr alt, aus Wittstock, war mit einem linken Klumpfuſs geboren. Der Fuſs war im dritten Grade nach auſsen umgekehrt und hatte schon beinahe den vierten erreicht. Der äuſsere Rand war stark convex, der innere concav. Der Sehnenapparat zeigte sich sehr rigide. Ich durchschnitt zuerst die Achillessehne und behandelte das Glied mit einer geraden Schiene. Dies hatte guten Erfolg, nnd die Stellung und Gestalt des Fuſses besserten sich schon nach einigen Wochen. Nur zeigten sich besonders der *Tibialis anticus* und der *Flexor hallucis* stark gespannt, weshalb ich nun auch diese subcutan durchschnitt. Eiterung trat nicht ein. Einige Wochen wurde die Stromeyer'sche Maschine angelegt und dann später bei Tage der Scarpa'sche Stiefel. Die Heilung war vollkommen.

83. Angeborner Klumpfuſs. Durchschneidung der Achillessehne und des Flexor hallucis longus.

Louis C., 8 Monat alt, aus Wrietzen a. d. O., wurde mit einem Klumpfuſs des dritten Grades geboren, die *Planta pedis* war kurz, breit, die äuſsere Seite nach unten umgebogen, die Sohle senkrecht stehend und die Spitze nach innen gerichtet. Dabei war der Fuſs vollkommen beweglich und leicht in die natürliche Stellung zu bringen, wie dies bei kleinen Kindern, welche noch nicht gehen, gewöhnlich der Fall ist. Ich durchschnitt die Achillessehne und den *Flexor hallucis longus*, legte ein Pflaster auf die Stichwunde, und darüber eine kleine Zirkelbinde. Am dritten Tage muſste man schon die Stiche suchen, denn die Operation hatte keine Spuren hinterlassen. Am fünften Tage wurde ein gepolstertes Holzschienchen an die äuſsere Seite des Gliedes angelegt und der Fuſs in eine der natürlichen sich nähernde Richtung gebracht. Nachdem dieser Verband zehn Tage angewendet worden war, wurde er mit einem Stromeyer'schen Apparat *en miniature* vertauscht, denn jetzt konnte dieser erst wirken, da der Fuſsrücken nicht mehr nach unten umgebogen war. Vierzehn Tage später war der Klumpfuſs völlig geheilt. — Leider ist das Kind nicht zum Genusse des Gehens gelangt. Einige Zeit nach der Rückreise der Eltern in ihre Heimath wurde es ein Opfer der Cholera.

84. Angeborner Klumpfuſs. Durchschneidung der Achillessehne und des Flexor hallucis.

Louis A., ein schwächlicher, magerer, 9jähriger Knabe war mit einem rechten Klumpfuſs geboren. Das dritte Stadium begann bereits in das vierte überzugehen. Der durchaus nicht difforme, aber stark umgedrehte Fuſs glich daher mehr einem paralytischen als angebornem Klumpfuſse. Der Knabe hatte die Sohle auf der äuſseren Seite des Fuſsrückens; die wahre Sohle war nach oben gerichtet. Die Ferse blieb beim Gehen weit vom Boden entfernt. Die ganze untere Extremität war nicht viel dicker als ein Besenstiel. Nach der Durchschneidung der Achillessehne und des *Flexor hallucis* zeigte der Fuſs wenig mehr Nachgiebigkeit als vor der Operation. Wegen der starken Verdrehung des Fuſses konnte in der ersten Zeit nur eine Schiene an die äuſsere Seite gelegt und gegen diese die *Planta pedis* hingewöhnt werden. Erst nachdem der Fuſs eine bessere Stellung angenommen, und der Klumpfuſs in einen *Pes equinus* verwandelt worden war, wurde die Schiene mit der Stromeyer'schen Maschine vertauscht. Die Besserung erfolgte nur sehr langsam, doch wurde die Stellung immer natürlicher, als der Vater, ohne die völlige Heilung seines Sohnes abzuwarten, durch dienstliche Verhältnisse in seinen Wohnort zurückgerufen wurde. Wohlunterrichtet in der Anlegung der Maschine, reiste er ab, und meldete einige Monate später, daſs der Fuſsrücken nur noch etwas zu hoch sei.

85. 86. Angeborne Klumpfüſse. Durchschneidung der Achillessehnen und des Flexor hallucis longus des linken Fuſses.

Carl M., Gymnasiast, 19 Jahr alt, ein kräftiger junger Mensch, Sohn eines fremden Predigers, war mit einem Pferdefuſs und einem Klumpfuſs geboren. Von Kindheit an waren die Füſse ohne Erfolg orthopädisch behandelt worden, ohne daſs die Miſsbildung dadurch gehoben worden wäre. Der linke Fuſs war ein Klumpfuſs des dritten Grades, der Kranke ging auf dem äuſseren Rande des Rückens, der Fuſs war kurz und hohl, die Zehe nach innen gerichtet, die Ferse in die Höhe gezogen. Der rechte Fuſs war weniger difform und ein Pferdefuſs des zweiten Grades; der äuſsere vordere Rand bildete die Sohle, die Ferse

blieb beim Gehen nur zwei Zoll vom Boden entfernt. Eine gute Aussicht für den baldigen Erfolg der Operation gab die grofse Nachgiebigkeit der Fufsgelenke. Ich durchschnitt die Achillessehnen beider Füfse, aufserdem am linken den *Flexor hallucis* und legte den gewöhnlichen Verband an. Nach vierzehntägiger Anwendung der Stromeyer'schen Maschine standen die Füfse über dem rechten Winkel, und die Kur konnte als beendigt betrachtet werden.

87. Angeborner Klumpfufs. Zweimalige Durchschneidung der Achillessehne.

Taf. XV. Fig. 1.

August S., vier Tage alt, war mit dem dritten Grade des Klumpfufses linker Seite geboren. Der Fufs war stark nach aufsen umgedreht und zugleich mit der Spitze nach innen gerichtet; er liefs sich aber leicht in die normale Stellung zurückführen. Ich durchschnitt die Achillessehne und gab dem Fufse durch einen langen, breiten Heftpflasterstreifen die normale Stellung. An die äufsere Seite des Gliedes wurde eine kleine Pappschiene durch Einwickelung mittelst einer schmalen Binde befestigt. Nach sechs Wochen schien die Heilung vollendet zu sein. Als aber dessenungeachtet das Glied einige Monate später wieder mehr in die falsche Stellung zu gerathen schien, durchschnitt ich die Achillessehne abermals und liefs nach vollendeter Heilung der Wunde einen Stiefel mit einer schwachen äufseren Schiene tragen. Dadurch wurde binnen einigen Wochen völlige Heilung zu Stande gebracht.

88. Angeborner Klumpfufs. Durchschneidung der Achillessehne.

Albert H., ein zehn Wochen altes, schwächliches Knäbchen, war mit einem Klumpfufs des dritten Grades geboren. Der Fufs war ziemlich weit nach aufsen umgedreht und mit der Spitze nach innen gerichtet. Dr. Holthoff durchschnitt die Achillessehne und brachte den Fufs durch Pflastereinwickelung in die normale Stellung. Dieser Verband wurde wöchentlich mehrere Male erneuert und dadurch völlige Heilung des Uebels bewirkt.

89. Angeborner Klumpfuſs. Zweimalige Durchneidung der Achillessehne. Einmalige Trennung des Tibialis anticus und der Sehnen in der Fuſssohle.

Albert F., $3\frac{1}{2}$ Jahr alt, Sohn eines Schullehrers aus der Gegend von Potsdam, mit einem linken Klumpfuſs des dritten Grades im Uebergange zum vierten. Der Fuſs war nach auſsen umgekehrt, mit der Spitze nach innen gerichtet. Ich nahm die Operation im Clinicum der Charité vor und durchschnitt zuerst die Achillessehne und dann die Sehne des *Tibialis anticus*. Aus der Wunde spritzte arterielles Blut. Das Glied wurde mit Pflasterstreifen umgeben. Am dritten Tage waren die Wunden geheilt. Die Behandlung mit der Stromeyer'schen Maschine erforderte den beträchtlichen Zeitraum von drittehalb Monaten. Als dann der Fuſs wieder eine verkehrte Stellung annahm, wurde die Achillessehne nochmals durchschnitten und darauf eine dauernde Heilung erreicht.

90. Angeborner Klumpfuſs. Durchschneidung der Achillessehne.

Taf. XV. Fig. 2.

Clara B., $3\frac{1}{2}$ Jahr alt, die Tochter eines Banquiers aus Warschau, war mit einem rechten Klumpfuſs geboren. Mit gröſster Sorgfalt war das Kind bis zur Reise nach Berlin orthopädisch behandelt worden, doch ohne allen Erfolg, vielleicht war aber dadurch eine noch bedeutendere Verschlimmerung des Uebels verhindert worden, welches bereits den dritten Grad erreicht hatte. Der Fuſs stand dabei, so wie das Knie, stark nach innen. Am 14. August 1838 durchschnitt ich die Achillessehne. Das kleine eigensinnige, widerspenstige Mädchen erschwerte die Nachbehandlung auſserordentlich, so daſs erst gegen das Ende des Oktobers durch Hülfe der Stromeyer'schen Maschine und des Scarpa'schen Stiefels die Kur so weit vorgeschritten war, daſs die Mutter mit dem Kinde zurückreisen konnte.

91. Angeborner Klumpfuſs. Durchschneidung der Achillessehne.

Gustav K., 9 Monat alt, Sohn eines Amtmanns aus Pommern, war mit dem dritten Grade eines rechten Klumpfuſses ge-

boren. Der Fufs stand stark nach innen und war am inneren Fufsrande sehr ausgeschweift, am äuferen dem entsprechend convex. Es wurde die Achillessehne durchschnitten und dann in der ersten Zeit statt der Stromeyer'schen Maschine eine gerade Holzschiene, welche an die äufsere Seite des Unterschenkels gelegt wurde, angewendet. Nachdem der Fufs dadurch mehr nach aufsen gewöhnt worden war, wurde anfangs einige Wochen hindurch Stromeyer's Maschine und dann zuletzt der Scarpa'sche Stiefel angelegt. Die Heilung erfolgte vollkommen.

92. 93. Angeborne Klumpfüfse. Frühere Durchschneidung der Achillessehne eines Fufses nach der Methode von Sartorius. Durchschneidung der Achillessehnen und des Tibialis posticus unter der Haut.

Graf Victor v. C. aus Polen, 12½ Jahr alt, der Bruder eines Knaben mit Pferdefüfsen, war mit Klumpfüfsen geboren. Von frühester Kindheit bis zum gegenwärtigen Augenblicke war der Knabe mit höchster Sorgfalt orthopädisch behandelt und Maschinen der geschicktesten Mechaniker angewendet worden. Die Füfse hatten sich indessen so widerspenstig gezeigt, dafs man, um das Gehen möglich zu machen, steife Stiefel mit gegliederten eisernen Stangen, welche von den Sohlen bis zur Hüfte hinaufreichten und hier an einem stählernen, gepolsterten Leibgürtel befestigt waren, hatte tragen lassen. Vor Jahren hatte man, an dem am meisten verbildeten linken Fufse, die Durchschneidung der Achillessehne nach der alten Methode von Sartorius versucht, die Sehne durch einen grofsen Hautschnitt entblöfst und dann getrennt. Die fingerlange, dicke Narbe an der äufseren Seite der Achillessehne zeigte noch den Operationsort. Die Stellung des Fufses hatte sich danach nicht gebessert, im Gegentheil war derselbe noch rigider geworden, da Haut und Sehne nun fest zusammenhingen. Beide Füfse hatten endlich den dritten Grad ihrer Ausbildung erreicht. Sie standen mit ihren Spitzen nach innen, die Ferse war stark in die Höhe gezogen, die äufseren umgebogenen Fufsenden berührten besonders mit ihrem vorderen Theile den Boden und waren mit dicken Schwielen besetzt. Die Füfse waren kürzer und innen ausgehöhlt. — Beide Achillessehnen wurden durchschnitten, die Wunden heilten in wenigen Tagen. Am siebenten Tage wurde die Stro-

MEYER'sche Maschine angelegt. Nach 8 Wochen konnte der Knabe mit Hülfe des SCARPA'schen Stiefels gehen, wobei die ganze Sohle den Boden berührte. Der Gang war ganz befriedigend, nur standen die Spitzen der Füfse noch zu stark nach innen. Ich durchschnitt deshalb vier Monate nach der ersten Operation den *Tibialis posticus* an beiden Füfsen und legte dann abermals die STROMEYER'sche Maschine und später den SCARPA'schen Stiefel an. Jetzt war der Erfolg ganz nach Wunsch und die Füfse regelmäfsig nach aufsen gestellt.

94. Angeborner Klumpfufs. Durchschneidnng der Achillessehne, des Tibialis anticus und des Flexor hallucis externus.

Carl O., ein 14jähriger schwächlicher, in seiner ganzen Ausbildung zurückgebliebener Knabe, war mit einem linken Klumpfufs geboren. Seine grofse Schwäche, das stete Sitzen mit übereinandergeschlagenen Beinen trugen besonders viel zur immer stärkeren Ausbildung des Klumpfufses bei. Im dritten Jahre konnte er noch nicht einmal aufrecht stehen. Einige Zeit nachher nahm man seine Zuflucht zu einer Maschine, welche aus langen gegliederten eisernen Stangen, an der äufseren Seite der Extremitäten herablaufend, und einem Leibgürtel bestand; das untere Ende der Stangen war an der Sohle des Stiefels befestigt. Durch diese eisernen Hülfsbeine unterstützt, erreichte das Kind das zehnte Jahr. Jetzt liefs man diese Maschine weg, da das Glied ganz abgemagert und kraftlos geworden war, und legte dagegen kleinere Schienen an den Unterschenkel. — Der Fufs war dergestalt nach innen umgebogen, dafs die Sohle vollkommen senkrecht stand, und der Knabe mit dem Rande des Fufsrückens, welcher mit harten Schwielen besetzt war, auftrat. Der ganze Fufs war verkürzt, die Ferse stand nach innen in die Höhe, die Achillessehne spannte sich stark, die Beugemuskeln der *Planta* erschienen verkürzt und gespannt, die grofse und die zweite Zehe waren in die Höhe und zurückgezogen. Die Beweglichkeit im Fufsgelenk war gering. Die Achillessehne wurde durchschnitten; es trat keine Entzündung und Eiterung ein. Nach 5 Tagen wurde die Maschine angelegt. Da die Sehnen der *Planta* sich nicht ausdehnten, die Spitze des Fufses stark nach innen gerichtet blieb, so durchschnitt ich drei Wochen nach der ersten Operation die

Sehne des *Flexor hallucis externus* und die des *Tibialis anticus*. Die Heilung erfolgte ohne Schwierigkeit. Beim fortgesetzten Anlegen der Maschine war die natürliche Form und Stellung des Fufses binnen sechs Wochen zu Stande gebracht, und der Knabe konnte mit der ganzen Sohle auftreten. Die Nachbehandlung hat Dr. Berend mit grofser Sorgfalt ausgeführt.

95. Angeborner Klumpfufs. Durchschneidung der Achillessehne.

Das 5jährige zarte Töchterchen des Lieutenants v. M. aus Magdeburg war mit einem linken Klumpfufs geboren. Das Uebel hatte bereits den dritten Grad erreicht, der halbe Rücken des Fufses war Sohle, die Spitze nach innen gerichtet, die Ferse stark in die Höhe gezogen. Die Beweglichkeit des Gliedes im Tarsalgelenke war aber sehr grofs, und der Fufs liefs sich mit Leichtigkeit in die normale Stellung bringen. Die Achillessehne wurde durchschnitten, die Wunde war in zwei Tagen geheilt, und nach acht Tagen war die Kur durch Hülfe des Stromeyer'schen Apparats als beendet anzusehen. Zur gröfseren Sicherheit rieth ich noch einige Wochen hindurch den Scarpaschen Stiefel tragen zu lassen; mit diesem reiste das Kind ab.

96. Angeborner Klumpfufs. Durchschneidung der Achillessehne und des Tibialis anticus.

Max, Graf v. H., ein zarter blonder Knabe, ein Jahr alt, war mit einem rechten Klumpfufs des dritten Grades, welcher fast den vierten erreicht hatte, geboren. Der Fufs war dergestalt nach innen umgekehrt, dafs der Rücken den Boden berührte, wenn man das Kind auf die Erde stellte. Der äufsere Fufsrand war halbmondförmig convex, der innere halbmondförmig concav. Die Fufsspitze stand quer nach innen, die Ferse ebenfalls nach innen gerichtet, aufserdem war sie stark in die Höhe gezogen. Der *Malleolus externus* bildete einen starken Vorsprung, der innere dagegen war nicht vorhanden, sondern an seiner Stelle eine Grube sichtbar. Ich durchschnitt zuerst die Sehne des *Tibialis anticus*, dann die Achillessehne und zuletzt die Beuger in der Fufssohle nebst *Aponeurosis plantaris*. Die Blutung war im Ganzen unbedeutend, und das Kind schien wenig

Schmerzen nach der Operation zu empfinden. Ich wickelte darauf das Glied mit einer Binde ein, durch welche ich ihm zugleich eine natürliche Stellung gab. Als ich nach einigen Tagen bei der Abnahme des Verbandes die Wunden geheilt fand, gab ich durch eine neue Einwickelung dem Gliede eine noch vortheilhaftere Stellung und legte bald nachher das Scarpa'sche Blech an. Die Heilung des Gliedes ward binnen sechs Wochen vollendet, das Anlegen der Maschine aber noch für einige Zeit empfohlen, um einem Rückfall vorzubeugen, welcher sich bei Kindern leicht einzustellen pflegt, wenn die normale Stellung des Fufses noch nicht durch Gehen unterstützt wird.

97. 98. Angeborne Klumpfüfse. Durchschneidung der Achillessehne und des Tibialis anticus.

Taf. XVI. Fig. 1. 2.

Albert E., 10 Jahr, von gutem Körperbau und vollkommener Gesundheit, kam schon mit stark ausgebildeten Klumpfüfsen auf die Welt; nach Aussage der Mutter waren die Füfse schon bei der Geburt eben so mifsgestaltet wie im zehnten Jahre. Der Knabe schleppte sich nur mühsam fort und trat mit keiner Stelle der Sohle auf. Nur die äufsere Seite des Fufsrückens berührte den Boden. Zur Unterstützung beim Gehen diente ein Apparat, welches aus mit Eisen beschlagenen Schuhen bestand, von denen benietete gegliederte Schienen an den äufseren Seiten der Beine und Schenkel, zu einem eisernen Hüftgürtel hinaufstiegen.

Aufser der Umdrehung der Füfse waren dieselben mit den Zehen stark nach innen gerichtet, und die verkürzten Fersen stark nach innen und oben gezogen. Die inneren Knöchel waren fast nach vorne, die äufseren nach hinten gewandt, wenn der Kranke, bei nach aufsen gekehrten Unterschenkeln, die Füfse von einander zu entfernen versuchte. Meistens lagen die Füfse nach innen, einer über dem anderen, und zugleich schienen die Kniee stark nach aufsen geneigt. Beide Füfse waren im Verhältnifs zu dem übrigen Körper wenig ausgebildet und erschienen sehr dünn und schwach. Der Fufsrücken war sehr convex, der hintere Höcker des *Calcaneus* und die grofse Zehe näherten sich einander, so dafs die inneren Fufsränder sehr concav wurden. Diese Aushöhlungen erstreckten sich gegen die Fufssohlen und cor-

respondirten mit den beiden *Sulcis*, von denen der eine schief über die Fufssohle hinweg, der andere von der Mitte des inneren Randes, sich gegen die vierte Zehe hin erstreckte. Die grofse Zehe stand zwar wenn die Füfse nicht bewegt wurden, nicht aufrecht, wie in mehreren anderen mitgetheilten Fällen, wenn die Füfse aber gebeugt wurden, so erhob sich auch die grofse Zehe. Auf der äufseren Seite beider Füfse zeigten sich 5 oder 6 mit kleineren oder gröfseren Schwielen bedeckte Fortsätze, auf welche der Kranke beim Auftreten sich stützte; es wurden diese durch den *Malleolus externus*, durch den äufseren und vorderen Rand der Rollfläche des *Astragalus*, durch den kugelförmigen Kopf des *Astragalus* selbst, durch den vorderen Fortsatz des *Calcaneus* und durch das *Os cuboideum* hervorgebracht. Der Versuch, den Fufs in seine normale Gestalt zurückzuführen, gelang nicht, da, wenn auch der Fufs eine bessere Stellung annahm, der Kranke dennoch immer auf dem äufseren Fufsrande auftrat. Der linke Fufs stand sehr vom rechten ab. Eine Beugung durch die Muskelkraft war nicht möglich, nur konnte der rechte Fufs ein wenig abducirt werden. Bei der Abduction zeigten sich die Sehnen des *Flexor communis* und *hallucis* und des *Tibialis posticus* sehr angespannt, so dafs an diesen Füfsen, wenn gleich die Trennung der Achillessehne ein grofses Hindernifs beseitigte, auch die Sehnen der übrigen *Gastrocnemii* und der Abductoren durchschnitten werden mufsten.

Am 17. October durchschnitt ich beide Achillessehnen; es wurden Binden und Schienen, wie oben schon angegeben ist, angelegt; die Wunden waren vor dem vierten Tage schon geheilt, Schmerz trat nicht ein, die zur Bildung des neuen Theiles der Sehne ausgeschwitzte Lymphe konnte durch das Gefühl wahrgenommen werden.

Am achten Tage nach der Durchschneidung der Sehnen wurde der Stromeyer'sche Apparat angelegt. Am 15ten waren die Fufsspitzen stark nach oben wie bei der Beugung gezogen; aber der Fufs war dennoch nicht wirklich mehr gebeugt, da der *Astragalus* nicht mehr als früher unter die *Tibia* gebracht werden konnte. Die Mittelknochen fast an beiden Füfsen mit dem *Os scaphoidum* und *cuneiforme* wurden über den *Astragalus* nach oben und innen gedrängt, indem die Abductoren die Führung dieser Theile nach aufsen und oben verhinderten. Der *Talipes varus* läfst sich aber, wenn nicht der *Metatarsus* und

die vordere Reihe der Tarsalknochen gegen die senkrechte Axe der *Tibia* gebracht, also nach aufsen und oben zurückgehalten werden, auf keine Weise beugen. Nach der Durchschneidung der Achillessehnen ist daher besonders darauf zu achten, dafs der Widerstand der Abductoren eher besiegt, als der Fufs nach aufwärts gebracht wird.

Die Stellung der Füfse war nach 3 Wochen schon etwas besser, da die *Ossa Metatarsi* mehr gegen die senkrechte Axe der *Tibia* hin bewegt wurden. Nachdem aber 4 Wochen nach der Operation verflossen waren, schritt die Heilung wegen des Widerstandes der Abductoren so langsam vor, dafs man besorgen mufste, die durchschnittenen Sehnenenden würden wieder zu nahe an einander kommen, die ausgeschwitzte Lymphe eine fibröse Beschaffenheit annehmen und nicht leicht verlängert werden können.

Das sehr lebhafte Temperament des Kranken machte, dafs derselbe die Maschine ungern trug, obgleich er über keinen Schmerz und nur über Unbequemlichkeiten klagte.

Dr. Little liefs aus diesem Grunde an den Stromeyer-schen Apparat noch eine horizontale Stahlfeder, durch welche die Fufsspitze nach aufsen gezogen wurde und noch einen anderen Theil, den er von der Scarpa'schen Maschine entlehnte, zur Feststellung der Ferse anbringen.

In der siebenten Woche legte ich die so veränderte Maschine, welche wahrscheinlich, wenn ich die Sehnen des *Tibialis posticus* durchschnitten hätte, unnöthig gewesen wäre, dem Kranken an; sie verursachte zwar anfangs Schmerz, welcher jedoch bald nachliefs.

Nachdem einige Monate verstrichen waren, ging der Kranke ohne Schmerzen im Zimmer umher; dies war früher ohne seine eisernen Stützen ganz unmöglich, er berührte mit der ganzen Fufssohle den Boden, konnte den Fufs gehörig abduciren, obgleich wegen der Schwäche der *Peronei* die Abductoren denselben nach innen zogen. Bemerkenswerth ist es, dafs sich die Tarsalknochen, nachdem sie in ihre natürliche Lage gebracht und das vorher verdichtete Fiber- und Zellgewebe durch Absorbtion verzehrt worden war, so leicht über einander bringen liefsen. Auch erhob er beim Gehen nicht den einen Fufs über den andern, wodurch abwechselnd mit den Füfsen Halbkreise beschrieben wurden, deren gröfster Durchmesser mit dem Fufsboden correspondirte, und deren Boden nach oben ge-

richtet ist, vielmehr führte er den einen Fufs neben dem andern, wie ein gesunder Mensch, nur waren die Kniee etwas nach aufsen geneigt. Jetzt nun, nachdem eine geraume Zeit seit der Operation verstrichen, ist der Gang des Knaben ganz natürlich.

Fälle von Pes varus des IV. Grades.

Beim vierten Grade des Klumpfufses bildet fast die Hälfte des nach unten und innen umgeschlagenen Fufsrückens die Sohle. Die äufsere Seite ist stark convex, die innere stark ausgeschweift oder ganz verschwunden. Der äufsere Knöchel bildet eine grofse Halbkugel, der innere ist flach. Die Wade fehlt.

99. 100. Angeborne Klumpfüfse. Durchschneidung der Achillessehnen, des Flexor hallucis des rechten und des Tibialis anticus des linken Fufses.

P., ein 7jähriger Knabe, war mit Klumpfüfsen geboren. Die Füfse waren kurz, halbmondförmig gestaltet und mit den Spitzen nach innen gerichtet, die Ferse hoch hinaufgezogen, der Gang war watschelnd und äufserst mühsam. Beide Achillessehnen wurden durchschnitten. Die Heilung der Wunden folgte binnen 4 Tagen. Dann wurde Stromeyer's Maschine angelegt. Acht Wochen nach der Operation konnte der Knabe auf den Sohlen gehen. Er trug dann eine geraume Zeit Scarpa'sche Stiefel, legte darauf eine gewöhnliche Fufsbekleidung an.

101. Angeborner Klumpfufs. Durchschneidung der Achillessehne.

W. S., 26 Jahr alt, ein kräftiger, blühender Schneidergeselle aus Sachsen, war mit einem Klumpfufse des vierten Grades geboren. Der Fufs war verkürzt, klumpig, an der inneren Seite ausgehöhlt, der Fufsrücken einer geballten Faust ähnlich und die Zehen rückwärts umgebogen. Beim Gehen berührte er nur mit einer kleinen schwieligen Stelle des Fufsrückens den

Boden, die Spitze des Fufses stand dem inneren Knöchel des anderen Beines entgegengerichtet. Das Gehen war sehr beschwerlich, da sich die schwielige Stelle, mit welcher er auftrat, oft entzündete. Ich durchschnitt die Achillessehne und den *Flexor hallucis*, worauf man den Fufs sogleich in eine bessere Stellung bringen konnte. Es trat keine Entzündung ein. Am 6ten Tage wurde die Staomeyer'sche Maschine angelegt. Jedoch entstanden an der Stelle der Pseudosohle schmerzhafte Blasen vom Drucke der Maschine, so dafs diese für einige Zeit fortgelassen werden mufste. Statt ihrer wurde daher ein einfacher Verband mit Pappschienen angewendet, wobei die gedrückten, nunmehr eiternden Stellen frei blieben und mit Kamillenthee und Bleiwasser behandelt werden konnten, worauf sie nach einigen Wochen heilten. Jetzt wurde die Stromeyer'sche Maschine wieder angelegt, sie wirkte nun bei weitem kräftiger, da die Stellung des Fufses sich so verändert hatte, dafs der junge Mann schon mit der Sohle auftrat. Vier Wochen später konnte der Scarpa'sche Schienenstiefel angelegt werden, in dem die ersten neuen Gehversuche gemacht wurden. Mit einem unbeschreiblichen Wohlbehagen legte der gleichsam neugeborne, junge Schneider, ungeachtet einer schwerfälligen Ungeübtheit, gröfsere Strecken zurück; er sagte, er könne sich nicht satt gehen. Die Stellung und die Gestalt des Fufses waren jetzt natürlich, mit Ausnahme des noch zu starken Hinaufgebogenseins der grofsen Zehe. Diese beseitigte ich dadurch, dafs ich die Sehne des *Flexor hallucis* nochmals durchschnitt und den Fufs während der Heilung noch 14 Tage lang in die Maschine legte. Die Heilung dieses Klumpfufses gehört zu den schwierigsten.

102. Angeborner Klumpfufs. Durchschneidung der tendo Achillis, des Flexor hallucis und der Aponeurosis plantaris.

Taf. XVI. Fig. 3.

M. G., 21 Jahr alt, aus Frankfurt a. d. O.; war mit einem Klumpfufs, welcher einem von vielen geschickten Wundärzten consequent angewandten Kurverfahren trotzte, geboren. 12. Juni. Durchschneidung der *tendo Achillis*, des *Flexor hallucis* und

der *Aponeurosis plantaris* in der Klinik der Charité. Am 8ten Tage nach der Operation bildete sich eine starke, in Eiterung übergehende Entzündung in der *Planta pedis*, welche sich erst nach 14 Tagen durch Cataplasmen, Fomentationen mit *infus. Chamomill.* und Bäder so weit beseitigen liefs, dafs ich zur Anlegung der Stromeyer'schen Maschine schreiten konnte. Durch sie wurde innerhalb 10 Wochen die vollständige Heilung des früher sehr verkrüppelten Fufses bewirkt. — Einige Verzögerung erlitt die Kur indessen durch einen schmerzhaften *Decubitus* an der unteren Seite des Ballens der grofsen Zehe, welcher durch den Druck des Fufsbrettes hervorgebracht war. Von diesem wurde ein Stück abgesägt und dadurch der anhaltende Druck vermindert; die Heilung erfolgte dann bald.

103. 104. Angeborne Klumpfüfse. Zweimalige Durchschneidung der Achillessehne.

B., ein 6jähriger Knabe, war mit Klumpfüfsen geboren. Er hatte Maschinenstiefel ohne Erfolg getragen, weshalb diese bei Seite gelegt waren. Der rechte Fufs, mit dessen äufseren Rande er auftrat, hatte den dritten, der linke, welcher ganz umgedreht war, den vierten Grad der Verbildung erreicht. Letzterer hatte fast die Gestalt einer unregelmäfsigen Halbkugel angenommen. Die Fufsspitzen waren einander zugekehrt, und während die Fersen weit von einander abstanden, waren die Kniee dicht zusammengerückt. Die Füfse, besonders der linke, zeigten für das jugendliche Alter eine fast unnachgiebige Starrheit, so dafs man ihnen mit den Händen kaum eine etwas bessere Stellung geben konnte. Ich durchschnitt zuerst beide Achillessehnen und legte dann einen leichten Verband an. Nachdem die Wunden geheilt waren, wurden die Füfse in die Stromeyer'sche Maschine eingespannt. Dr. Little, welcher — als ein von Stromeyer so eben glücklich vom Klumpfufs Geheilter zurückkam, übernahm die Nachbehandlung. Sein Eifer, baldigst ein günstiges Resultat herbeizuführen, war indessen zu grofs; die zu feste Anlegung der Maschine bewirkte bei der grofsen Starrheit der Bänder durch Druck auf die hervorragenden Tarsalknochen und Knöchel eine entzündliche Anschwellung, welche, als ich den Knaben sah, ungeachtet der Entfernung der Maschine und der Anwendung der Bleiwasserumschläge, in Gangrän und Sphacelus der Haut an einzelnen Stellen überging und dann die Geschwürsform an-

nahm. Eine Krankenanstalt übernahm freiwillig die Heilung dieser Geschwüre und beendigte sie glücklich. Es war dies üble Ereignifs dem gleich, welches sich bisweilen bei gewöhnlichen Beinbrüchen ereignet, wenn die Haut des Kranken sehr zart und der Verband verhältnifsmäfsig zu fest angelegt worden. Beides war hier der Fall. Nachdem die Geschwüre geheilt waren, baten die Eltern dringend um Beendigung der Kur der Klumpfüfse. Die Füfse hatten eine noch sehr unglückliche Stellung und Gestalt, und es war die frühere Durchschneidung der Achillessehnen natürlich von geringem Erfolge gewesen, weil die orthopädische Nachbehandlung hatte ausgesetzt werden müssen. Ich durchschnitt deshalb nochmals beide Achillessehnen und übertrug dem Dr. Reich die Nachbehandlung, da Dr. Little bereits nach London zurückgekehrt war. Der Erfolg dieser zweiten Durchschneidung und die höchst sorgfältige Anlegung der Stromeyer'schen Maschine waren über alle Erwartung günstig. Bald konnten die Füfse in einem stumpfen Winkel und zuletzt in einem spitzen zum Unterschenkel gebracht werden. Die Nachlässigkeit der Eltern indefs war Schuld daran, dafs einer der Füfse wieder Neigung bekam, zur falschen Richtung zurückzukehren.

105. Angeborner Klumpfufs. Durchschneidung der Achillessehne, der Flexoren der ersten, zweiten und dritten Zehe und der Aponeurosis plantaris. Nochmalige Durchschneidnng des Flexor hallucis.

J. S., zwölf Jahre alt, ein blühender kräftiger Knabe, war mit einem rechten Klumpfufs geboren. Der Fufs, welcher mit der Spitze nach innen gerichtet stand, war umgedreht, der Rükken zur Sohle geworden, die kurze Sohle nach oben gekehrt, und von vorn nach hinten zusammengedrückt, so dafs der Ballen der grofsen Zehe der Ferse stark genähert war. Letzterer stand hoch nach innen, und die Achillessehne befand sich daher auch in falscher Lage. Ich durchschnitt die Achillessehne, die Flexoren der ersten Zehen und die *Aponeurosis plantaris*. Die Wunden heilten ohne Eiterung, und schon nach wenigen Tagen konnte die Stromeyer'sche Maschine angelegt werden. Die vollständigste Heilung des Klumpfufses und ein natürlicher Gang waren die Früchte einer, volle acht Monate währenden, mühevollen Behandlung, welche Dr. Holthoff erlangte.

106. 107. Angeborne Klumpfüfse. Durchschneidung der Achillessehnen.

Marie M., das 4jährige Töchterchen eines Mauermeisters aus Havelberg, war mit Klumpfüfsen geboren. Der rechte hatte bereits den vierten Grad erreicht, der linke dagegen erst den zweiten. Es war schon anderweitig der Versuch zur Heilung der Klumpfüfse auf operativem Wege gemacht worden, die Achillessehnen durch einen Längenschnitt entblöfst und laut Bericht die Haut auf einer Hohlsonde durchschnitten worden. Nach langwieriger Eiterung war zwar die Heilung der Wunden, aber nicht die der Klumpfüfse erfolgt. Die festen Narben waren der Aussicht auf baldige Heilung eben nicht günstig. Ich durchschnitt die Achillessehnen und legte bis zur Heilung der Wunden einen einfachen Verband an. Darauf wurde der weniger verbildete Fufs in die Stromeyer'sche Maschine eingespannt, der schlimmere rechte mit einer geraden Aufsenschiene behandelt. Bei der vom Dr. Holthoff sehr sorgfältig geleiteten Nachbehandlung gelang es allmälig, die Stellung der Füfse zu verbessern, und das Kind noch vor Ablauf des vierten Monats vollkommen herzustellen. Ein Druck, welchen die Schiene auf den äufseren Knöchel ausgeübt hatte, verzögerte die Kur indefs um einige Wochen.

108. 109. Angeborne Klumpfüfse. Durchschneidung der Tibiales antici und der Achillessehnen beider Füfse.

Ernst B., 4 Monate alt, war mit Klumpfüfsen geboren. Der linke war ein Klumpfufs des dritten, der rechte des vierten Grades. Die Füfse waren halbmondförmig gestaltet und nach innen umgedreht, der rechte am meisten. Bei der ersten Operation wurden nur die *Tibiales antici* vom Grafen Dr. Bylandt durchschnitten und darauf die orthopädische Behandlung mit geraden Aufsenschienen begonnen. Nachdem innerhalb mehrerer Monate, durch die äufserst sorgfältige Behandlung des Dr. Böhm, die Klumpfüfse in Pferdefüfse verwandelt worden waren, geschah die Durchschneidung der Achillessehnen. Es stellte sich auch in der Stichwunde des rechten Fufses eine ziemlich starke Blutung ein, welche durch eine feste Einwickelung in-

dessen bald wieder gehoben wurde. Die Heilung der Klumpfüfse erfolgte nach dieser letzten Operation sehr bald durch Schnürstiefeln.

110. 111. Angeborne Klumpfüfse. Durchschneidung der Achillessehnen.

Ferdinand H., 7 Jahr alt, war mit Klumpfüfsen geboren, von denen der linke den vierten, der rechte bis zum siebenten Jahre den dritten Grad erreicht hatte. Der Vater des Knaben war ebenfalls mit einem Klumpfufse der linken Seite von Geburt an behaftet. Der Gang des Knaben war sehr schwerfällig, eine Folge der früher angewendeten Maschine. Die Füfse standen nach innen gekehrt, die Beine waren atrophisch, das Kind überhaupt schwächlich und mager. Ich durchschnitt die Achillessehnen. Die Wunden heilten ohne Eiterung, und am fünften Tage konnte die Stromeyer'sche Maschine angelegt werden. Nach 6 Wochen standen beide Füfse über den rechten Winkel, der linke war indessen hinter dem weniger verbildeten rechten Fufse noch etwas zurück. Um diese Zeit konnte der Scarpa'sche Stiefel angezogen und die ersten Versuche zum Gehen gemacht werden. Vierzehn Tage später trat der Knabe, völlig geheilt, seine Rückreise an.

112. Angeborner Klumpfufs. Durchschneidung der Achillessehne und der Beuger der grofsen Zehe.

Louise K., ein blondes 7jähriges Mädchen, war mit einem linken Klumpfufs geboren. Der Fufs war umgedreht, die Form aber gut, die Sohle wenig hohl. Eine unvollkommene Maschine, eine Art von Scarpa'schem Schuh, war seit drei Jahren getragen worden, in welcher der Fufs umgekehrt stand, so dafs der halbe Rücken die Sohle berührte. Ich durchschnitt die Achillessehne und die Beuger der grofsen Zehe. Die Wunden waren nach drei Tagen vollkommen geheilt. Der Fufs zeigte sich jetzt so nachgiebig im Tarsalgelenk, dafs ich sogleich den Scarpaschen Stiefel anlegen konnte. In der dritten Woche war das Kind vollkommen geheilt. Aus Besorgnifs vor einem Rückfall empfahl ich noch einige Zeit den Schienenstiefel zu tragen.

113. Angeborner Klumpfuſs. Durchschneidung der Achillessehne und der Beuger in der Sohle.

Carl W., 6 Jahr alt, Sohn eines Tischlers, war mit einem rechten Klumpfuſs geboren. Der Fuſs war nach innen umgedreht, kurz, breit, der Mittelfuſsknochen buckelförmig nach aussen hervorragend, die Haut mit dicken Schwielen bedeckt. Seit Jahren war eine schlechte Maschine, eine Art von hölzernen Schuhen, mit eisernen Schienen versehen, getragen worden, in welcher der umgedrehte Fuſs steckte. Die Achillessehne und die verkürzten Beuger des Fuſses wurden durchschnitten, und die Heilung binnen einigen Monaten durch die Stromeyer'sche Maschine und den Scarpa'schen Stiefel zu Stande gebracht.

114. Angeborner Klumpfuſs. Durchschneidung der Achillessehne.

August H., drittehalb Monate alt, aus Berlin, mit einem Klumpfuſs der rechten Seite. Der Fuſs war ganz nach auſsen umgekehrt, mit der Spitze nach innen gerichtet, vorn breit und platt. Die Achillessehne wurde durchschnitten und die Heilung durch einen Pflasterverband, welcher wöchentlich zwei Mal erneuert wurde, binnen vier Wochen erreicht.

115. Angeborner Klumpfuſs Durchschneidung der Achillessehne und eines Beugers der Zehe.

August K., 8 Jahr alt, vom Lande gebürtig, mit einem linken Klumpfuſs des vierten Grades. Der äuſsere Rand des Fuſses war so umgedreht, daſs der Knabe mit dem halben Fuſsrücken auftrat, wobei die Spitze des Fuſses nach innen gerichtet, die Ferse hoch in die Höhe gezogen war. Am 9. July durchschnitt ich die Achillessehne und einen sich spannenden Flexor in der Fuſssohle. Schon nach einigen Tagen war die Wunde geheilt, und das Glied wurde in die Stromeyer'sche Maschine gelegt. Am 15. September konnte der Knabe vollkommen geheilt entlassen werden.

116. Angeborner Klumpfuſs. Durchschneidung der Achillessehne.

Der anderthalbjährige Knabe des Predigers S. aus Pommern war mit einem rechten Klumpfuſs des vierten Grades geboren. Der mit der Spitze nach innen gerichtete Fuſs war an seinem inneren Rande halbmondförmig ausgeschweift, die Sohle nach oben, der halb umgekehrte Fuſsrücken nach unten gekehrt. Die untere Extremität war überall sehr dünn und atrophisch. Die Behandlung schien wegen fast ankilotischer Unnachgiebigkeit des Fuſses sehr schwierig zu werden und viel Zeit zu erfordern. Selbst nachdem ich die Achillessehne durchschnitten hatte, lieſs sich der Fuſs nur ein wenig günstiger stellen. Den *Flexor hallucis* durchschnitt ich ebenfalls. Nachdem die Wunden schon am dritten Tage geheilt waren, wurde am fünften die Stromeyer'sche Maschine angelegt. Der unermüdeten Sorgfalt des Dr. Holthoff gelang es binnen 6 Wochen dem Fuſse die normale Stellung zu geben; die auſserordentliche Zartheit der feinen, weiſsen Haut brachte an allen Stellen, wo die Maschine nur ein wenig fest anlag, sogleich rothe Flecken hervor, diese muſsten dann wieder erst durch Bleiwasser besänftigt werden, bis man die Schiene wieder anlegen konnte. Die Heilung gelang indessen binnen 7 Wochen vollständig.

117. 118. Angeborne Klumpfüſse. Durchschneidung der Achillessehnen, der Tibiales antici und des Flexor hallucis.

Der 12jährige Knabe des Kaufmanns S. war mit Klumpfüſsen des höchsten Grades geboren. Alles, was die Orthopädie an künstlichen Maschinen zur Heilung der Klumpfüſse besitzt, und was die zärtlichste älterliche Sorgfalt vermag, war bei diesem Kinde von der ersten Zeit des Lebens an geschehen. Es war aber weiter nichts erreicht worden, als den fünften Grad des Klumpfuſses auf den vierten zurückzuführen. Damit war zwar etwas gewonnen, weit gröſser aber war der Nachtheil, den diese so sorgfältige Anlegung der Maschine auf die unteren Extremitäten ausgeübt hatte, da diese dadurch in einen lähmungsartigen Zustand versetzt waren. Nahm man die mit langen Huft-

stangen versehene Fufsbekleidung ab, so konnte der Knabe weder stehen noch gehen, sondern fiel um, er ging also nur auf den Maschinen. Die nach innen umgedrehten Füfse hatten einen ziemlichen Grad von Nachgiebigkeit. Ich durchschnitt die Achillessehnen, die *Tibiales antici* und die *Flexores hallucis*. Die Wunden waren in einigen Tagen geheilt. Dann wurde die Stromeyer'sche Maschine etwa 6 Wochen lang angelegt, und als die Füfse gerade standen, diese mit dem Scarpa'schen Stiefel vertauscht. Der Knabe trat jetzt mit vollen Sohlen auf und konnte ohne Hülfe, einige Schwäche abgerechnet, gut gehen; diese verlor sich erst allmälig bei der Anwendung stärkender Einreibungen.

119. Angeborner Klumpfufs. Durchschneidung der Achillessehne, des Beugers der grofsen und der zweiten Zehe.

Taf. XVI. Fig. 4.

August P. aus Potsdam, 13 Jahr alt, war mit einem Klumpfufs geboren. Ungeachtet der frühen Anwendung von Maschinen und der beschlagenen Stiefeln hatte sich bei dem jugendlichen Alter des Kindes der Klumpfufs bis zum vierten Grade ausgebildet. Das Gehen fiel dem Kranken allmälig immer schwerer, und oft mufste es eine lange Zeit unterbleiben, da sich die Pseudosohle auf dem Fufsrücken häufig entzündete, aufbrach und hartnäckige Geschwüre bildete. Die Stellung des Fufses war nach innen, der Fufs so umgedreht, dafs der Patient mit den hinteren Fufswurzelknochen und nach vorn etwas mit dem Fufsrande auftrat, der Fufs war dadurch schmal zusammengedrückt, und die umgekehrte Sohle zeigte eine tiefe Furche, die grofse und die kleine Zehe berührten sich fast, so stark war der Fufs an der Spitze zusammengedrückt; er war dabei rigid und liefs sich wenig besser stellen. Ich durchschnitt zuerst die Achillessehne und dann den *Flexor hallucis* und den Beuger der zweiten Zehe. Die Wunden heilten ohne Entzündung und Eiterung; am siebenten Tage wurde Stromeyer's Maschine angelegt. Drei Wochen nach der Operation konnte der Knabe schon mit der ganzen Fufssohle auftreten, und 7 Wochen nach derselben legte er Wege von einer halben Stunde ohne grofse Beschwerde zurück. Diese glückliche Heilung ist durch die Bemühungen des Dr. Berend zu Stande gekommen.

120. 121. Angeborne Klumpfüfse. Durchschneidung der Achillessehnen und des Tibialis anticus an beiden Füfsen.

Julius J., ein blühender 2jähriger Knabe vom Lande, war mit Klumpfüfsen geboren, gegen welche man schon Maschinen ohne Erfolg angewendet hatte. Die Füfse waren umgedreht, mit den Spitzen nach innen gerichtet und am inneren Fufsrande stark halbmondförmig ausgeschweift, so dafs die grofse Zehe der Ferse bedeutend genähert war. Ich durchschnitt die Achillessehnen und die Sehne des *Tibialis anticus* und wickelte die Füfse ein. Nach einigen Tagen bei Abnahme des Verbandes waren die Wunden geheilt, und es konnte die Stromeyer'sche Maschine angelegt werden. Nachdem diese schon einige Zeit getragen worden war, und die Stellung der Füfse sich bedeutend gebessert hatte, entstand an dem einen Fufse durch Druck der Maschine ein *Decubitus*, welcher bis zur langsamen Heilung der Wunden das Aussetzen der orthopädischen Behandlung nöthig machte. Nachdem die Stelle wieder vernarbt war, wurde der Stromeyer'sche Apparat wieder angelegt und dem Kinde bei Tage die Scarpa'schen Stiefeln angezogen, in denen es sehr schnell gehen lernte: bis dahin war es noch niemals gegangen. Diese vollkommene Heilung hatte noch nicht volle zwei Monate gedauert.

122. Angeborner Klumpfufs. Durchschneidung der Achillessehne, des Flexor hallucis longus und des Tibialis anticus.

Auguste L., 5 Monate alt, war mit einem linken Klumpfufs geboren. Das Uebel hatte sich seit der Geburt um einen Grad verschlimmert, indem es vom dritten in den vierten Grad übergegangen war. Maschinen hatte das Kind noch nicht getragen. Ungeachtet der Jugend des Kindes war der umgedrehte Fufs, welcher mit dem halben Rücken nach unten gekehrt war und die Sohle nach oben gerichtet hatte, sehr widerspänstig und liefs sich nur mit einiger Gewalt in die normale Lage bringen. Ich durchschnitt die Achillessehnen, den *Flexor hallucis longus* und den *Tibialis anticus* und legte einen grofsen Pflaster-

streifen um den Fuſs über die Wunde fort, und näherte denselben dadurch schon etwas der normalen Stellung. Einige Tage später befestigte ich an dem Fuſse, eine kleine Schiene mittelst einer Binde. Nach 14 Tagen wurde dieser Verband mit einem kleinen Stromeyer'schen Apparat vertauscht; nachdem dieser 14 Tage lang angewendet worden war, sah man dem Fuſse nichts mehr vom Klumpfuſs an.

123. 124. Angeborne Klumpfüſse. Durchschneidung der Achillessehnen und der Beuger in der Fuſssohle.

Der Sohn des hiesigen Glasmalers M., 9—10 Jahr alt, war mit exquisiten Klumpfüſsen geboren. Die Füſse waren kurz, breit, nach innen gekehrt, der Rücken buckelartig hervortretend und mit harten Schwielen besetzt, als Sohle dienend. Die frühere, lange fortgesetzte, orthopädische Behandlung hatte die Gestalt der Füſse nicht verbessert. Ich durchschnitt die Achillessehnen und die gespannten Beuger in der Fuſssohle. Die Starrheit und Unnachgiebigkeit der Füſse war bedeutend und die Fortschritte zur Besserung äuſserst gering. Dabei war der Knabe äuſserst empfindlich, die Mutter zu zärtlich. Alle Mühe bei der Nachbehandlung brachte nur eine Verbesserung des Zustandes hervor, die völlige Heilung gaben die Eltern aus Mangel an Ausdauer auf. Wahrscheinlich ist das Uebel gegenwärtig zu seinem früheren Grade wieder zurückgekehrt.

125. Angeborner Klumpfuſs. Durchschneidung der Achillessehne.

W. K., ein sehr dicker, 1 Jahr alter Knabe, mit linkem Klumpfuſs und einer stark säbelförmigen rhachitischen Krümmung beider unteren Extremitäten. Durch die Krümmung der Knochen des Unterschenkels bekam der Klumpfuſs die Stellung des vierten Grades, indem der Fuſsrücken nach unten, die Sohle nach oben gerichtet war. Die Durchschneidung der Achillessehne war bei der Dicke der Weichtheile und des Verborgenseins der Achillessehne, die bei keiner Richtung des Fuſses hervortrat, ziemlich schwierig. Als der Verband nach einigen Tagen abgenommen wurde, zeigte sich eine kleine Eiterung; nachdem diese aufgehört hatte, wurde die Heilung binnen 3 Monaten durch einen Schienenstiefel vollendet.

126. 127. Angeborne Klumpfüfse. Durchschneidung der Achillessehnen.

S., 9 Jahr alt, ein magerer Knabe mit angebornen Klumpfüfsen des höchsten Grades. Umdrehung des Fufsrückens nach unten, grofse Kürze und halbkuglige Gestalt derselben, kurze, ausgehöhlte, nach oben gerichtete Sohle, Stellung der Fufsspitzen gegen einander, Gang mit Ueberhaspeln. Die Gelenkverbindungen waren so steif, dafs man den Fufs selbst mit Gewalt in keine günstigere Stellung bringen konnte. Beide Achillessehnen wurden durchschnitten und dann nach einigen Tagen vorläufig nur Schienen zur ersten günstigen Richtung angelegt. Da sich aber bald Excoriationen auf dem Fufsrücken bildeten, der Knabe und die Eltern die Kur langweilig fanden, so mufste dieselbe vor der Hand ausgesetzt werden.

128. Angeborner Klumpfufs. Durchschneidung der Achillessehne und zweimalige Durchschneidung des Flexor hallucis longus.

Fräulein Henriette W. war mit einem rechten Klumpfufs geboren, welcher bis zu ihrem 31sten Jahre eine Menge bitterer Seelen- und Körperleiden herbeiführte. Von Jugend auf waren zwar Maschinen verschiedener Art, aber ohne allen Erfolg angewendet worden, so dafs der Klumpfufs seit mehreren Jahren den vierten Grad erreicht hatte. Von dieser Zeit an war das Gehen nur kleine Strecken lang und mit der höchsten Anstrengung möglich, da bei jedem Schritte die zunehmende Last des Körpers ein Hinüberbiegen nach der rechten Seite hervorbrachte. Der Fufs selbst war kurz, klumpig, nach innen verdreht und gebogen, die Spitze gegen den inneren Knöchel des gesunden Fufses gerichtet. Der äufsere Knöchel mit den Tarsalknochen bildete einen grofsen Buckel, während der innere verschwunden zu sein schien. Der Unterschenkel war von den Knöcheln an, bis ans Knie fast überall gleich dick und gleichmäfsig rund, unten weit dicker als der gesunde. Haut und Zellgewebe fühlten sich pastös fest an.

Ich durchschnitt die Achillessehne und den *Flexor hallucis longus*. Die Wunden waren nach einigen Tagen geheilt,

so dafs die Maschine von Stromeyer angelegt werden konnte. Ungeachtet der allmählig verstärkten Wirkung derselben entzündeten sich mehrere Stellen an der Aufsenseite des Fufses und bildeten oberflächliche Excoriationen. Diese wurden mit Bleiwasser und mit milder Salbe behandelt und aller Druck, während die Maschine lag, entfernt gehalten. Das Aussetzen der orthopädischen Behandlung würde zu bedeutende Rückschritte herbeigeführt haben. Nachdem die Heilung der Fufsgeschwüre erfolgt war, konnte die Dame mit dem Scarpa'schen Stiefel weite Gänge machen, wobei sie vollkommen mit der ganzen Sohle auftrat. Der Fufs hatte sich nicht blofs in seiner Stellung, sondern auch in seiner Gestalt sehr verändert, er war schmaler und bedeutend länger geworden. Die ganze Behandlung hatte 10 Wochen gedauert, worauf Fräulein W. in ihre Heimath zurückkehrte. Ein halbes Jahr später wurde ich durch einen Besuch von ihr überrascht. Die Bemerkung, dafs der Fufs sich abermals mehr nach innen neige, und dafs der äufsere Fufsrand bisweilen umknicke, flöfste ihr die Besorgnifs ein, der Klumpfufs kehre wieder. In der That fand ich die Stellung des Fufses verschlimmert und die Angaben ganz richtig. Der Grund lag aber allein darin, dafs das Tragen des Scarpa'schen Stiefels nach der Rückkehr in die Vaterstadt vernachlässigt und dieser mit einem gewöhnlichen Schuh vertauscht worden war. Da sich der *Flexor hallucis longus* allein stark gespannt zeigte, so durchschnitt ich diesen nochmals. Dann wurde die Stromeyersche Maschine einige Wochen lang angelegt, worauf die Stellung des Fufses vollkommen natürlich wurde. Der Dame gab ich den Rath, den Scarpa'schen Stiefel noch mehrere Monate lang zu tragen. Diese glückliche Heilung verdankt die Kranke den sorgfältigen und eifrigen Bemühungen des Dr. Berend.

129. 130. Angeborne Klumpfüfse. Zweimalige Durchschneidung beider Achillessehnen, des Tibialis anticus, der Flexoren und der Aponeurosis plantaris.

Ludwig P. aus Brandenburg, ein kräftiger Knabe, war mit zwei Klumpfüfsen geboren und in frühen Jahren vergebens mit Maschinen behandelt worden. Die Füfse waren verkürzt, nach innen stark ausgeschweift, der halbe Fufsrücken dem Boden zugekehrt, und hier mit harten dicken Polstern besetzt. Die Ferse

war hoch nach oben und innen gezogen, die Fufsspitzen gegen einander gekehrt und die Füfse schwer in die natürliche Stellung zu bringen. Ich durchschnitt anfangs nur beide Achillessehnen und machte dann die Einwickelung der Füfse. Die Wunden waren bald völlig geheilt, so dafs am sechsten Tage nach der Operation die Stromeyer'sche Maschine angelegt werden konnte. Als aber einige Wochen später die Stellung und Gestalt der Füfse zwar bedeutend gebessert erschienen, die Füfse aber doch noch zu stark an der Sohle ausgeschweift blieben, und mit der Spitze zu sehr nach innen standen, so durchschnitt ich an beiden Füfsen den *Tibialis anticus*, die Beuger der Füfse und die *Aponeurosis plantaris*. Nach einigen Tagen waren die Wunden geheilt, worauf die Stromeyer'sche Maschine wieder angelegt wurde. Einige Wochen später liefs ich den Knaben am Tage den Scarpa'schen Stiefel tragen und noch des Nachts die Füfse in den gedachten Apparat einschnallen. Die Stellung der Füfse und der Gang waren erträglich, liefsen aber noch einiges zu wünschen übrig. Drei Monate später, da die Ferse immer noch etwas in die Höhe gezogen war, durchschnitt ich beide Achillessehnen nochmals, liefs die Nachbehandlung, so wie früher fortsetzen, worauf die Glieder brauchbar und normal wurden, und mit der Fläche der Sohle und der Ferse den Boden berührten.

131. 132. Angeborne Klumpfüfse. Durchschneidung der Achillessehnen und der Beuger des Fufses in der Sohle.

Der Sohn des Grafen B. aus Oesterreich, ein zarter, schlanker, liebenswürdiger Knabe, 12 Jahr alt, war mit Klumpfüfsen geboren. Von der zartesten Kindheit an, hatte der sorgsame Vater keine Mühe und Kosten gescheut, die verschiedenartigsten Maschinen auf den Rath berühmter Aerzte anfertigen zu lassen, doch waren alle diese Vorrichtungen nicht im Stande, das Uebel zu heilen, sondern dienten den Extremitäten nur zur Unterstützung, um den Knaben auf den Beinen zu erhalten. Der Graf entschlofs sich daher zu einer Reise nach Berlin. Die Füfse waren schmal, schlank, nach innen gekehrt, die Extremitäten fast atrophisch, dabei so schwach, dafs sie die Last des Körpers durchaus nicht tragen konnten. Wurden die in den

letzten Jahren getragenen Maschinen, welche aus schweren, mit Schienen versehenen Stiefeln bestanden, von denen eiserne Gelenkstäbe bis zu dem Leibgurte hinaufreichten, und die aufserdem mit blechernen Kapseln für Unter- und Oberschenkel gleich einem gegliederten Panzer zusammenhingen, angelegt, so war ein stolperndes Gehen mit verdrehten Füfsen möglich.

Ich durchschnitt die Achillessehnen und die verkürzten Beuger in den Fufssohlen, umwickelte die Füfse mit Pflasterstreifen, durch welche zugleich ihre Stellung etwas gebessert wurde. Als nach einigen Tagen die Heilung der Wunden erfolgt war, wurden an die äufseren Seiten der Extremitäten gerade Schienen mittelst Halstücher befestigt, und durch diesen Verband die Klumpfüfse binnen einigen Monaten in schöne Spitzfüfse verwandelt. Mit heldenmüthiger Standhaftigkeit ertrug der äufserst empfindliche Knabe die peinliche Nachbehandlung. Die später angelegte Maschine von Stromeyer vollendete die Kur der Spitzfüfse, nach deren zweimonatlichen Anwendung, der Knabe die ersten Versuche zum Gehen mit Hülfe der Scarpa'schen Stiefel machen konnte. Wiederholte Uebung der Glieder bei normaler Stellung derselben, und stärkende Einreibung der Muskeln, gaben diesen bald so viel Kraft, dafs der Gang natürlich wurde, und der durch unermüdete Sorgfalt um sein Kind bemühte Vater mit demselben in die Heimath zurückkehren konnte.

133. Angeborner Klumpfufs. Durchschneidung der Achillessehne.

Fräulein K., 22 Jahr alt, wurde mit einem linken Klumpfufse geboren, gegen welchen schon im zweiten Monate nach der Geburt Maschinen, Einreibungen u. s. w. angewendet wurden. Im dritten Lebensjahre wurde das Kind nach Berlin gebracht und hier die orthopädische Behandlung durch neue zweckmäfsigere Maschinen vorgenommen. Diese Behandlung wurde bis zum zehnten Jahre fortgesetzt und dabei mit seltener Consequenz der Fufs täglich eine Stunde über Kohlenfeuer gewärmt und mit aromatischem Essig und starken Kräuterabkochungen gewaschen und eingerieben. In welcher Absicht dies geschah, ist mir nicht klar geworden. Da aber der Klumpfufs darnach nicht besser, sondern immer schlechter wurde, so legte man die Maschinen und Arzneien bei Seite und überliefs den

Fufs seinem Schicksal. „Inwiefern", schreibt das geistvolle junge Mädchen, „dies Fufsübel auf meinen Charakter eingewirkt, ist schwer zu entscheiden, da auch anderes körperliches Leiden mich sehr früh aus der heiteren Fröhlichkeit der Kindheit weckte, und mir das Leben von einer ernsteren Seite zeigte. Mit dem Gedanken vertraut, unheilbar zu sein, und doch immer von neuem dadurch erschüttert, durchlebte ich die schönsten Tage meiner Jugend, bis ich plötzlich durch die blofse Nachricht, auf einem anderen Wege geheilt werden zu können, zu einem neuen Dasein erweckt wurde."

Die erste Untersuchung der neuangekommenen Kranken gab mir wenig Hoffnung. Der Fufs war nach innen umgebogen, die Sohle der Länge nach zusammengedrückt, die Ferse umgebogen und stark hinaufgezogen. Der übrige Tarsus bildete als eine faustgrofse Geschwulst die Sohle und war mit einer grossen Schwiele besetzt. Die Spitze des Fufses stand nach innen, das Bein war fast überall gleich dick. Mehr als die üble Stellung des Fufses gab die Steifigkeit desselben eine üble Prognose. In allen Gelenkverbindungen war der Fufs steif, und es konnte ihm selbst bei Anwendung einiger Gewalt keine bessere Richtung gegeben werden. Vor der Operation behandelte ich den Fufs erst einige Zeit mit lauen Bädern und erschlaffenden Einreibungen. Die Kranke durfte nicht gehen. Binnen 4 Wochen wurden die Theile etwas weicher und nachgiebiger. Ich durchschnitt dann die Achillessehne und den *Flexor hallucis* und die der zweiten nächsten Zehe. Die Wunden heilten nach einigen Tagen. Dem Fufse wurde nun allmählig eine bessere Stellung durch eine an die äufsere Seite angelegte Schiene gegeben, dabei Bäder und ölige Einreibungen angewendet. Einige Monate später durchschnitt Dr. Holthoff nochmals die Achillessehne und die drei schon einmal in der Fufssohle durchschnittenen Beuger. Die Heilung war vollkommen.

134. 135. Angeborne Klumpfüfse. Durchschneidung der Achillessehnen, der Sehnen des vorderen Schienbeinmuskels und der Beuger der grofsen Zehen.

Emil T. aus Potsdam, ein blühender Knabe, 1 Jahr alt, wurde mit Klumpfüfsen geboren. Das Kind hatte keine Maschinen getragen. Die Füfse waren nach aufsen umgeschla-

gen, an der inneren Seite stark ausgeschweift, an der äufseren convex, die Spitzen standen nach innen. Es wurden an beiden Füfsen die Achillessehnen, die *Tibiales antici* und die Beuger der grofsen Zehen durchschnitten und darauf die Glieder mit Binden eingewickelt. Der rechte Fufs war schon durch die Binde allein in zehn Tagen vollkommen geheilt. Der linke zeigte sich etwas widerspenstiger, weshalb der Scarpa'sche Stiefel angezogen wurde. Binnen Kurzem wurde auch dieser Fufs vollkommen normal.

Fälle von Pes varus
des V. Grades.

Beim *Pes varus* des fünften Grades hat der Fufs fast ganz die Fufsgestalt verloren und ist in einen unförmlichen Klumpen umgewandelt. Der Fufsrücken bildet die Sohle, und die eigentliche Sohle ist nach innen und aufwärts gekehrt. Jener ist mit dicken, harten Schwielen besetzt, diese aber hat eine sehr feine, äufserst empfindliche, reizbare, oft faltig zusammengeschlagene, von tiefen Furchen durchzogene Haut. Die Ferse ist ganz nach innen und oben gerichtet, der vordere Theil des Fufses mit den Zehen ist ebenfalls stark nach innen gekehrt und aufwärts gerichtet, so dafs die grofse Zehe und der innere Fufsrand mit der *Tibia* einen spitzen Winkel bilden. Die Achillessehne, welche nach innen neben dem ganz verstrichenen inneren Knöchel liegt, wogegen der äufsere mit dem Fufsrücken einen grossen flachen Buckel bildet, ist bei diesem höchsten Grade des Klumpfufses selten noch gespannt, dagegen sind die Extensoren: welche ganz auf die Seite der Flexoren getreten sind, äufserst straff. Sie sind es, welche besonders in der letzten Zeit dazu beitragen, die Form und Stellung des Gliedes zu verderben, indem sie die Zehen und den vorderen Theil des Fufses gegen die *Tibia* anziehen. Die Wade fehlt gänzlich, und der Unterschenkel ist völlig atrophisch. Die Fufswurzelknochen sind bei älteren Personen bedeutend in ihrer Form verändert, an der äufseren ausgewichenen Seite des Gliedes breiter geworden, an ihren inneren Rändern durch Druck resorbirt, so dafs sie Keile bilden. Dieser fünfte Grad des Klumpfufses bildet sich entweder aus einem angebornen niederen Grade oder einem erworbe-

nen paralytischen allmälig aus, oder er ist schon in diesem höchsten Grade angeboren. — Die Heilung dieses Klumpfuſses ist das mühevollste Werk der ganzen operativen Orthopädie.

136. Angeborner Klumpfuſs. Dreimalige Durchschneidung der Achillessehne und der Flexoren des Fuſses. Trennung der Aponeurosis plantaris.

Taf. XVII. Fig. 1.

Der Webergeselle W., 24 Jahr alt, aus Nowawest bei Potsdam gebürtig, mit einem linken Klumpfufs des höchsten Grades. Der Fuſs war ein unförmlicher, nach innen gedrehter Klumpen, ein echter Klumpfuſs. Auf dem schwieligen Rücken des Fuſses ging der Mensch mit groſser Beschwerde. Unsere edle Kronprinzessin, von den Leiden des Unglücklichen unterrichtet, gab demselben die Mittel zu einer siebenmonatlichen Subsistenz hier in Berlin, binnen welcher Zeit die höchst mühevolle Behandlung des Klumpfuſses fortgesetzt, aber das erfreuliche Resultat einer vollkommenen Heilung, besonders durch die Bemühungen des Dr. Holthoff, erreicht wurde. In verschiedenen Zwischenräumen wurden die Achillessehne und die Beuger in der Fuſssohle 3 Mal und auſserdem die *Aponeurosis plantaris* durchschnitten. Während der ersten Monate diente eine gerade, an der äuſseren Seite des Unterschenkels angelegte Schiene zur Richtung des Fuſses in Spitzfuſsform. Nachdem diese erreicht war, wurde die übrige Kur durch die Stromeyer'sche Maschine erreicht und dann dem Menschen ein Schnürstiefel mit einer äusseren Stange in der ersten Zeit zu tragen gegeben.

137. Angeborner Klumpfuſs. Durchschneidung der Achillessehne.

A. H., 12 Jahr alt, von gesundem, kräftigem Körperbau, war mit einem Klumpfuſse geboren, welcher sich allmählig bis zum fünften Grade ausbildete und schon fast über diesen hinausging. Der Knabe trat mit der äuſseren Seite des mittleren Fuſsrückens auf. Der Fuſs war kurz und stand im seitlichen spitzen Winkel mit schräg nach oben gerichteter Sohle und Ferse, die Achillessehne ganz an der inneren Seite, der Unterschenkel war fast überall gleich dick. Die Aussicht auf völlige Wiederherstellung war besonders wegen der Rigidität und

fast völliger Unbeweglichkeit der Gelenkverbindungen gering. Da dieser Fall, besonders wenn die Heilung gelang, sehr lehrreich sein und den Werth dieser Operation recht zeigen konnte, so nahm ich die Sehnendurchschneidung in einer Sitzung der von Stosch'schen medizinischen Gesellschaft vor, und trennte den *tendo Achillis*, den *Tibialis posticus* und den *Flexor hallucis*. Der Einfluſs dieser Durchschneidungen veränderte bei der Biegung des Fuſses sehr wenig, in der freieren Stellung gar nichts. Die Wunden heilten binnen einigen Tagen. An die Anwendung der Stromeyer'schen Maschine war nicht zu denken, da der Fuſsrücken groſsentheils dem Fuſsbrette zugekehrt stand. Ein der Stellung des Fuſses entsprechender, vom Dr. Berend angewendeter Verband erregte mehrmals Excoriationen, wozu schon ein gelinder Druck hinreichte. Mehrere derselben verwandelten sich in groſse hartnäckige Fuſsgeschwüre, welche einen üblen Charakter annahmen und lange der Behandlung trotzend, eine orthopädische verboten. — So verstrichen Monate, ehe man wieder an die Heilung des Klumpfuſses durch eine Maschine denken konnte. Endlich heilten indeſs die Fuſsgeschwüre, worauf ich die Achillessehne und den *Flexor hallucis*, welche sich wieder verkürzt hatten, nochmals durchschnitt, aber auch jetzt wurde die Stellung des Fuſses wenig dadurch verbessert; der geringste Druck der Maschine brachte sogleich wieder Excoriationen hervor und verbot die Maschine. Nachdem diese wieder geheilt waren, wurde eine lange gerade gepolsterte Schiene an die äuſsere Seite des Gliedes befestigt und die Fuſsspitze allmählig dem unteren Schienenende genähert. Auſserdem durchschnitt ich zum dritten Male die Achillessehne. Jetzt machte die Heilung des Klumpfuſses rasche Fortschritte; schon wenige Wochen später konnte der Knabe mit Hülfe des Scarpa'schen Stiefels gehen, indem er mit der ganzen Sohle auftrat, und bald darauf war er vollkommen hergestellt.

138. 139. Angeborne Klumpfüſse. Dreimalige Durchschneidung der Achillessehnen und öftere Durchschneidung der Flexoren des Fuſses und des Tibialis anticus.

J. R., ein junger 25jähriger Lehrer, wurde mit Klumpfüſsen geboren. Die ersten Versuche zur Beseitigung des Uebels

wurden bei dem 9jährigen Knaben durch Einwickelung und Geraderichtung der Füfse mit Tüchern gemacht. Diese Behandlung wurde indessen ihrer Unbequemlichkeit wegen ausgesetzt. Einige Zeit später wurde der junge Mann von einem geschickten orthopädischen Arzte mittelst Maschinen behandelt, doch war auch dieser nicht im Stande, das Uebel zu heben, woran zum Theil der grofse Leichtsinn des Patienten, wie dieser selbst gesteht, Schuld war. Im 16ten Jahre waren die Füfse schon stark nach innen umgebogen, und mit dem zunehmenden Wachsthume bildeten sich die Klumpfüfse immer mehr aus. Es folgte jetzt eine Reihe von Jahren, in denen der unglückliche Mensch die gröfsten Leiden erduldete. Der Theil des äufseren Fufsrandes und des Fufsrückens, welcher zur Sohle geworden war, war mit dicken Schwielen und Hühneraugen besetzt, welche sich nach jedem weiteren Gange entzündeten und die heftigsten Schmerzen verursachten. Das Gehen wurde ihm bei der zunehmenden Schwere seines Körpers immer lästiger, und er versicherte, dafs er die Zeit, in welcher er gar nicht mehr würde gehen können, sich nähern gesehen hätte. Im 25sten Lebensjahre sah ich den Patienten zuerst. Beide Füfse bildeten in der Fufswurzel ungleiche Klumpen, welche im rechten Winkel nach innen vom Unterschenkel abstanden. Der vordere Theil der Sohle war schmal und zusammengebogen und zeigte in der Mitte eine lange, tiefe Rinne, die Zehen lagen über einander, die kleine war an der äufseren Seite breit getreten, da sie das vorderste Ende der Pseudosohle bildete. Hierin lag besonders die Schmerzhaftigkeit beim Gehen, welche dann viel geringer ist, wenn die kleine Zehe vom Boden absteht. Die Ferse, welche ganz nach innen gerichtet war, blieb beim Auftreten eine Hand breit von der Erde entfernt; sie wurde durch eine 1 Zoll tiefe Querfurche von der Sohle geschieden. — Der Anfang der Behandlung wurde mit der Durchschneidung der Achillessehnen, des *Flexor hallucis* und der *Aponeurosis plantaris* an beiden Füfsen gemacht und diese dann einfach verbunden. Da sich keine Entzündung nach der Operation einstellte, so wurde am vierten Tage an die äufsere Seite der unteren Extremität eine lange gepolsterte Schiene angelegt, diese mit Halstüchern befestigt und der Fufs durch Tücher der Schiene genähert. Dieser Verband wirkte dem Dupuytren'schen beim Bruche der Fibula oder *Tibia* ähnlich. Mit dieser Behandlung wurde mehrere Monate lang unausgesetzt vom Dr. Holthoff fortgefahren, und als die-

ser während meiner Abwesenheit eine starke Richtung der Füfse nach innen und die Sohle verkürzt fand, so durchschnitt er die Sehne der grofsen, der zweiten und dritten Zehe, so wie den *Tibialis anticus* an beiden Füfsen. Erst jetzt war Dr. Holthoff im Stande, den Fufs so weit nach aufsen umbiegen zu können, dafs derselbe mit Nutzen in die Stromeyer'sche Maschine einzuschnallen war. Allmählig näherte sich die Gestalt der Füfse der Natur. Die faustgrofs nach unten hervorragenden Tarsalknochen liefsen sich nach und nach durch gepolsterte Riemen zurückdrängen. Die Ferse indessen, wiewohl aus ihrer seitlichen Stellung verdrängt, blieb noch einen Zoll vom Boden entfernt. Es wurden daher beide Achillessehnen nochmals durchschnitten und Patient durch diese letzte Operation in den Stand gesetzt, mit beiden Sohlen vollkommen aufzutreten. Die Stromeyer'sche Maschine wurde nun bei Tage mit dem Scarpa'schen Schuh vertauscht, und der junge Mann betrat zum ersten Male nach 6 Monaten der Behandlung die Strafse, bald machte er weite Spaziergänge und wanderte zuletzt ganze Tage umher im glücklichen Gefühl, natürlich gehen zu können. Dr. Holthoff hat diese glänzende Heilung allein durch halbjährige unglaubliche Mühe und Sorgfalt zu Stande gebracht und sich den jungen Mann zu lebenslänglichem Danke verpflichtet.

140. 141. Angeborne Klumpfüfse. Einmalige Durchschneidung beider Tibiales antici. Dreimalige Durchschneidung der Achillessehnen und der Beugesehnen der Zehen. Einmalige Durchschneidung der Aponeurosis plantaris.

Der Stud. jur. B. aus Giefsen war mit der höheren Klumpfufsmifsbildung geboren, welche bis zum 24sten Lebensjahre einen Grad erreichte, der keine gröfsere Mifsgestaltung zuliefs. Beide Füfse waren klein und unausgebildet und mit den Spitzen gegen einander gerichtet. Der Fufsrücken war dem Boden zugekehrt, die Sohle nach innen und oben gerichtet, dabei der Länge nach schmal zusammengedrückt. Die Zehen durchkreuzten einander in mannigfacher Richtung, die Fersen waren stark in die Höhe gezogen, die Achillessehnen dünn, hart und gespannt, die Beine waren dünn, Waden fehlten, die Kniee waren stark gegen einander gerichtet.

Von frühster Jugend an waren Maschinen und Stiefel aller Art zur Heilung dieser Klumpfüfse versucht worden, endlich hatte sie der Kranke als unwirksame Quälereien bei Seite gelegt und die Füfse ihrem Schicksal überlassen. So widernatürlich die Gestalt auch war, so fertig konnte sich der junge Mann ihrer bedienen, ja er war selbst im Stande, mehrere Meilen ohne grofse Beschwerde zu gehen. Dennoch sehnte er sich nach Befreiung von seiner Mifsgestaltung und reiste deshalb nach Berlin.

Die Gestalt der Füfse war eine solche, dafs nach der vorzunehmenden Operation beide Füfse zuerst durch allmählige Ausdehnung mittelst einer geraden Schiene und Halstücher in Spitzfüfse verwandelt und dann später diese einfache Form durch die Stromeyer'sche Maschine in die normale Stellung gebracht werden mufste.

Am 23. März 1839 durchschnitt ich beide *Tibiales*, die Flexoren der Zehen in der Fufssohle und die *Aponeurosis plantaris* beider Füfse. Einige Tage nach der Operation, als die Wunden geheilt waren, wurde eine lange gerade Schiene, welche mit gehöriger Unterlage versehen war, an die äufsere Seite des Gliedes mittelst Handtücher befestigt, und die Spitze des Fufses durch ein Tuch gegen das überragende Ende der Schiene angezogen. Von Tag zu Tag wurde dieser Zug verstärkt. Nachdem besonders der linke Fufs schon ziemlich der Gestalt des Spitzfufses genähert war, durchschnitt ich die Achillessehnen, worauf die Schiene mit dem Stromeyer'schen Apparat vertauscht wurde. Am 11. Juny wurde der sich jetzt stark spannende Flexor der zweiten Zehe in der Fufssohle getrennt. Am 13. July wurden beide Achillessehnen durchschnitten. Am 26. October wurde diese Operation wegen noch immer fortdauernder Spannung nur etwas höher wiederholt. Aufserdem war die Trennung der sich spannenden Flexoren in der Fufssohle nöthig.

Mit unermüdeter Geduld setzte Dr. Holthoff die orthopädische Behandlung der Füfse mit der Stromeyer'schen Maschine fort und erreichte gegen Weihnachten das unglaubliche Resultat einer vollständigen Heilung. Herr B. trat mit ganzer Fufssohle auf und begrüfste bald darauf seine Vaterstadt Giefsen als vollkommen Gesunder, welche er $\frac{3}{4}$ Jahre vorher als elender Krüppel verlassen hatte.

142. 143. Angeborne Klumpfüfse. Zweimalige Durchschneidung der Achillessehnen, der Tibiales antici, der Aponeurosis plantaris, der Flexoren des Fufses und des Extensor hallucis der zweiten Zehe.

Johann W., ein kräftiger, junger Mann, 18 Jahr alt, war mit dem höchsten Grade von Klumpfüfsen geboren, und nie ist mir eine ähnliche Verbildung vorgekommen. Die Füfse waren fast um ihre Achse gedreht und ihre nach innen gerichtete Spitze näherte sich dem Schienbeine stark, die Seite des Rückens war die mit Callosität besetzte Sohle geworden, der äufsere Knöchel berührte den Boden, die Ferse war um eben so weit nach innen hinaufgewichen. Der Patient ging wie auf Stelzen, nur kleine Wege legte er mühsam zurück, und beim Stehen war er stets in Gefahr umzufallen. Sehr häufig trat eine schmerzhafte entzündliche Anschwellung der Pseudosohle ein, wodurch der Kranke gezwungen wurde, das Lager zu hüten. Die Starrheit der Füfse gewährte bei so grofser Difformität fast kaum die Hoffnung auf Heilung, doch war diese der sehnlichste Wunsch des Patienten, welcher mich zuletzt vermochte, die Operation zu übernehmen. Nachdem laue Bäder und ölige Einreibungen angewendet worden waren, durchschnitt ich die Achillessehnen, die *Aponeurosis plantaris* und sämmtliche Flexoren in der Sohle unter der Haut, auf dem Rücken des Fufses aufserdem den *Extensor hallucis* und den Strecker der zweiten Zehe an beiden Füfsen. Aller dieser durchschnittenen Sehnen ungeachtet konnten die Füfse in keine bessere Stellung gebracht werden, so grofs war die Gelenksteifigkeit und die Rigidität aller benachbarten Theile. Nachdem binnen wenigen Tagen die Wunden vollkommen geheilt waren, wurde eine gerade gepolsterte, mit Schnallgurten versehene Schiene angelegt, um die Spitze des Fufses allmählig herabzuziehen und den Klumpfufs dem Pferdefufs zu nähern; aufserdem wurden die Füfse täglich eine Stunde lauwarm gebadet und mit Klauenfett eingerieben. Binnen einiger Monate gelang es in der That, die Spitze des Fufses so weit herab zu gewöhnen, dafs der spitze Winkel, welchen die *Planta* mit dem Unterschenkel gebildet hatte, in einen stumpfen verwandelt wurde, und die Sohle eine schräge Richtung nach unten bekam. Da die Sehnen durch diese ver-

besserte Stellung des Fufses wieder stärker gespannt wurden, so durchschnitt ich nochmals beide Achillessehnen und alle schon früher durchschnittenen Extensoren und Flexoren. Die Heilung der Wunden war auch dies Mal in wenigen Tagen vollendet, worauf mit dem früheren Verbande fortgefahren wurde. Der Erfolg der dann noch mehrere Monate fortgesetzten Behandlung war aber so gering und von Monat zu Monat wegen der grofsen Steifigkeit der Theile kaum ein geringer Fortschritt in der Besserung zu bemerken, der junge, empfindliche Mensch durch den Druck der Verbände so gemartert und gelangweilt, dafs derselbe auf Heilung verzichtete. Dr. Berend hat mit unermüdeter Geduld und Geschicklichkeit unter meiner Leitung 5 Monate lang die mühevolle Nachbehandlung besorgt.

144. 145. Angeborne Klumpfüfse. Durchschneidung der Achillessehnen, der Flexoren in der Fufssohle und der Aponeurosis plantaris.

Albert M., 6 Jahr alt, Sohn eines Schullehrers, war mit Klumpfüfsen geboren. Der linke hatte den dritten, der rechte den fünften Grad der Verbildung erreicht, war mithin völlig umgedreht, so dafs der Knabe mit dem Fufsrücken auftrat. Dabei waren die Füfse breit, kurz und mit den Spitzen gegen einander gerichtet. Die Ferse war stark in die Höhe gezogen. In der Haut befand sich auf der Achillessehne eine lange dicke Hautnarbe, welche von einer früheren Durchschneidung der Achillessehne herrührte, da die Operation nicht nach der Stromeyer'schen Methode vollzogen worden war. Es war aber danach keine Verbesserung in der Stellung der Füfse erfolgt.

Ich durchschnitt beide Achillessehnen und die sich spannenden Muskeln und Sehnen in der Fufssohle, am rechten Fufse auch noch die *Aponeurosis plantaris*. Sämmtliche Wunden bluteten stark, das Auseinanderweichen der Enden der durchschnittenen Achillessehnen war sehr gering, da die Sehne mit der Hautnarbe fast verwachsen war. Durch festes Einwickeln des Fufses mit breiten Pflasterstreifen gelang es, die erste Vereinigung herbeizuführen, wiewohl ich hier der bedeutenden Blutung wegen Eiterung besorgte. — Dann wurde der rechte Fufs mit einer geraden Schiene, der linke mit dem Stromeyer'schen Apparat behandelt. Die Fortschritte der Kur waren sehr lang-

sam; allmählig zeigten sich aber die Füfse nachgiebiger, und binnen 3 Monaten war das Kind so weit gebracht, dafs es mit Hülfe des Scarpa'schen Stiefels mit der Sohle auftreten und gehen konnte.

146. 147. Angeborne Klumpfüfse. Zweimalige Durchschneidung der Achillessehnen, der Aponeurosis plantaris und der Beuger in der Fufssohle.

J., der Sohn eines Försters, 5½ Jahr alt, war mit Klumpfüfsen geboren und eine geraume Zeit erfolglos mit Maschinen behandelt worden. Der rechte war ein Klumpfufs des vierten, der linke des fünften Grades; der innere Fufsrand war stark ausgeschweift, der äufsere stark convex. Der Fufsrücken berührte den Boden, und beide Füfse standen mit den Spitzen gegen einander gerichtet. Beide Unterschenkel waren bis ans Knie ungewöhnlich abgemagert. Ich durchschnitt die Achillessehnen, die Beuger und die Sehnenausbreitung in der Fufssohle. Die Wunden waren in einigen Tagen geheilt, und da die Füfse nachgiebig waren, konnte bald der Stromeyer'sche Apparat angelegt werden. Ein *Decubitus*, welcher durch den Druck auf den äufseren Knöcheln entstand, verzögerte die Kur um einige Monate, da die Maschine bei Seite gelegt werden mufste. Nachdem die Wunden auf den Knöcheln geheilt waren, durchschnitt ich nochmals die Achillessehnen und die Beuger in der Sohle und legte von Neuem den Stromeyer'schen Verband an. Die vollkommene Herstellung gelang jetzt, und binnnen Kurzem konnte der Knabe entlassen werden. Zur Vorsicht liefs ich noch einige Wochen Scarpa'sche Stiefel tragen.

148. Angeborner Klumpfufs. Zweimalige Durchschneidung des tendo Achillis, des Flexor hallucis, Flexor secundi et tertii digiti und der Aponeurosis plantaris.

Fräulein Emilie S. aus Mecklenburg, ein Mädchen von seltenen Gaben des Geistes und einer ungewöhnlichen Ausbildung, wurde mit einem linken Klumpfufs geboren. Der hohe Grad der Difformität veranlafste die Aeltern schon frühzeitig, die besten Aerzte zu Rathe zu ziehen und endlich, nachdem de-

ren Bemühungen vergeblich gewesen waren, schon im zweiten Jahre des Alters des Kindes nach Berlin zu dem damals hier berühmten Mechanikus Baillif zu reisen. Zwei Jahre verschwendete dieser alle seine Kunst und Mühe an dem widerspenstigen Fufse, worauf er die Patientin als völlig unheilbar zurückschickte. Von dieser Zeit an bis zum 15ten Jahre trug das Kind fortwährend Maschinen oder einen hohen, mit einer bis über das Knie hinaufreichenden eisernen Stange versehenen Schnürstiefel. Da man nun aber endlich einsah, dafs alle diese Instrumente keine Heilung oder auch nur eine geringe Verbesserung des Fufses bewirkten, so wurde nur ein gewöhnlicher Schnürstiefel mit eingenähten Fischbeinstäben getragen. Diese leichtere Fufsbekleidung mochte wohl mit Schuld daran sein, dafs die Gestalt des Fufses sich binnen der fünf nächsten Jahre allmählig so verschlimmerte, dafs die Sohle immer weiter auf den Fufsrücken hinaufrückte und sich hier in der Gestalt einer schwieligen Halbkugel etablirte. In der von der Kranken selbst niedergeschriebenen biographischen Skizze sagt dieselbe: „Nachdem sich zuletzt mein Fufs ganz umgedreht hatte, so dafs ich völlig auf dem Fufsrücken ging, wurden meine Leiden so grofs, dafs ich sie nicht mehr ertragen konnte." Gerade um diese Zeit hörte Fräulein S. von der möglichen Heilbarkeit des Klumpfufses mittelst Durchschneidung der Sehnen und kam deshalb zu mir nach Berlin.

Der umgedrehte verkürzte Fufs stand mit dem Rücken nach unten, mit der Sohle nach oben. Zum Unterschenkel stand er im spitzen Winkel. Auf dem hinteren Theile des Rückens befand sich die runde, schwielige, falsche, Sohle. die rechte Sohle war zusammengedrückt, nur 3 Zoll breit und zeigte eine Längenfurche; eine schräge Querfurche schied sie von der grofsen, stark in die Höhe gezogenen, nach innen gerichteten Ferse, welche über sich einen tiefen Kniff hatte. Die grofse Zehe war nach innen gewichen und lag unter der zweiten und dritten Zehe. Die vier letzten Zehen standen regelmäfsig neben einander. Die Achillessehne lag weit nach innen und war nur bei starker Anspannung des Fufses fühlbar. Der innere Knöchel war nicht fühlbar, der äufsere dagegen ragte stark hervor. Der über dem Fufse gelegene Theil des Unterschenkels war ungewöhnlich dick, völlig rund und die Weichtheile von pastöser Beschaffenheit; weiter nach oben war er wenig stärker und die Wade unausgebildet. Das Knie war nach aufsen gerichtet. Of-

fenbar war hier das Fersenbein mit seiner oberen artikulirenden Fläche von der ihr korrespondirenden des Schiffbeins nach innen abgewichen. Die hintere Tuberosität des Fersenbeins war nach innen und stark aufwärts gezogen, die vordere artikulirende Fläche des Fersenbeins schien von der hinteren des Würfelbeins theilweise abgewichen, und beide Knochen, nach unten und aussen gedrängt, bildeten eine Art von falscher Hacke, welche mit einer dicken Schwiele bedeckt war. Eben so bildeten der Kopf des Sprungbeins und der obere Rand des Schiffbeins bedeutende Hervorragungen auf dem Rücken des Fufses. So straff wie die Achillessehne gespannt war, eben so angespannt fühlte man die Sehnen der Beuger und die *Aponeurosis plantaris* in der Sohle. Nebenbei waren alle Gelenkverbindungen so rigid, dafs man selbst mit einiger Gewalt den Fufs in keine bessere Stellung bringen konnte, wobei sich sogleich heftige Schmerzen einstellten. Beim Gehen wurde der Fufs in einem Halbkreise von hinten nach vorn bewegt, um nicht an den anderen anzustofsen.

Die Durchschneidung der Achillessehne hatte auf die bessere Stellung des Fufses keinen Einflufs, da die Knochenverbindungen zu starken Widerstand leisteten; das Zurückziehen der Sehnenenden von einander betrug 6—8 Linien. Dann wurde die Wunde mit einem Pflasterstreifen und einer einfachen Binde verbunden. Nach wenigen Tagen war der Stichpunkt geheilt. Die seitliche Stellung des Fufses gestattete natürlich nicht die Anlegung der Stromeyer'schen Maschine, sondern es mufste zuerst der Fufs aus dem spitzen Winkel heraus befördert und dieser in eine gerade Linie mit dem Unterschenkel gebracht, also der *Pes varus* des fünften Grades in einen *Pes equinus* des vierten Grades verwandelt werden. Um diese Aufgabe zu lösen, wurde statt aller zusammengesetzten Apparate eine Holzschiene, ein langes Polster und Taschentücher gebraucht. Das Polster und die Schiene wurden mittelst dieser an die äufsere Seite des Unterschenkels befestigt und die Spitze des Fufses gegen den über ihn hinausragenden unteren Theil der Schiene angezogen. Morgens und Abends wurde der Verband von Herrn Hildebrandt erneuert und sorgfältig darüber gewacht, dafs der Druck keine Entzündung an den hervorragenden Theilen hervorbrächte. Täglich wurden laue Fufsbäder, Einreibungen von Klauenfett angewendet und der Fufs manipulirt. Schon innerhalb eines Monats hatte sich die Stellung des Fufses bedeutend verbessert und den spitzen Winkel in einen stumpfen

verwandelt. Einen Monat später trat der innere Knöchel in dem Grade hervor, wie der äufsere zurückwich, der innere Fufsrand begann sich zu markiren und zu senken, der äufsere hob sich, das Flacherwerden des Fufsrückens hatte eine Ausfüllung der Sohle zur Folge, der Fufs wurde länger und breiter. Jetzt verloren die Gelenkverbindungen auch ihre ankilotische Steifigkeit. Die Verbesserung der Stellung hatte eine neue starke Spannung der Sehnen und der tiefer gelegenen Beuger der Zehen in der *Planta pedis* zur Folge, welche ich deshalb durchschnitt. Dadurch wurde der Fufs wieder etwas verlängert. Die Achillessehne hatte auch noch nicht die gehörige Länge, weshalb ich sie nochmals durchschnitt. Da aber jetzt eine kleine Eiterung sich an der Stelle der Wunde unter der Haut ausbildete, so mufste die Anlegung der Schiene einige Wochen unterbleiben.

Endlich war nun der Fufs so weit gebracht, dafs Stromeyer praktikabel war. Dieser Tag war ein von der Patientin längst ersehnter. Dennoch gestattete die grofse Empfindlichkeit des Fufses nicht die dauernde Anwendung der Maschine, besonders aber nicht bei der Nacht. Ich hätte jetzt gern den *Tibialis anticus* durchschnitten, welcher die Spitze des Fufses stark nach innen zu ziehen schien, doch markirte sich die Sehne nicht im geringsten, wenn ich dies auch durch Anspannung des Fufses zu bewirken suchte. Die Gestalt des Gliedes war indessen in dieser Zeit 5 Wochen nach der letzten Durchschneidung der Achillessehne sehr verändert. Das grofse Polster auf dem Fufsrücken war geschwunden, die erhobenen Metatarsalknochen waren grofsentheils in ihre frühere Lage zurückgetreten, die Sohle stand nach unten gerichtet, und der Fufs war bedeutend verlängert. Von nun an wurde ein Göpel'scher Stiefel mit einer Stahlschiene an der äufseren Seite angelegt und mit aufserordentlichem Nutzen getragen, und später mit diesem und dem Scarpaschen Stiefel abgewechselt. Jetzt bedurfte es nur noch der Zeit, um den Fufs an die neugewonnene Richtung zu gewöhnen, wozu besonders das Gehen beitrug; der völligen Heilung nahe, verliefs die Kranke Berlin, um in ihrer Heimath die freiere Brauchbarkeit des Gliedes zu erwarten. Leider erfuhr ich zu meinem grofsen Leidwesen, dafs das Fräulein nach seiner Abreise von Berlin in dem Fortgebrauche der empfohlenen Maschine ermüdet sei, alle weitere Behandlung aufgegeben habe und zu ihrem alten Klumpfufse zurückgekehrt sei.

149. Angeborner linker Klumpfuſs. Durchschneidung der Achillessehne, des Tibialis anticus und zweimalige Durchschneidung des Flexor hallucis.

Natalie K., 7 Jahr alt, aus Graudenz, ein liebenswürdiges Kind, war mit einem Klumpfuſs des vierten Grades geboren, welcher allmählig in den fünften Grad überging. Der Fuſs war so weit nach innen umgekehrt, daſs der *Malleolus externus* fast den Boden berührte. Die *Planta pedis* war der Länge nach zusammengedrückt, die Ferse nach innen stark in die Höhe gezogen, die Fuſsspitze nach innen dem gesunden Fuſse zugekehrt. Der Fuſs zeigte ungeachtet der Jugend des Kindes groſse Rigidität. Der Operation wohnte der Herr Staatsrath Arend aus St. Petersburg bei. Ich durchschnitt auſser der Achillessehne den *Tibialis anticus* und den *Flexor hallucis*. Dann wurde das Glied eingewickelt. Nach einigen Tagen wurde an die äuſsere Seite des Gliedes eine gerade Schiene angelegt und gegen diese die Spitze des Fuſses herabgezogen. Aller vom Dr. Reich angewendeten Vorsicht ungeachtet entstanden auf dem stark nach auſsen hervorragenden Fuſswurzelknochen Excoriationen, welche sehr langsam heilten und ein längeres Aussetzen der mechanischen Behandlung nothwendig machten. Nachdem der Fuſs einigermaſsen die Form des Spitzfuſses angenommen hatte, wurde die gerade Schiene mit der Stromeyer'schen Maschine vertauscht. Diese Behandlung verbesserte die Gestalt des Fuſses allmälig. Der stark verkürzte *Flexor hallucis* muſste später nochmals durchschnitten werden. Nach vieler Mühe gelang es endlich, binnen 4 Monaten dem Fuſse eine natürliche Gestalt und Stellung zu verschaffen und ihn zum Gehen geeignet zu machen.

150. 151. Angeborne Klumpfüſse. Durchschneidung der Achillessehnen, der Beuger der groſsen Zehen und der vorderen Schienbeinmuskeln.

Rudolph M., ein ungemein starker, groſser Knabe, 10 Wochen alt, wurde mit dem höchsten Grade des Klumpfuſses geboren. Die Füſse waren vollkommen nach innen umgedreht, so daſs die Sohlen und Fuſsspitzen beider Füſse nach innen und

oben gegen einander standen. Bei dem Versuche, die Füfse in ihre normale Stellung zurückzuführen, war dies etwa nur zur Hälfte möglich, da Sehnen und Bänder sich sehr starr zeigten. Ich durchschnitt an beiden Füfsen die Achillessehne und die Sehne des *Tibialis anticus* und den Flexor der grofsen Zehe. Unmittelbar nach der Operation konnte das Glied schon besser gestellt werden.

In der ersten Zeit wurden die Füfse mit einer an die äufsere Seite angelegten Schiene behandelt, und als dadurch binnen 6 Wochen die Füfse in Pferdefüfse verwandelt worden waren, wurde die Heilung durch das Scarpa'sche Blech auf das vollkommenste vollendet.

152. 153. Angeborne Klumpfüfse. Zweimalige Durchschneidung der Achillessehnen, der Tibiales antici und der Beuger in der Fufssohle.

L. St., Student der Rechte, aus der Schweiz gebürtig, von starkem, untergesetztem Körperbau, war mit Klumpfüfsen des höchsten Grades geboren. Schon bei der Geburt war der Rükken der Füfse nach unten, die Sohlen nach oben gerichtet. Die grofse Zehe näherte sich der *Tibia*. Vergebens hatte man schon damals die Gestalt der Füfse durch Maschinen zu verbessern gesucht und durch dieselben die früheren Jahre des jungen Menschen zu bitteren Erinnerungen gemacht. Als man sich dann endlich von der Fruchtlosigkeit der damaligen Behandlungsweise überzeugt hatte, wurden alle Maschinen bei Seite gelegt und die Füfse ihrem Schicksal überlassen. Der junge Mann ging von der Zeit ohne Maschinen auf dem Rücken der Füfse, deren Gelenkverbindung allmälig immer unnachgiebiger wurde. Der Fufs bildete mit dem Unterschenkel einen spitzen Winkel, die Sohle war nach oben, der Rücken nach unten gerichtet; ein runder Ballen in der Nähe des *Malleolus externus* war die Stelle, welche den Boden berührte.

Ich durchschnitt die Achillessehnen, die *Tibiales antici* und sämmtliche Beuger in der Fufssohle. Darauf wurde eine gerade Schiene an die äufsere Seite des Fufses angelegt und ein Jahr lang unausgesetzt mit dieser Behandlungsweise fortgefahren. Jetzt war der Fufs einem *Pes equinus* an Gestalt ähnlich. Da aber die Verlängerung der Sehnen noch nicht aus-

reichte, so durchschnitt ich nochmals die Achillessehnen, die *Tibiales antici* und die Beuger in der Fufssohle. Jetzt war die Anlegung der Stromeyer'schen Maschine möglich, die Gestalt der Füfse verbesserte sich allmälig immer mehr, und ein halbes Jahr später war der junge Mann vollkommen geheilt und konnte mit der ganzen Sohle auftreten und natürlich gehen. Der mühevollen Nachbehandlung des Dr. Reich ist besonders dieser günstige Erfolg zuzuschreiben.

154. 155. Angeborne Klumpfüfse. Durchschneidung der Beuger der grofsen Zehen und der Sehnen der vorderen Schienbeinmuskeln und zweimalige Durchschneidung der Achillessehnen.

Andreas Z. aus Brandenburg, 18 Jahr alt, war mit Klumpfüfsen geboren, deren Gestalt und Steifigkeit sich mit jedem Jahre verschlimmerte. Die Füfse waren dergestalt nach innen umgekehrt, dafs der Kranke auf dem Rücken der Füfse ging, wobei selbst die äufseren Knöchel mit den Boden berührten. Die falsche Sohle zeigte an ihrer Oberfläche harte Schwielen, welche sich öfter nach weiteren Gängen entzündeten und viele Schmerzen verursachten. Die grofse Unbeweglichkeit der Füfse machte die Aussicht auf Heilung problematischer als die bedeutende Verdrehung. Ich durchschnitt zuerst die Achillessehnen und den *Flexor hallucis* an beiden Füfsen, und erst einige Tage später, da sich die Sehne des *Tibialis anticus* gespannt zeigte, auch diese. Darauf wurde eine gerade gepolsterte Schiene an die äufsere Seite des Unterschenkels gelegt und dieselbe sorgfältig mit Taschentüchern befestigt, um die Spitze des Fufses allmälig dem unteren Ende der Schiene zu nähern. Die Behandlung, welche mit grofser Sorgfalt vier Monate lang fortgeführt wurde, verwandelte in diesem Zeitraume diese höchst verdrehten Füfse in einfache Pferdefüfse. Die *Planta pedis* stand mit der *Tibia* in vollkommen gerader Linie, und die äufserste Spitze der grofsen Zehe würde den Fufsboden berührt haben, wenn der Mensch im Stande gewesen wäre, zu gehen. Jetzt durchschnitt ich abermals die Achillessehnen, und nachdem binnen einigen Tagen die kleinen Wunden geheilt waren, konnte die Stromeyer'sche Maschine angelegt werden, wodurch binnen zwei Monaten die Füfse in den rechten Winkel

zum Unterschenkel gestellt wurden. Jetzt konnte der junge Mensch, mit natürlich gestellten Füfsen und natürlich auftretend, aus der Behandlung entlassen werden; es war dazu der Zeitraum vom 29. März bis 24. Oktober erforderlich gewesen, zwar sehr lange, aber dennoch kurz, wenn man den hohen Grad der Verbildung der Füfse, die grofse Gelenksteifigkeit und das Alter des Patienten in Erwägung zieht.

156. Angeborner Klumpfufs. Durchschneidung der Achillessehne uud der Flexoren der grofsen Zehe. Taf. XVII. Fig. 2.

Heinrich Wilhelm P., 16 Jahr alt, aus Westphalen gebürtig, mit einem angebornen, höchst eigenthümlichen Klumpfufse. Der Fufs war klein, zusammengedrückt, 2 Zoll kürzer als der andere Fufs und so stark umgedreht, dafs der Rücken den Boden berürte, die Sohle aber nach oben gerichtet war. Was aber die besondere Eigenthümlichkeit dieses Fufses ausmachte, war, dafs auch die Zehen beim Gehen mit der Dorsalfläche auftraten. Ich durchschnitt zuerst den *Flexor digitorum*, welcher sich am meisten spannte, mit Ausnahme der Achillessehne, deren Trennung für eine spätere Zeit verschoben wurde, wenn der Fufs in einen Spitzfufs umgewandelt wäre. Binnen 5 Wochen gelang diese Umwandlung durch eine gerade Schiene. Bei der darauf noch drei Monate lang fortgesetzten Anwendung der Stromeyer'schen Maschine wurde der Fufs vollkommen geheilt, und der Knabe konnte bald weite Wege ohne Beschwerde zurücklegen.

Paralytische Klumpfüfse.

Der paralytische Klumpfufs, welcher meistens Folge metastatischer Krankheit ist, entsteht gewöhnlich in frühster Kindheit. Er unterscheidet sich von dem angebornen Klumpfufs besonders durch normale Gestalt des Fufses und durch grofse Schlaffheit des Gliedes. Nicht blofs die Wade fehlt, sondern die ganze Extremität ist dünn und welk. Den von der normalen Richtung abgewichenen Fufs kann man mit Leichtigkeit in die natürliche Stellung zurückbringen. Die Durchschneidung der Sehnen derjenigen Muskeln, welche die geschwächten Extensoren überwäl-

tigt haben, stellt das natürliche Gleichgewicht zwischen Extensoren und Flexoren wieder her, wenigstens verbessert die Operation den Zustand beträchtlich. Meistens ist es die Achillessehne, welche zu durchschneiden ist. Die Heilung geht gewöhnlich sehr schnell von Statten, da bei der Nachbehandlung nur ein gewisser Widerstand zu überwinden ist. Am häufigsten fand ich paralytische Klumpfüfse des dritten Grades, selten bei dem vierten oder höheren.

157. Paralytischer Klumpfufs. Durchschneidung der Achillessehne.

Fräulein H., 30 Jahr alt, aus Berlin, litt seit ihrer Geburt an einer unvollkommenen Lähmung der rechten unteren Extremität und eines hierdurch bedingten *Varus*. Die ganze Extremität zeigte sich schlaffer und magerer als die andere, war schwächer und in ihrer Funktion behindert. Die Kranke vermochte den Fufs der leidenden Seite, bei Streckung der Extremität, nur unvollkommen aufzuheben, überhaupt aber ohne Unterstützung einer langen, starken, von der Achselhöhle bis zur äufseren Seite des Fufses reichenden Stahlschiene nicht zu gehen. Gewifs hatte der seit der frühesten Kindheit ununterbrochen fortgesetzte Gebrauch schwerer Maschinen sehr viel zu der so unvollkommen entwickelten Kraft des Gliedes beigetragen, und alle diese früher gebrauchten Apparate waren so roh und übermäfsig schwer, dafs sich die an sich schwache Kranke kaum fortschleppen konnte.

Der *Varus* selbst war äufserst mobil und leicht in die natürliche Form reponirbar. Durfte man auch von der Operation keinen so glänzenden Erfolg erwarten, als beim angebornen Klumpfufs, so mufste doch gewifs, selbst bei einer nur geringen Formverbesserung, der Gewinn für die höchst gebrechliche Kranke sehr wünschenswerth erscheinen, — deshalb wurde im Januar 1839 die Achillessehne durchschnitten. Als bis zum sechsten Tage keine Reaction erfolgt war, so konnte die Stromeyer'sche Maschine angelegt werden. Nach 6wöchentlichem Gebrauch derselben wurde, um die Richtung des Fufses nach innen zu verbessern, eine Schiene an die äufsere Seite des Gliedes gelegt, worauf die ersehnte Heilung erfolgte. Später trug die Patientin den Scarpa'schen Stiefel, dessen äufsere Schiene, am Knie mit einem Gelenke versehen, mit einer bis zur Achsel

laufenden Krücke in Verbindung gesetzt wurde, welche durch einen gepolsterten Gurt um den Leib befestigt war.

158. Paralytischer Klumpfuſs. Durchschneidung der Achillessehne.

Wilhelmine B., $13\frac{1}{2}$ Jahr alt, ein schlankes, schwächliches, wenig entwickeltes Mädchen, litt an einer an Lähmung grenzenden Schwäche der ganzen rechten Körperhälfte, besonders war der rechte Arm und die rechte untere Extremität fast gelähmt, dabei abgemagert, etwas kürzer und selbst die Knochen in der Entwickelung zurückgeblieben. Der Fuſsrücken stand mit dem äuſseren Rande nach unten gekehrt, die Spitze des Fuſses war nach innen gerichtet und die Hacke stets zwei Zoll von der Erde entfernt, die Wade war sehr dünn, groſse Laxität in den übrigen Bändern und Sehnen, mit Ausnahme der Achillessehne. Beim Gehen knickte der Fuſs noch weit stärker um, und die ganze Körperhälfte neigte sich schlotternd auf die Seite hinüber. Das Gehen war eigentlich ein fortgesetztes Fallen, auch konnte das Mädchen sich nur kleine Strecken auf diese Weise fortbewegen. Aus allen Erscheinungen ging hervor, daſs die Extensoren des Fuſses gelähmt waren, weshalb die Flexoren sie überwältigt hatten und in dauernder Contraction blieben. Alle von Jugend auf angewandten Maschinen, um die Achillessehne auszudehnen, waren daher völlig unnütz gewesen. Ich durchschnitt die Achillessehne, worauf der Fuſs sogleich die normale Stellung annahm, klebte die Wunde zu und legte darüber eine Binde. Die Wunde schien nach einigen Tagen durch die *Prima intentio* geheilt zu sein. Schon sollte die Maschine angelegt werden, als sich plötzlich in der ganzen Länge der Achillessehne heftige Schmerzen einstellten, mit Röthe und Anschwellung des Fuſses bis über die Knöchel hinauf verbunden. An der Stelle der durchschnittenen Sehne fühlte man eine fluktuirende Geschwulst. Laue Kataplasmen öffneten den Stichpunkt wieder, aus welchem sich ein Gemisch von dünnem Eiter und einer lymphatischen Flüssigkeit entleerte. Da die dunkle, nasse Kellerwohnung den Zustand noch zu verschlimmern drohte, so lieſs ich die Kranke in die Charité bringen. Die Kataplasmen wurden hier mit Kamillenthee vertauscht und kein Maschinenverband bis zur Heilung des Abscesses angewendet, welche indeſs erst im dritten Monat nach der Operation erfolgte, worauf die

orthopädische Behandlung in der Wohnung der Patientin besorgt wurde. Vier Wochen lang wurde die Stromeyer'sche Maschine angewendet, und als dann der Fuſs über den rechten Winkel stand, diese mit einem Schienenstiefel vertauscht. Die Kranke konnte jezt mit der ganzen Sohle auftreteten und war höchst erfreut über die bedeutende Verbesserung ihres Zustandes. Ein später entstandener scrophulöser Abscefs am Fuſs nöthigte sie dann, einige Zeit das Bett zu hüten, hatte aber keinen weiteren nachtheiligen Einfluſs auf den gebesserten Fuſs.

159. Paralytischer Klumpfuſs. Durchschneidung der Achillessehne.

Wilhelm S., $16\frac{3}{4}$ Jahr alt, von lymphatischer Constitution, dabei sehr weichlich und reizbar, hatte in seinen Kinderjahren die Masern, das kalte Fieber und eine Gehirnentzündung überstanden. Nach dieser letzten Krankheit, welche er vor ungefähr 10 Jahren überstand, wurde er von einer groſsen Schwäche, Abmagerung und Zittern des rechten Fuſses befallen. Dieser Zustand verschlimmerte sich immer mehr, indem der rechte Fuſs vor 5 Jahren eine Neigung bekam, sich nach innen umzukehren, so daſs der Kranke nur auf den äuſseren Fuſsrand auftreten konnte. Vermehrt wurde dieses Uebel, nach der Angabe des Patienten, noch dadurch, daſs er sich öfters beim Baden Glas in den kranken Fuſs getreten hätte. Vor der Operation zeigten sich die Muskeln des rechten Unterschenkels sehr schlaff und dünn, der äuſsere Fuſsrand berührte den Boden, der innere sah in die Höhe, das Fuſswurzel-Unterschenkelgelenk war indeſs sehr beweglich, und der Fuſs konnte leicht in seine normale Stellung gebracht werden. Am 28. November 1838 wurde von mir in der Charité die Durchschneidung der Achillessehne und des *Flexor hallucis* vorgenommen. Schmerzen traten nach der Operation nicht ein. Am vierten Tage nahm Dr. Fritze den Verband ab, die Wunde über dem Flexor war geschlossen, die über der Achillessehne war entzündet und eiterte. Es wurden lauwarme Bleiumschläge und innerlich Bitterwasser verordnet. Am folgenden Tage war der Fuſs sehr schmerzhaft, um die Knöchel herum stark geschwollen und entzündet. Den Bleiumschlägen wurde Kamillenthee zugesetzt. Nach einigen Tagen zeigte sich, daſs die ganze Gegend um die Knöchel bis zu dem Fuſsrücken von einem Eiterdepot unterminirt war. Dem Eiter

wurde durch die noch offene Wunde Abfluſs verschafft und mit den Umschlägen fortgefahren. Nachdem die Entzündung der Haut gewichen war, wurde durch Heftpflasterstreifen und kleine Compressen die abgelöste Haut leicht eingedrückt, deren Aufreibung auch erfolgte, so daſs drei Wochen nach der Operation und nachdem die Wundränder einige Male mit *Lapis inf.* berührt waren, sich dieselbe schloſs. Während der langen Eiterung war die Wunde stets mit einer dicken, gallertartigen Masse angefüllt, und nachdem sie sich geschlossen hatte, fühlte man noch nach drei Wochen zwischen den beiden Sehnenenden eine weiche, gallertartige Masse von ungefähr einem Zoll Länge, deren Erhärtung erst nach einigen Tagen erfolgte. Die Stromeyer'sche Maschine trug der Patient nur 14 Tage, worauf der Fuſs ganz seine natürliche Stellung erreicht hatte. Nach 8tägiger Uebung im Gehen konnte der Patient sich seines Fuſses ungehindert bedienen und lange Zeit im Zimmer auf- und abgehen. Er reiste, mit einem Scarpa'schen Stiefel versehen, darauf ab und konnte, eine kleine Schwäche des Fuſses ausgenommen, als vollkommen geheilt entlassen werden.

160. Paralytischer Klumpfuſs. Durchschneidung der Achillessehne und der Flexoren in der Planta pedis.

Louis N., ein 9jähriger schwächlicher Knabe, litt an einer unvollkommenen Lähmung der linken Körperhälfte, in Folge einer in früherer Kindheit überstandenen Nervenkrankheit. Der linke Arm und die linke untere Extremität waren schwach und abgemagert. Die Stellung des Fuſses war die eines Klumpfuſses, zwischen dem dritten und vierten Grade, zum Pferdefuſse hinneigend. Der Fuſs war dergestalt umgedreht, daſs der Patient mit dem vorderen Theil des äuſseren Fuſsrandes auftrat, die Spitze des Fuſses war nach innen, die Ferse, welche 2 Zoll vom Boden entfernt blieb, nach auſsen gerichtet. Beim Gehen knickte der Fuſs stark um und nahm dann eine weit ungünstigere Stellung an. Einreibungen und orthopädische Behandlung waren von früher Jugend an ohne Erfolg gebraucht worden. Ich durchschnitt die Achillessehne und die Flexoren in der Fuſssohle, wodurch das Glied augenblicklich eine natürliche Form und Stellung erhielt. Nach 48 Stunden war die Wunde geheilt. Stromeyer's Maschine wurde 8 Tage angelegt und diese

dann mit dem SCARPA'schen Stiefel vertauscht. Diesen trug der Knabe abwechselnd noch mehrere Wochen, dann konnte er, die Schwäche des Körpers abgerechnet, erträglich gehen und mit der ganzen Fufssohle auftreten.

161. Paralytischer Klumpfufs. Durchschneidung der Achillessehne.

Agnes S., 5 Jahr alt, wurde im ersten Lebensjahre von einer Lähmung der Extensoren des linken Fufses befallen, welche einen Klumpfufs zur Folge hatte. Der Fufs war im Fufsgelenke wenig konsistent und liefs sich im Sitzen hin und her schaukeln. Er war am äufseren Rande stark convex, am inneren hohl. Beim Auftreten knickte er stark nach innen um, und in dem Augenblick, wo der Fufs den Boden berührte, wurde die grofse Zehe stark hinten übergezogen, so dafs der Nagel dicht den Fufsrücken berührte. Die Durchschneidung der Achillessehne und Anlegung eines Schienenstiefels heilte die Difformität binnen 14 Tagen.

162. Paralytischer Klumpfufs. Durchschneidung der Achillessehne.

Das 3jährige Töchterchen des Herrn v. B. war mit einem Klumpfufse geboren. Die Gestalt des Fufses war fast normal, nur der äufsere Rand etwas convex und nach innen umgedreht. Das Glied war im Gelenk sehr nachgiebig und liefs sich mit der Hand sehr leicht in die natürliche Stellung bringen. Ich durchschnitt die Achillessehne, wobei kein Tropfen Blut flofs, brachte den Fufs durch Pflasterstreifen und eine Binde in die normale Stellung. Nach wenigen Tagen war die Wunde geheilt und binnen Kurzem dem Gliede durch einen Schienenstiefel die normale Gestalt gegeben.

163. 164. Paralytische Klumpfüfse. Durchschneidung der Achillessehnen und der Beuger der grofsen Zehen.

Carl W., der 10jährige Sohn eines Töpfers, mit Klumpfüfsen, welche sich seit dem dritten Lebensjahre in Folge des Scharlachfiebers entwickelt hatten. Die Füfse waren breit, am inneren Rande stark ausgeschweift, sie berührten mit dem äufse-

ren Rande des Fufsrückens, welcher hier mit starken Schwielen besetzt war, den Boden. Der Knabe hatte mehrere Jahre lang schwerfällige Schienenstiefel mit hölzernen Sohlen von der Dicke eines Zolls getragen, in denen die Füfse nach innen umgedreht steckten. Ich durchschnttt die Achillessehnen und die Beuger der grofsen Zehen, worauf ich die Füfse einwickelte. Durch die sechswöchentliche Anwendung der Maschine von STROMEYER wurden die Füfse in die natürliche Stellung gebracht, so dafs der Knabe mit der ganzen Sohle auftrat.

165. 166. Paralytische Klumpfüfse. Durchschneidung der Achillessehnen.

August G., 14 Jahr alt, der Sohn eines Tagelöhners, hatte in Folge eines Nervenfiebers Klumpfüfse bekommen. Sie wichen wenig von der natürlichen Gestalt der Füfse ab, zeigten jedoch für paralytische Klumpfüfse eine selten grofse Rigidität in den Bändern. Ich durchschnitt in der Charité beide Achillessehnen und legte einige Tage darauf die STROMEYER'sche Maschine an. Die völlige Herstellung erfolgte schon in der vierten Woche.

167. Paralytischer Klumpfufs. Durchschneidung der Achillessehne.

Clara K., Tochter des Apothekers K. aus S., $8\frac{1}{2}$ Jahr alt, mit lähmungsartiger Schwäche der linken unteren Extremität, besonders der Extensoren, schleppte sich mühsam fort, wobei der schlaff herabhängende Fufs mit seinem äufseren, oberen Fufsrande den Boden berührte, die Ferse aber in die Höhe gezogen war. Ich durchschnitt die Achillessehne, legte anfangs die STROMEYER'sche Maschine an, und nachdem die Stellung des Fufses binnen einigen Wochen natürlich geworden war, mufste das Mädchen den SCARPA'schen Stiefel einige Zeit lang tragen. Der Erfolg der Behandlung war ganz erwünscht und der Gang des Mädchens um vieles gebessert.

168. Paralytischer Klumpfufs. Durchschneidung der Achillessehne.

Wilhelmine B., 3 Jahr alt, litt in Folge einer Kinderkrankheit, welche die Eltern nicht näher anzugeben wufsten, an

einem paralytischen Klumpfuſs. Die untere Extremität war abgemagert, der Fuſs hing welk herab, und die Ferse war in die Höhe gezogen. Beim Gehen näherte sie sich dennoch dem Boden beträchtlich mehr als beim Aufstellen des Fuſses, wenn nicht das ganze Gewicht des Körpers die Wadenmuskeln ausdehnte. Die Achillessehne wurde durchschnitten und dann die Wunde verbunden. Der feuchten Kellerwohnung war es wohl besonders zuzuschreiben, daſs an der Operationsstelle Eiterung eintrat, welche eine Dislocation nothwendig machte. Nachdem die Heilung beendet war, wurde durch die Stromeyer'sche Maschine und den Scarpa'schen Schuh die Stellung und Brauchbarkeit des Fuſses auf eine erfreuliche Weise bewirkt.

169. Paralytischer Klumpfuſs. Durchschneidung der Achillessehne.

Der Sohn des Gutsbesitzers N. aus Mecklenburg mit einem paralytischen rechten Klumpfuſs trat mit dem äuſseren Rande der Fuſsspitze auf, wobei die Ferse in die Höhe gezogen blieb. Die Durchschneidung der Achillessehne, die Stromeyer'sche Maschine und der Scarpa'sche Stiefel hoben den widernatürlichen Zustand binnen 6 Wochen, so daſs der Knabe gut gehen konnte.

170. 171. Paralytische Klumpfüſse. Durchschneidung der Achillessehnen.

Friedrich B., 8 Jahr alt, vom Lande, wurde in frühester Kindheit von Krämpfen befallen, welche eine mangelhafte Entwickelung der oberen und unteren Extremitäten zur Folge hatten. Hände und Füſse waren durch Lähmung der Extensoren, jene in leichte Klumphände, diese in Klumpfüſse verwandelt. Der Knabe trat mit dem äuſseren umgekehrten Fuſsrande auf, die Fersen waren in die Höhe gezogen und die Fuſsspitzen nach innen gekehrt. Der Gang war schwerfällig, die Schritte schienen halb und willkührlich stoſsweise zu erfolgen, besonders aber wurde dem Knaben das Stillestehen schwer; er gerieth dann in eine schwankende Bewegung und suchte sich an irgend einem Gegenstande zu halten. Ich durchschnitt die Achillessehnen, worauf sich die sehr nachgiebigen Füſse durch eine Binde leicht in die normale Stellung bringen lieſsen. Die Wunden waren

am vierten Tage geheilt, so dafs die Stromeyer'sche Maschine angelegt werden konnte, welche, ohne bedeutende Unbequemlichkeiten zu verursachen, die Füfse mit der Sohle nach unten drückte, die Richtung der Fufsspitzen nach innen aber noch nicht verhindern konnte. Schon nach drei Wochen standen die Füfse über den rechten Winkel, weshalb ich schon jetzt am Tage die Scarpa'schen Stiefel anziehen und in der Nacht die Stromeyer'sche Maschinen anlegen liefs. Der Knabe hatte durch die Operation wenigstens so viel gewonnen, dafs er mit der Sohle auftreten und dadurch leichter gehen konnte; an eine radikale Heilung war hier um so weniger zu denken, als das Uebel schon in frühester Kindheit bestanden hatte.

172. Paralytischer Klumpfufs. Zweimalige Durchschneidung der Achillessehne und der Flexoren in der Fufssohle; einmalige Durchschneidung des Tibialis anticus.

E. K., ein schlankes 14jähriges Mädchen, war mit völlig gesunden Gliedmafsen geboren. Vom zweiten Lebensjahre an veränderte sich die Stellung des linken Fufses dergestalt, dafs sich allmählig ein Klumpfufs ausbildete. Man beeilte sich nun, das Uebel durch die sorgfältigste und unausgesetzteste Behandlung mittelst Einreibungen, Bäder und Maschinen zu heben, doch blieb alles fruchtlos, der leichte Klumpfufs ging in den des zweiten und dritten Grades über, die ganze Extremität wurde schwächer und kürzer, und die Kranke konnte selbst wenige Schritte nicht ohne Schmerzen gehen. — Der Fufs zeigte nach allen Richtungen hin grofse Mobilität, die Spitze stand nach innen, die Ferse war stark in die Höhe gezogen, die nach innen gerichtete, aufrecht stehende Sohle war der Länge nach stark zusammengedrückt, so dafs die Zehen in zwei Reihen über einander lagen. Ich durchschnitt die Achillessehne, am vierten Tage nach völliger Heilung der Wunde legte Dr. Reich die Stromeyer'sche Maschine an. Schon nach 14 Tagen konnte man die Kur als beendigt ansehen, denn der Fufs stand schon über dem rechten Winkel hinaus. Das junge Mädchen konnte schon mit der ganzen Sohle auftreten und umhergehen. Der Fufs wurde noch einige Wochen lang mit Einreibung behandelt und die Stromeyer'sche Maschine eine kurze Zeit lang des Nachts getragen, dann reiste das junge Mädchen, höchst erfreut über die

bessere Stellung des Fufses und ihr leichteres Gehen, ab. Ein Jahr war verstrichen, ohne dafs ich etwas von dem weiteren Erfolge der Operation vernommen hatte, als das junge Mädchen wieder in Berlin erschien und mit den Worten zu mir kam, dafs es sehr grofse Vortheile durch die Operation erlangt hätte und nun hoffe, ganz hergestellt zu werden, wenn ich ihr jetzt noch einige verkürzte Sehnen durchschnitt. Bei der Untersuchung fand ich die Achillessehne zwar nicht so gespannt, dafs ich den Fufs nicht über den rechten Winkel zum Oberschenkel hätte bringen können, beim Gehen aber wirkten die Wadenmuskeln zu stark und überwältigten die noch schwachen Extensoren, welche indessen gegen früher bedeutend an Kraft zugenommen hatten. Beim Gehen berührte der vordere und äufsere Rand der Sohle den Boden, wobei die Fufsspitze nach innen gerichtet stand. Bei dem Versuche, den Fufs in die Normalrichtung zu bringen, spannten sich besonders die Flexoren in der Fufssohle und der *Tibialis anticus*. Diese wurden daher sammt der Achillessehne durchschnitten und dann das Glied eingewickelt und besser gestellt. Der Erfolg dieser neuen Operation war ganz erwünscht.

173. 174. Paralytische Klumpfüfse. Durchschneidung des Flexor hallucis, des Extensor communis digitorum, des Extensor digiti minimi, der Tendo Achillis beider Füfse und des Tibialis anticus des linken Fufses.

Louise D., 12 Jahr alt, litt seit der frühesten Jugend in Folge einer Myelitis an paralytischen Klumpfüfsen des dritten Grades. Die Form der Füfse war wenig verändert, nur war die Sohle stark ausgehöhlt, auch standen sie nach innen, wobei der äufsere Fufsrand den Boden berührte. In sitzender Stellung konnte man die Füfse mit der Hand leicht in die natürliche Stellung zurückführen, so wie man sie aber losliefs, schnellten sie wieder in die alte Lage zurück. Ich durchschnitt den *Flexor hallucis*, den *Extensor communis digitorum* und den *Extensor digiti minimi*. Als demnach nach 6 Wochen die *Gastrocnemii* noch einen Einfluſs auf die abweichende Richtung der Füfse ausübten, durchschnitt ich beide Achillessehnen. Dann wurde die Stromeyer'sche Maschine angelegt, durch welche binnen einigen Wochen den Füfsen eine normale Richtung

gegeben wurde. Als der linke Fufs durch den *Tibialis anticus* noch etwas nach innen verzogen wurde, durchschnitt ich diesen, worauf der Fufs gerade stand. Der Erfolg der Operation war vollkommen befriedigend und der Gang der Kranken, einige Schwäche in der ganzen Extremität abgerechnet, natürlich.

175. 176. Paralytische Klumpfüfse.

Herr S., Student, 20 Jahr alt, hatte nach einer in frühester Kindheit überstandenen Kinderkrankheit eine grofse Schwäche der unteren Extremitäten erlitten, welche Klumpfüfse zur Folge hatte. Die Füfse waren allmählig bis zum vierten Grade verunstaltet und dienten dem Körper nur zu schwachen Stützen, auf denen sich der junge Mann schaukelnd fortbewegte. Eine längere orthopädische Behandlung schien die Kraftlosigkeit der Glieder noch vermehrt zu haben. Ich durchschnitt die gespannten Achillessehnen und Beuger der grofsen Zehe. Ein Stromeyer'scher Apparat gab den Gliedern rasch eine bessere Gestalt, der Kranke konnte bald mit ganzer Sohle auftreten und nach einigen Monaten geheilt entlassen werden. Eine stärkende Nachbehandlung gab den unteren Extremitäten wieder mehr Kraft.

177. Paralytischer Klumpfufs. Durchschneidung der Achillessehne.

Herr v. G., 18 Jahr alt, aus Pommern, mit paralytischem rechten Klumpfufs, welcher sich in der zartesten Kindheit ausgebildet hatte. Der Fufs bildete mit dem übrigen Unterschenkel eine gerade Linie, wenn der junge Mann safs, beim Gehen stellte er sich in einen stumpfen Winkel und richtete sich mit der Spitze stark nach innen. Nachdem die Achillessehne durchschnitten und die Stromeyer'sche Maschine einige Wochen lang angelegt worden war, nahm der Fufs die Gestalt des Plattfufses an. Diese verlor sich indessen, nachdem einige Zeit lang der Scarpa'sche Stiefel getragen worden war. Der Erfolg der Behandlung, welche die Lähmung zwar nicht ganz zu beseitigen vermochte, war dennoch so wie man ihn nur erwarten durfte, indem Stellung und Brauchbarkeit des Gliedes um vieles gebessert waren.

178. 179. Paralytische Klumpfüfse. Durchschneidung der Achillessehnen.

K., ein 15jähriger Knabe, von schwächlichem Körperbau, bekam im siebenten Jahre seines Alters in Folge einer Nervenkrankheit, eine unvollkommene Lähmung der unteren Extremitäten, so dafs er nur mit Mühe stehen und sich noch schwerer fortbewegen konnte. Auch die obern Extremitäten waren sehr geschwächt und den Händen entfiel oft, was sie hielten. Allmälig bildeten sich Klumpfüfse aus und zugleich eine Contractur beider Kniegelenke, als Folge des fortwährenden Sitzens. Vom siebenten bis zum funfzehnten Lebensjahre machten die Klumpfüfse die verschiedenen Grade bis zum fünften durch, und waren jetzt durchaus nicht mehr stark genug, die Last des Körpers zu tragen. Bereits befand sich die Verdrehung im Anfange des fünften Grades, da der Rücken schon den Boden berührte. Die Füfse sahen unförmlichen Klumpen ähnlich, die Mittelfufsknochen bildeten eine rundliche Hervorragung, die Sohle, welche nach innen und fast nach oben gerichtet war, war kurz und hohl, die Zehen eingezogen, die Ferse hoch nach innen liegend. Ich hoffte durch eine allgemein stärkende Behandlung den Knaben in den Stand zu setzen, aus der Sehnendurchschneidung wenigstens einigen Vortheil ziehen und mindestens stehen und einige Schritte gehen zu können, beides war durch die Schwäche in den unteren Extremitäten wohl erschwert, doch nicht unmöglich gemacht, die Stellung der Füfse und die Contractur der Sehnen in der Kniebiegung machten dies aber nicht ausführbar.

Ich durchschnitt die Achillessehnen. Die Heilung der Wunden war in wenigen Tagen geschehen. Dann wurden durch Anwendung gepolsterter Aufsenschienen die Klumpfüfse allmälig in Spitzfüfse verwandelt; dazu waren bei der Dehnbarkeit und Nachgiebigkeit der Sehnengebilde nur 6 Wochen nöthig. Ausdehnungen und Einreibungen hatten auch die Kniesehnen gestreckt, so dafs der Kranke bald darauf mit Hülfe der Scarpaschen Schienenstiefel auf seinen geraden Füfsen stehen und einige Schritte gehen konnte. Bald aber nahm die frühere Schwäche wieder überhand, die Stiefel erregten Excoriationen, und darauf stellte sich ein Oedem der Füfse ein. Nach langer Behandlung heilten die Wunden wieder, und die Geschwulst verlor sich. Der Knabe konnte dann erträglich gehen.

180. 181. Klumpfüfse. Durchschneidung der Achillessehnen, der Tibiales antici, der Aponeurosis plantaris und sämmtlicher Flexoren in der Fufssohle.

Friedrich F., 13 Jahr alt, ein blühender Knabe, mit Klumpfüfsen des höchsten Grades geboren, hatte noch niemals eine mechanische Vorrichtung zur Verbesserung seiner Füfse getragen. Die Füfse waren vollkommen nach innen umgedreht, so dafs der Knabe mit dem äufseren Fufsrücken und *Malleolus externus* auftrat. Diese Gegend war mit einer 1 Zoll dicken Schwiele in Gestalt eines sehnigen Buckels bedeckt. Die Füfse waren sehr klein und sahen mit der Spitze nicht blofs nach innen, sondern sogar etwas nach hinten; sie bildeten mit der *Tibia* einen spitzen Winkel. Die Zehen lagen regelmäfsig neben einander. Vom Fufse bis ans Kniegelenk waren die Beine mager wie Stöcke. Das Gehen war dem Knaben äufserst beschwerlich, und nach einem etwas weiten Gange entzündeten sich die Hautpolster auf dem Fufsrücken. Der ziemliche Grad von Beweglichkeit im Fufsgelenk liefs mich indessen eine Heilung hoffen. Ich durchschnitt die Achillessehnen, die *Tibiales antici*, die *Aponeurosis plantaris* und sämmtliche Flexoren in der Fufssohle. Nachdem die Füfse verbunden waren, wurde der Knabe bequem gelagert. Bei der Abnahme des Verbandes nach einigen Tagen fanden sich die Wunden geheilt mit keiner Schmerzhaftigkeit der Theile. Es konnten daher schon jetzt gerade Schienen an die äufsere Seite des Unterschenkels angelegt werden. Nachdem auf diese Weise die Füfse allmälig in Spitzfüfse verwandelt worden waren, wurden dieselben durch die Stromeyersche Maschine und zuletzt durch den Scarpa'schen Stiefel vollkommen geheilt.

V.

Ueber die Heilung des *Pes valgus* (Plattfufs) mittelst Durchschneidung der Extensoren unter der Haut.

Von den Eigenthümlichkeiten des Plattfufses.

Plattfufs ist die widernatürliche Bildung des Fufses, bei welcher die Convexität des Fufsrückens und die Concavität der Fufssohle in gerade Flächen verwandelt sind, so dafs der innere Fufsrand nebst der ganzen mittleren Sohle den Boden berührt. Er ist das Gegenstück vom *Varus*, bei welchem die Convexität des Fufsrückens vermehrt und die Sohle stark ausgeschweift ist, man könnte denselben daher mit eben dem Rechte Hohlfufs, wie diesen Plattfufs nennen. Der Klumpfufs hat seinen Grund in einer widernatürlichen Contraction der Beugemuskeln und Starrheit der Sehnen und Bänder, der Plattfufs dagegen beruht vorzüglich auf Schlaffheit der Flexoren und des Sehnen- und Bänderapparats des Fufses. Aufserdem sind die Ligamente, welche die Fufswurzelknochen unter einander verbinden, und die *Aponeurosis plantaris* erschlafft. Meistens ist nur die Anlage zum Plattfufs angeboren, die höheren Grade des Uebels habe ich bei kleinen Kindern aufserordentlich selten gesehen. Bisweilen wurde der *Valgus* noch durch eine rhachitische Verkrümmung des unteren Endes der *Tibia* und *Fibula* verschlimmert.

Die ungewöhnliche Länge, welche der Plattfufs oft zeigt, rührt theils von der aufgehobenen Wölbung des Fufses her, theils von der weiteren Entfernung der Fufswurzelknochen von einander. Da der Gegendruck des Bodens gegen die Fufssohle, hier über die ganze Sohlenfläche vertheilt, und nicht auf die Ferse und den äufseren und vorderen Fufsrand beschränkt ist, so findet man keine Schwielen unter der Sohle, sondern die Haut ist überall zart und empfindlich und entzündet sich häufig nach vielem Gehen und Stehen. Aus eben diesen Gelegenheitsursachen geht der niedere Grad von Plattfufs leicht in den höheren über.

Von den Gelegenheitsursachen des Plattfufses.

So wie beim zunehmenden *Varus* die Fufsspitze sich immer mehr nach innen richtet, so wendet sich der *Valgus* allmälig mehr nach aufsen. Bei zunehmendem Wachsthum und vermehrtem Gewicht des Körpers drückt die Last desselben den ganzen Fufs nach vorn hinaus, indem die ligamentösen Verbindungen auseinander weichen. Die Zehen pressen sich nicht mehr gehörig gegen den Boden und gerathen beim Gehen, wie man dies bei entblöfsten Füfsen sehen kann, in eine schaukelnde Bewegung. Der ganze vordere Theil des Fufses hilft wenig mehr zum Gehen, sondern es ist besonders nur die hintere Hälfte, auf welcher der Patient einherschreitet. Endlich tritt er nur noch mit der Ferse auf, die mittlere Sohle nimmt statt der concaven Gestalt eine convexe an, und die Metatarsalknochen sammt den Zehen entfernen sich ganz vom Boden; der Gang hat nun etwas Steifes und Stelzenartiges. Selbst spastisch kann der Plattfufs vorkommen, wovon ich unten ein interessantes Beispiel anführen werde.

Ich habe verhältnifsmäfsig bei weitem häufiger zwei *Valgi* als zwei *Vari* gefunden, aus dem natürlichen Grunde, weil bei jenen constitutionelle Ursachen das Uebel bedingen und unterhalten, andauernde Gelegenheitsursachen aber eine Rückbildung selten zulassen. Zu den letzten gehört besonders eine stehende Lebensweise, und zwar mehr, als fortwährendes, vieles Gehen; am häufigsten habe ich Plattfüfse bei jungen Lehrlingen der Materialisten, Buchdrucker und bei Ladenjungfern bemerkt, welche den ganzen Tag hinter dem Ladentische stehen mufsten. Stromeyer erzählt, dafs in einem Jahre drei junge Kellner in einem Gasthofe in Hannover auf seinen Rath entlassen wurden, weil

sich bei ihnen durch anhaltendes Stehen und vieles Treppensteigen Plattfüfse ausgebildet hatten.

Der Plattfufs verschlimmert sich häufig durch einen chronischen Entzündungsprozefs, welcher sich durch ein dumpfes, drückendes und dehnendes Gefühl kund giebt; es wird dies mehr im Rücken des Fufses als in der Sohle empfunden, weil dort die Ränder der Fufswurzelknochen beim Gehen gegen einander gepreſst werden. Einige klagen auch über Schmerzen im Fufsgelenke. Bisweilen erlischt dieser Entzündungsprozefs mit der Ankilosirung der Knochenverbindungen, besonders wenn der Plattfufs einen höhern Grad erreicht hat, der Kranke nur auf der Hacke geht, und der vordere Theil des Fufses sich vom Boden abgewendet hat. Mehrmals habe ich Erweichung der Fufswurzelknochen und wirkliche speckige Entartung derselben gefunden.

Von der Behandlung des Plattfufses ohne Operation.

Was die Heilung des Plattfufses anlangt, so gehört diese zu den schwierigen Aufgaben. Da das Uebel aus Schlaffheit und Schwäche des ganzen Körpers hervorgeht, so leisten örtliche Mittel allein selten viel. Allgemeine Stärkungsmittel, eine kräftige Nahrung, eisenhaltige Mineralbrunnen und besonders der anhaltende Gebrauch des Leberthrans haben sich mir besonders wirksam gezeigt. Ferner See- und Soolbäder, Fufsbäder von Calmus, Eichen- und Ulmenrinde bei Schlaffheit ohne Schmerz und Entzündung. In letzteren Fällen wiederholtes Schröpfen des Fufsrückens und ruhige Rückenlage, und wenn die Verhältnisse es erlaubten, Aufenthalt auf dem Lande, Vermeidung des Steinpflasters und harter Wege, und dagegen Gehen im Sande, aromatische Fufsbäder, Waschungen mit Branntwein und sorgfältige Einwickelung des Fufses mit einer Binde. Besondere Sorgfalt erfordert die Fufsbekleidung. Die meisten dieser Leute trugen Stiefel oder Schuhe von der abscheulichsten Art, von ungewöhnlicher Weite mit breiten, langen Sohlen, ohne Absatz und steifem, weitem Oberleder. Sie waren der Meinung, hierin bequemer gehen zu können und der weiteren Ausbildung des Uebels vorzubeugen.

Die zweckmäfsigste Fufsbekleidung für Plattfüfsige ist ein gut gemachter Schnürstiefel mit einem unten schmäler zulau-

fenden Absatze von einem Zoll Höhe. Jeder Fufs mufs seinen bestimmten Stiefel mit fester Sohle haben, der mittlere Theil der Sohle mufs sehr schmal und dick sein, im inneren einen nach vorn und hinten sanft abfallenden Bergrücken haben, auf dessen Höhe die Mitte der Sohle ruht. Dergleichen Stiefel habe ich schon vor Jahren angewendet. Stromeyer, welcher dem Schnürstiefel ebenfalls vor anderer Fufsbedeckung den Vorzug giebt, läfst in dem mittleren Theile ein Stück Leder befestigen, welches von unten nach oben und von innen nach aussen den mittleren Theil des Fufses umfafst, dann spitz zuläuft und durch einen Schlitz im Oberleder an dem äufseren Fufsrande an einer Schnalle befestigt wird Dies Leder verhütet wesentlich das Einsinken des Fufsgewölbes, indem es demselben eine Unterstützung giebt, welche man durch festeres Anziehen beliebig verstärken kann. Der von Dupuytren gegebene Rath, Stiefel mit hohen Absätzen tragen zu lassen, scheint nicht zweckmäfsig, theils wird die untere Fläche des Fufses nicht in die Höhe gedrückt, theils können die Patienten damit nicht gehen. Grofsen Nutzen habe ich aufser den Schnürstiefeln bald von dem Anlegen einer gepolsterten geraden Schiene, welche vom oberen Drittheil der *Tibia* bis über die Zehen hinausreichte, bald von einer vom Instrumentenmacher Lutter verfertigten Schraubenmaschine, welche den Fufs zum Unterschenkel in eine gerade Stellung wie beim vierten Grade des *Pes equinus* brachte, gesehen.

Verschiedene Grade des Plattfufses.

Auch beim Plattfufs lassen sich fünf verschiedene Grade der Ausbildung des Uebels unterscheiden.

Erster Grad. Die Gestalt des Fufses ist natürlich, die Fufssohle etwas flacher als gewöhnlich, der Rücken wenig abgeflacht.

Zweiter Grad. Die Flachheit des Fufsrückens und der Fufssohle fallen schon auf, der innere Fufsrand berührt den Boden, der innere Knöchel steht weiter heraus und zugleich nach unten, der äufsere prominirt wenig, die Ferse ist etwas zurückgezogen.

Dritter Grad. Der Fufs ist verhältnifsmäfsig noch länger, oben und unten flach, die Ferse noch weniger hervorragend, der innere Fufsrand berührt den Boden fast mehr als der äufsere, der innere Knöchel weit mehr hervorragend als der

äufsere, die Zehen sind gekrümmt und berühren mit ihren Spitzen und den Rändern der Nägel den Boden, beim Auftreten schwanken sie hin und her. Der Fufs steht stark nach aufsen.

Vierter Grad. Die angegebenen Zeichen sind hier noch mehr ausgebildet, der Fufsrücken ist vollkommen flach, der innere Fufsrand berührt schon mit einem Theil der Seite den Boden, während der äufsere Rand sich von ihm entfernt, der *Malleolus internus*, welcher sehr dick ist, berührt fast die Erde, der *externus* ist klein und flach, die *Musculi peronei* sind sehr gespannt, die Mitte der Sohle ist convex, der vordere Theil des Fufses ist in die Höhe gerichtet, die Zehen sind krallenartig gekrümmt und stark zurückgezogen. Der ganze Fufs steht stark nach aufsen. Der Kranke geht nur auf dem hinteren Theile des Fufses.

Fünfter Grad. Man nennt ihn Hackenfufs. Nur die Ferse berührt den Boden, die Hacke ragt nicht nach hinten hervor, sondern liegt ganz unter dem Fufse, der vordere Theil desselben ist in die Höhe gerichtet, so dafs der Fufsrücken im spitzen Winkel zur *Tibia* steht. Der Fufsrücken ist stark ausgehöhlt, die Sohle convex. Die Extensoren sind stark angespannt, die Achillessehnen meistens sehr schlaff, welches auch im geringen Grade bei den niedrigern Graden des Plattfufses meistens der Fall ist. Die Zehen sind bisweilen vollkommen zurückgebogen und berühren mit den Nägeln den Fufsrücken.

Pes valgus.

I. Grad.

Taf. XVIII. Fig. 1.

Der erste Grad des Plattfufses, bei welchem sich der Fufs noch wenig von einem natürlich gebildeten Fufse unterscheidet, aufser dafs der Rücken ein wenig niedriger und die Sohle ein wenig flacher als gewöhnlich ist, führt schon beim Gehen einige Beschwerden mit sich. Personen, welche daran leiden, ermüden leicht und sind überhaupt Feinde des Gehens. Sehnendurchschneidung habe ich bei diesem Grade des Plattfufses nicht vorgenommen, sondern mich auf das Anlegen von Binden, spirituöse Waschungen, stärkende Fufsbäder u. s. w. beschränkt, besonders aber für eine zweckmäfsige Fufsbekleidung gesorgt. War das Uebel mit Schmerz und dem Gefühl von Druck verbunden, so wendete ich Schröpfköpfe mit grofsem Nutzen an

und liefs die Patienten viel liegen. Dadurch verbesserte sich der Zustand gewöhnlich, oder er wurde auch ganz gehoben, besonders wenn die Ursache der Entstehung des Uebels nicht mehr fortwirkte.

Pes valgus.

II. Grad.

Der zweite Grad des Plattfufses, bei dem der Fufs länger und flacher als beim ersten Grade ist, kann ebenfalls noch bei jugendlichen Individuen durch eine sorgfältige Behandlung durch Fufsbäder, Einwickelungen, zweckmäfsige Fufsbekleidung und Vermeidung des anhaltenden Stehens gehoben werden. Eine gewisse Anzahl junger Leute sind von mir durch eine solche Behandlung geheilt worden. Sehnendurchschneidungen habe ich bei diesem Grade des Plattfufses nur in einem Falle nöthig gehabt.

182. Plattfufs. Durchschneidung der Extensoren auf dem Fufsrücken.

Taf. XVIII. Fig. 2.

Caroline S., ein junges 20jähriges Mädchen von untersetztem Körperbau und scrophulöser Anlage stellte sich mir mit einem rechten Plattfufs vor. Der Fufsrücken war flach die Sohle eben, der *Malleolus internus* stand tief und war sehr dick, der eine Fufs stand mehr auswärts als der andere. Beim Gehen war die Plattfufsform noch deutlicher ausgeprägt, und der Fufs hatte dann ein noch platteres Aussehen. Bei längerem Stehen empfand das Mädchen dumpfe Schmerzen im Fufse. Da sich der Zustand allmälig verschlimmerte, so nahm ich die Durchschneidung der Extensoren auf dem Fufsrücken vor, welche ich von zwei Einstichpunkten aus unter der Haut von aufsen nach innen bewirkte. Unmittelbar nach der Durchschneidung fiel die Fufsspitze wie gelähmt herab, und die nach hinten zurückgezogenen Zehen gewannen ihre natürliche Länge. Ich wickelte dann den Fufs ein und legte an die vordere Fläche des Unterschenkels über den Fufsrücken fort eine gepolsterte Schiene, welche mit einer Binde befestigt wurde und den Fufs in der Stellung eines Pferdefufses erhielt. Nach einigen Tagen wurde der Verband erneuert. Die Wunden waren vollkommen geheilt, der Fufs stand in gerader Linie mit der *Tibia*. Es wurde jetzt

ein leichterer Verband angelegt, dieser noch einige Male erneuert und nach vierzehn Tagen nur noch eine Binde angelegt. In der dritten Woche stellte das Mädchen die ersten Versuche zum Gehen an. Der Fufs stand jetzt natürlich, beim Auftreten erreichte die Ferse anfangs noch nicht den Boden, nach wenigen Tagen aber hatte die Kraft des Fufses schon bedeutend zugenommen, und bald war der Gang natürlich. Die Gestalt des Fufses war jetzt vollkommen, der Fufsrücken hoch und die Sohle hohl.

Pes valgus.

III. Grad.

Der dritte Grad des Plattfufses, welcher sich durch grössere Fläche des Fufsrückens und der Fufssohle, durch beträchtliche Länge des Fufses und völliges Verschwinden der Ausschweifung des inneren Fufsrandes unterscheidet, ist wohl selten durch orthopädische Behandlung zu heilen. Mehrere Individuen habe ich durch Durchschneidung der Extensoren davon befreit.

183. Plattfufs. Durchschneidung der Extensoren auf dem Fufsrücken.

Taf. XVIII. Fig. 3.

Herr N., ein junger Mann, 20 Jahr alt, von blühendem Ansehen, hatte bis zu seinem 15ten Jahre an keiner Beschwerde beim Gehen gelitten und meilenweite Wege mit Leichtigkeit zurückgelegt. Bei einer ungewöhnlichen Wanderung von 3 Meilen empfand er die ersten Schmerzen im rechten Fufse, welche zwar später wieder nachliefsen, sich jedoch von Zeit zu Zeit wiederholten. Dabei veränderte sich binnen einigen Monaten die Gestalt des Fufses auffallend; der Fufsrücken wurde flach und die Sohle füllte sich aus, der innere Knöchel wurde dick, der äufsere schwand, und der Fufs stellte sich mehr nach aufsen. Der Kranke trat nur mit dem hinteren Theile des Fufses auf, der vordere leistete beim Aufsetzen des Gliedes auf den Boden keinen Widerstand. — In dem Laufe mehrerer Jahre verbesserte sich das Uebel nicht, sondern war vielmehr im Zunehmen begriffen. Man wandte Einreibungen, Fufsbäder, Maschinen und Einwickelungen ohne Erfolg an. Dann suchte der Kranke meine Hülfe.

Der Fufs hatte noch die oben beschriebene Form, die Fufsspitze liefs sich stark zurückbiegen; beim Hinabziehen, welches nur in einem sehr geringen Grade möglich war, spannten sich die Extensoren sogleich stark an. Ich durchschnitt diese von zwei Einstichpunkten aus, worauf der Fufs sogleich herabfiel und in die Stellung eines Spitzfufses gebracht werden konnte. Dann wurde derselbe mit der Sohle auf einen convexen Holzblock mittelst Binde befestigt, so dafs Fufsrücken und *Tibia* fast eine gerade Linie bildeten. In der dritten Woche war die Heilung vollendet; dem jungen Manne wurde ein Stiefel gegeben, in dessen mittlerem Theil ein Hügel von dickem Leder angebracht war, welcher einem neuen Einsinken der Sohle vorbeugen sollte.

Der Erfolg der Operation war in jeder Beziehung befriedigend.

184. Plattfufs. Durchschneidung der Extensoren über dem Tarsalgelenk und des Extensor hallucis.

Auguste E., 12 Jahr alt, mit einer Anlage zum Plattfufs geboren, welcher sich aber allmälig mehr ausgebildet hatte. In der frühesten Kindheit war der Zustand nicht bemerkt und deshalb kein Mittel dagegen angewendet worden. Der Fufs war lang und breit, der Rücken flach, die Sohle vollkommen eben. Ich durchschnitt die Extensoren über dem Tarsalgelenk und gab dem Gliede, welches gehörig eingewickelt war, durch eine an seine vordere Fläche angelegte Schiene die Gestalt eines Spitzfufses. Da der Extensor der grofsen Zehe noch stark angespannt und die vordere Phalanx stark zurückgezogen war, durchschnitt ich diesen später. Es entstand an der Stelle eine kleine Eiterung, welche bald wieder aufhörte. Am 17ten Tage war das Kind vollkommen geheilt und an dem Gliede später nichts mehr von der Plattfufsgestalt bemerkbar.

185. 186. Plattfüfse. Durchschneidung der Extensoren auf dem Fufsrücken.

Wilhelm K., 10 Jahr alt, von scrophulösem Habitus, litt seit einigen Jahren an Plattfüfsen des dritten Grades. Die Füfse standen dabei stark nach aufsen, und das Kind hatte einen sehr steifen Gang. Die Fufsspitzen berührten beim Barfufsge-

hen kaum noch den Boden. Schmerz war niemals vorhanden gewesen, nur nach weiten Wegen stellte sich ein lästiger Druck ein. Ich durchschnitt die Extensoren auf dem Fufsrücken und legte an die vordere Seite des Gliedes eine gerade Schiene. Die Wunden heilten ohne Eiterung. Die Nachbehandlung dauerte eine Woche, dann war das Kind vollends von seinen Plattfüfsen geheilt.

187. 188. Plattfüfse. Durchschneidung der Extensoren auf dem Fufsrücken.

Frau P., 34 Jahr alt, hatte von Jugend auf eine grofse Schwäche beim Gehen in den Füfsen verspürt, welche sich allmälig zu dem höheren Grade des Plattfufses ausbildeten. Die Füfse waren sehr lang, die vordere Hälfte ungewöhnlich schmal und gestreckt, die Zehen lang und Fingern ähnlich. Der hintere Theil der Füfse, besonders in der Gegend der Gelenke, war sehr breit, die *Malleoli* dick und die äufseren waren von den inneren weit entfernt. Die Fufsrücken waren völlig platt, und die Sohlen bildeten ebene Flächen. Beim Gehen stützte sich der innere Rand mit den vorragenden Fufswurzelknochen auf den Boden. Die Frau konnte nur mühsam kurze Strecken zurücklegen; zur Vergröfserung ihrer Leiden trug noch ein mehrere Zoll grofses, callöses Fufsgeschwür des rechten Fufses unter dem *Malleolus externus* Vieles bei. Es wurden in der Charité sämmtliche Extensoren beider Füfse auf dem Fufsrücken durchschnitten und dann durch Schienen und Binden den Füfsen die Gestalt der Spitzfüfse gegeben. Nach einigen Wochen konnten die Schienen entfernt werden, die Gestalt der Füfse war natürlich, nach längerer Uebung war der Gang leicht und die Befreiung vom Plattfufs vollkommen.

189. 190. Plattfüfse. Durchschneidung beider Achillessehnen.

Josephine S., 6 Jahr alt, kam 2 Monate zu früh auf die Welt, und wurde nur durch die mühsamste Pflege am Leben erhalten. Erst im dritten Jahre fing das Kind an zu gehen. Nun bemerkte man, dafs nur die inneren Fufsränder den Boden berührten, wobei die Hacken und die äufseren Fufsränder in die Höhe gezogen waren. Die Fufssohle war ausgefüllt und der

Fufsrücken flach; der Gang des Kindes verbesserte sich ungeachtet aromatischer Einreibungen und stärkender innerer Mittel nicht, und kaum konnte es sich bei zunehmendem Wachsthum auf den Füfsen erhalten. Gleichzeitig bemerkte man eine geringe Contractur der Kniegelenke. Ein zu Rathe gezogener Orthopäd empfahl das Tragen von Schienen, welche von den Fufssohlen bis über die Hüften hinausreichten. Hierdurch wurde indefs die Muskelschwäche der unteren Extremitäten noch vermehrt, so dafs das Kind, als ich es zuerst sah, ohne diese Maschine kaum stehen konnte. Ich rieth zum längeren Gebrauche des Thrans und durchschnitt die Achillessehnen. Der grofsen Nachgiebigkeit der Theile wegen gelang es, binnen Kurzem den Füfsen eine normale Richtung zu geben, wodurch das Gehen um Vieles leicht wurde. Der Dr. Völker besorgte die Nachbehandlung mit grofser Sorgfalt.

191. 192. Plattfüfse. Durchschneidung der Extensoren der Füfse und der kurzen und der langen Wadenbeinmuskeln.

Therese B., 16 Jahr alt, die Tochter eines Fuhrmanns, hatte Plattfüfse des dritten Grades, die Fufsrücken waren flach und die Sohlen völlig platt, die Fufswurzelknochen bildeten an der Stelle der sonstigen Ausschweifung gesunder Füfse grofse Buckel, welche den Boden berührten; beide Füfse standen zugleich stark auswärts. Der Gang des jungen Mädchens war schwankend und so unsicher, dafs es leicht umfiel. Die frühere Behandlung hatte nur in spirituösen Einreibungen bestanden. Ich durchschnitt den *Peroneus brevis* und sämmtliche Extensoren der Füfse, verband die Wunde und zog durch Binden die Fufsspitzen und den äufseren Fufsrand herab, den inneren aber in die Höhe. Schon nach wenigen Tagen bei der Erneuerung des Verbandes waren sämmtliche Sehnen wieder zusammengeheilt und die Stellung der Füfse bedeutend verbessert, die nach innen ausgewichenen Tarsalknochen bildeten nicht mehr einen Vorsprung, die Sohle war ausgehöhlt und der Fufsrücken convex. Der Verband wurde bis auf eine Binde weggelassen und der Fufs in eine Stromeyer'sche Maschine gelegt, deren Wirkung hier aber die umgekehrte sein mufste, indem das niedergeschlagene Fufsbrett die Spitze des Fufses herabzog, wogegen es beim *Varus* und *Pes equinus* den Fufs in die Höhe hebt. Nach drei Wochen hatte sich die normale Gestalt der Füfse so

consolidirt, dafs in dieser Beziehung nichts mehr zu wünschen übrig blieb, nur war der äufsere hintere Fufsrand noch etwas zu stark in die Höhe gezogen. Da dies die Folge einer bedeutenden Anspannung des *Peroneus longus* zu sein schien, welche erst nach der früheren Durchschneidung des *Peroneus brevis* sich zu markiren anfing, so durchschnitt ich auch diesen an beiden Füfsen. Der Erfolg war vollkommen günstig, und einige Wochen später war das Mädchen von seiner Difformität ganz befreit.

193. Rechter Plattfufs. Durchschneidung der Achillessehne.

Die fünf und ein halbes Jahr alte Tochter des Kaufmanns E. mit einem Plattfufse wurde meiner Behandlung anvertraut. Die widernatürliche Anspannung der Achillessehne bei grofser Laxität der Ligamente des Fufses war hier allein Ursache dieser Difformität. Ich durchschnitt die Achillessehne und verband die Wunde wie gewöhnlich. Nach einigen Tagen wurde dem Gliede durch eine Binde die natürliche Stellung gegeben und dann der Verband mit Stärke getränkt. Zum Schlufs der Cur mufste das Kind noch einige Zeit einen Scarpa'schen Stiefel tragen.

194. Plattfufs von Lähmung. Durchschneidung der Achillessehne.

Pauline R., ein zartes, schönes Kind von 12 Jahren, hatte in Folge einer in frühester Kindheit überstandenen Nervenkrankheit eine Schwäche der unteren Extremität zurückbehalten, welche eine widernatürliche Stellung des Fufses und zuletzt einen wirklichen Plattfufs zur Folge hatte. Der innere Fufsrand stand stark nach unten, der äufsere nach oben, die Sohle nach aufsen. Die Gestalt des Fufses selbst war nicht sehr verändert. Die Durchschneidung der Achillessehne gab dem Fufse sogleich die natürliche Stellung, die Wunde war am dritten Tage geheilt. Die Operation schien anfangs den Zustand verschlimmert zu haben, der Fufs war jetzt im Sitzen ohne alle Haltung; er fiel bald nach aufsen, bald nach innen hinüber, je nach der Richtung, welche ihm seine eigene Schwere gab. Ich legte daher einen mit Kleister getränkten Schienen-

und Bindenverband an, um dem Gelenke eine gute Unterstützung zu geben. Mit Hülfe dieses Verbandes konnte das Mädchen gut gehen. Mehrere Wochen wurden ihr weitere Wege untersagt, und als nach einem Monat der Verband abgenommen wurde, zeigte der Fuſs eine natürliche Stellung und nichts mehr von der ungewissen Beweglichkeit. Von dieser Zeit an wurde der Fuſs täglich mit Spiritus gewaschen und methodische Gehübungen angestellt.

Pes valgus.

IV. Grad.

Beim vierten Grade des Plattfuſses sind die Beschwerden beim Gehen beträchtlich, der Fuſsrücken nähert sich der Concavität, während die Fuſssohle anfängt, convex zu werden. Der *Malleolus internus* und die Tarsalknochen nähern sich dem Boden, während der äuſsere Fuſsrand sich von ihm entfernt. Der Fuſs ist sehr lang, so auch die Zehen, welche sich beim Gehen vom Boden entfernen, da der Patient nur mit dem hinteren Theile des Fuſses auftritt. Während die Extensoren auf dem Fuſsrücken sehr gespannt sind, ist die Achillessehne meistens sehr verlängert und erschlafft. Die Durchschneidung der Extensoren und die Verwandlung dieser Fuſsform in Spitzfüſse hat in einigen hier mitzutheilenden Beobachtungen einen sehr günstigen Erfolg gehabt.

195. Plattfuſs. Durchschneidung der Extensoren.

v. E., ein 15jähriger, blonder Knabe von zartem, schlankem Körperbau litt seit früherer Jugend an groſser Schwäche in den Füſsen, er lernte spät gehen und vermogte auch, schon mehr herangewachsen, niemals weite Wege zurückzulegen. Die Füſse hatten schon früh eine ungewöhnliche Länge gezeigt und waren auf dem Rücken und der Sohle sehr flach. Immer deutlicher gestaltete sich die Form des Fuſses zum wirklichen Plattfuſs, besonders der linke, dessen mittlerer Fuſswurzelknochen vollkommen den Boden berührte. Der Fuſs war welk, die Wade dünn. Die Zehen, von denen die groſse eine ungewöhnliche Länge hatte, waren in die Höhe gezogen. Die Sohle war mit einer feinen Haut bedeckt. Der rechte war es in einem weit geringeren Grade. Die gewöhnlichen Mittel, wie Einreibung u. s. w.,

waren ohne Erfolg angewendet worden, weshalb ich die Operation unternahm. Ich durchstach die Haut an der inneren Seite des Fufsrückens, führte das Messer flach unter ihr fort und durchschnitt dann im Zurückziehen die Extensoren auf dem obersten Theile des Fufsrückens über den *Astragalus*. So wie die Sehnen mit lautem Krachen auseinander fuhren, fiel der Fufs gelähmt herab. Eine Blutung oder ein anderer Zufall stellte sich nicht ein, und auch war der Schmerz nach der Operation sehr mäfsig. Hierauf wurde das Glied mit einer Binde eingewickelt und dabei die Spitze des Fufses nur mäfsig abwärts gestellt, damit die durchschnittenen Sehnen sich nicht zu weit von einander entfernen möchten.

Bei der nach einigen Tagen unternommenen Untersuchung des Fufses zeigte sich nirgends Entzündung oder Eiterung, die Stichwunde war vollkommen geheilt, und die Gestalt des Fufses, dessen Sohle sich schon wölbte, augenscheinlich verbessert. Sechs Tage nach der Operation wurde der Fufs auf eine stark convexe, gepolsterte Sohle von Blech festgeschnallt, wodurch die Mitte des Fufses stark in die Höhe gehoben, die Spitze herabgezogen wurde. Schon nach wenigen Tagen konnte der junge Mensch mit dieser Vorrichtung einige Schritte im Zimmer umhergehen, und vier Wochen nach der Operation war die Gestalt des Fufses so natürlich, dafs er aus der Behandlung entlassen werden konnte.

196. Rechter Plattfufs. Durchschneidung der Extensoren des Fufses und des Peroneus longus.

Taf. XIX. Fig. 1.

Friedrich L., Tischlerlehrling, 17 Jahr alt, zeigte schon in früherer Jugend einige Anlage zu Plattfüfsen; der linke bildete sich aber in den letzten Jahren vollständig dazu aus, und verursachte dem jungen Menschen, dessen Geschäft fortwährendes Stehen und eine besondere Anstrengung des linken Fufses nothwendig machte, seit einem halben Jahre viele Schmerzen, welche besonders in den Ligamenten der ersten Reihe der Fufswurzelknochen ihren Sitz hatten. Der Fufs war lang, mäfsig breit, der Rücken flach, fast eingedrückt, die Sohle ohne alle Concavität, fast etwas convex; der ganze innere Fufsrand berührte den Boden, der Fufs stand weit nach aufsen, und der Kranke lahmte damit. Ich durchschnitt zuerst den *Peroneus longus*,

welcher besonders gespannt war und den hinteren äufseren Fufsrand in die Höhe zog, und darauf sämmtliche Extensoren auf dem Fufsrücken in der Gegend des Tarsalgelenks. Alle Sehnen fuhren krachend auseinander, und die Spitze des Fufses hing gelähmt herab. Es wurden Pflasterstreifen angelegt, und dem Fufse durch eine Binde und eine gerade Schiene die Stellung eines Spitzfufses gegeben. Nach einigen Wochen wurden die ersten Gehversuche angestellt und diese täglich wiederholt. Der Fufs hatte die Gestalt des Plattfufses vollkommen verloren, und der junge Mensch konnte sich des Gliedes ungehindert bedienen.

197. 198. Spasmodische Plattfüfse. Durchschneidung der Extensoren auf dem Fufsrücken und der Strecker mehrerer Zehen.

Herr v. I., 22 Jahr alt, Student der Philosophie, von grossem, kräftigem Körperbau und blühender Gesundheit, wurde in frühester Kindheit von einer Schwäche der unteren Extremitäten befallen, welche das Gehen erschwerte. Stärkende Bäder und spirituöse Waschungen waren die damals vorzugsweise angewendeten Mittel. Die Untersuchung der Extremitäten zeigte an diesen durchaus nichts Abweichendes weder in Rücksicht auf Entwickelung, noch auf Form. In sitzender Stellung waren die Füfse vollkommen wohlgebildet, und der junge Mann konnte jede Bewegung mit Leichtigkeit machen. Stand er aber auf und ging, so war der Gang so unsicher, schwankend und watschelnd, als wenn ein Ungeübter mit glatten Sohlen auf dem blanken Eise geht. Noch schwankender war der Gang, wenn er die Stiefel und Strümpfe auszog und auf blofsen Füfsen durch's Zimmer ging, dann mufste er sich oftmals halten, um nicht umzufallen. Setzte er die Füfse auf den Boden, so blieb ihre Gestalt normal, so wie er sich aber vom Stuhle erhob und die Füfse die Last des Körpers trugen, so nahmen dieselben augenblicklich die Gestalt von Plattfüfsen an, die Wölbung der Sohle verschwand und die Zehen zogen sich kurz zusammen und richteten sich nebst dem ganzen vorderen Theile der Füfse in die Höhe, so dafs der Fufsrücken ein concaves Ansehen bekam.

Ich durchschnitt zuerst am linken Fufse hoch oben alle Extensoren, welche mit krachendem Geräusch auseinander fuhren, worauf die Spitze des Fufses, mit Ausnahme der grofsen Zehe,

welche stark zusammengezogen blieb, gelähmt herabfiel und die Zehen tief herunterhingen. Dies wurde durch die Durchschneidung ihres Extensors gehoben. Die Operation des andern Fufses schob ich auf den Wunsch des jungen Mannes bis zur Heilung dieses Fufses auf. Hierauf gab ich dem Fufse durch Anlegung einer Binda die Stellung, welche er durch das Durchschneiden der Sehnen angenommen hatte. Als sich nach einigen Tagen bei der Erneuerung des Verbandes weder Entzündung, noch Eiterung zeigte, wurde von der Vorderfläche des Unterschenkels bis zu den Zehen hinab eine Binde angelegt und mit dieser Verbandart 4 Wochen lang fortgefahren. Jetzt war das Glied normal; wenn der Mensch auftrat und ging, behielt der Fufs seine natürliche Gestalt. Einige Wochen später wurde die Durchschneidung der Extensoren an dem anderen Fufse und der Strecker der beiden letzten Zehen vorgenommen und dieselbe Nachbehandlung eingeleitet. Der Erfolg war hier eben so günstig; beide Füfse waren nun wieder einander gleich, und beim Gange keine Spur mehr von dem früheren Zustande wahrzunehmen, die Sohle blieb beim Gehen hohl, und die Zehen griffen fest auf den Boden auf.

Pes valgus.

V. Grad.

Der fünfte Grad des Plattfufses ist die höchst mögliche Ausbildung dieser Difformität. Der Fufsrücken ist ausgeschweift und die Sohle stark convex, dabei steht der Fufs im spitzen Winkel zur *Tibia*, so dafs die Zehen mit den Spitzen nach aufwärts stehen. Der hintere Theil der Ferse ist dem Boden zugekehrt, bisweilen sogar nach vorn umgeschlagen, und der Kranke tritt nur mit diesem Theil der Ferse auf. Die Extensoren sind stark angespannt und verkürzt, die Achillessehne ist lang ausgezogen. Diese Form von Plattfufs bildet den Gegensatz zum Pferdefufs. Der Hackenfufs ist selten und mir nur einige Male bei Kindern vorgekommen, bei denen die Durchschneidung der Extensoren den vollkommen erwünschten Erfolg gehabt hat.

199. Hackenfuſs. Durchschneidung der Extensoren auf dem Fuſsrücken.

Carl H., Sohn eines Schlossers, 1 Jahr alt, war mit einem rechten Hackenfuſs geboren; der Fuſs war nach vorn in die Höhe geschlagen, und sein concaver Rücken berührte fast die *Tibia*, die Fuſssohle war convex, und die Ferse stand nach unten und vorn. Beim Herabziehen spannten sich die Extensoren beträchtlich. Ich hielt den Fall für die Operation geeignet und durchschnitt von zwei Einstichspunkten aus die Extensoren auf dem Fuſsrücken, welche mit lautem Geräusch auseinander fuhren. Dann führte ich eine Pappschiene mit gehöriger Unterlage an der vorderen Fläche des Gliedes herab und gab dadurch dem Gliede die Stellung eines Spitzfuſses. Das Ganze wurde mit Bändern befestigt und mit Stärke getränkt. In vier Wochen hatte das Glied eine ganz natürliche Stellung gewonnen. Ein Jahr nach der Heilung sah ich das Kind wieder, beide Füſse waren einander gleich, und das Kind ging natürlich.

200. 201. Hackenfüſse. Durchschneidung der Extensoren auf dem Fuſsrücken.

Carl M., 4 Monate alt, war mit zwei Plattfüſsen des höchsten Grades geboren. Die Fuſsspitzen berührten fast die *Tibia*, während die Fersen scharf nach unten gerichtet waren. Der Rücken der Füſse hatte eine ausgeschweifte, die Sohle eine convexe Gestalt. Ich durchschnitt sämmtliche Extensoren beider Füſse über dem Tarsalgelenk, bog dann die Füſse mäſsig herab und gab ihnen mittelst Binden und Pappschienen eine natürliche Stellung. Dann wurde der Verband mit Kleister getränkt. Bei der jedesmaligen Erneuerung desselben brachte ich die Fuſsspitze immer weiter nach unten, bis sich ihre Stellung der eines Spitzfuſses näherte; dann wurde nach einigen Wochen eine mit Kleister bestrichene Binde angelegt. In 5 Wochen war die Heilung der Füſse vollständig, und dieselben von normalen Füſsen nicht verschieden.

202. 203. Rechter Plattfufs des fünften Grades. Durchschneidnng der Extensoren auf dem Fufsrücken. Linker Klumpfufs des fünften Grades. Durchschneidung der Achillessehne, des Tibialis anticus und der Beuger der grofsen und zweiten Zehe.

Friedrich C., 3 Wochen alt, war mit einem rechten *Valgus* und einem linken *Varus*, beide des fünften oder höchsten Grades, geboren. Jener berührte mit seinem ausgeschweiften Rücken fast die *Tibia*, dieser war seitwärts so stark umgebogen, dafs der Fufsrücken nach unten, die Sohle nach oben gerichtet stand. Ich durchschnitt beim Plattfufs die Extensoren auf dem Fufsrücken und legte dann einen mit Kleister getränkten Verband an die vordere Seite des Gliedes an. Beim Klumpfufs durchschnitt ich die Achillessehne, den *Tibialis anticus* und die Beuger der ersten und zweiten Zehe. Hierauf legte ich an die äufsere Seite des Gliedes eine gerade Schiene mittelst Binden an. Auf diese Weise wurde sowohl der höchste Grad von *Valgus*, als der höchste Grad von *Varus*, beide auf die einfache Form des *Pes equinus* zurückgeführt. Binnen 4 Wochen waren beide Füfse in natürliche verwandelt. Einige Zeit hindurch wurde dann nur noch eine Bindeneinwickelung angewendet.

204. Paralytischer Hackenfufs.
Taf. XIX. Fig. 2.

Fräulein E., 16 Jahr alt, litt seit frühester Zeit an einer unvollkommenen Lähmung der linken unteren Extremität, welche einen schleppenden, mit stetem Einknicken dieser Seite verbundenen Gang zur Folge hatte. Ober- und Unterschenkel waren bedeutend schwächer als der gesunde. Der Fufs war kleiner als der rechte und so schlaff im Fufsgelenke, dafs die Ferse beim Auftreten nach vorn umknickte, wobei die Fufsspitze sich nach vorn in die Höhewendete. Die Achillessehne war widernatürlich verlängert und die Extensoren auf dem Fufsrücken straff und gespannt fühlbar. Maschinen waren früher ohne Erfolg getragen worden.

Ich durchschnitt die Extensoren und wickelte dann den Fuſs ein, wobei ich die Fuſsspitze nach abwärts stellte. Als nach 8 Tagen alle Empfindlichkeit an dem Operationsorte aufgehört hatte, legte ich einen Extensionsapparat an, wodurch die Fuſsspitze in gerade Richtung mit der *Tibia* gebracht wurde. Einige Wochen später konnte die Kranke auftreten, ohne daſs sich der Fuſs nach vorn umschlug. Der Gang war jetzt bedeutend besser und kräftiger.

VI.

Ueber die Heilung der Ankilosen und Contracturen des Kniegelenks mittelst Durchschneidung der verkürzten Flexoren unter der Haut.

Ankilosen und Contracturen des Kniegelenkes sind sehr selten angeboren; gewöhnlich kommen sie nur in Folge rheumatischer und scrophulöser Entzündungen vor. Bei jenen beschränkt sich der Sitz der Gelenksteifigkeit besonders auf den Sehnenapparat, bei diesen nehmen auch die Gelenkköpfe mit Antheil an der Contractur. Manche der Kranken, welche ich sah, hatten an vieljähriger Caries des Kniegelenkes gelitten, wobei die Gelenkflächen theilweise zerstört waren. Es hatte anfangs das Ansehen, als wäre eine wahre Ankilose als Heilung zu Stande gekommen, doch zeigten die Gelenke nach Jahren wieder eine geringe Beweglichkeit in der Beugerichtung. Als unangenehme Complication dieser falschen Ankilose finden sich bisweilen grofse Hautnarben in der Nähe des Gelenkes, welche theils mit den darunter liegenden Sehnen, Muskeln oder Knochen zusammenhängen und die Heilung sehr erschweren. Froriep (chirurg. Kupfertafeln Tab. 346.) fand bei der Section verkrümmter Kniee, dafs selbst

nach der Durchschneidung sämmtlicher Beugemuskeln, das Knie noch durch die *Fascia lata* und *Fascia cruris* in gekrümmter Stellung gehalten wurde. Diese Aponeurosen waren früher wohl mit in den entzündlichen Prozefs hineingezogen, dann auch durch die Krümmung des Kniegelenkes aufser Thätigkeit gesetzt und rigider gemacht worden.

Häufig beobachtete ich Contracturen und falsche Ankilosen des Kniegelenkes nach Caries und Nekrose des Oberschenkelknochens, des Hüftgelenkes und auch bisweilen des Unterschenkels. (S. meine Beiträge zur subcutanen Orthopädie in Casper's Wochenschrift 1839). Hier war die Verkrümmung öfter nicht durch fortgepflanzte Entzündung, sondern blofs durch das anhaltende Gekrümmtsein des Gliedes während des Liegens im Bette hervorgebracht worden. Andere Contracturen sah ich in Folge unglücklicher Knochenbrüche, Schufswunden in der Nähe des Gelenkes, auch nach Verbrennungen entstehen. Wahre Ankilosen waren dagegen gewöhnlich Folge eindringender Gelenkwunden oder allgemeiner Krankheiten, wobei die ganze Gelenkhöhle durch Entzündung, innere Arthropyose und Caries zerstört worden war.

Die den tödtlichen Krankheiten des Kniegelenkes mit Ankilose und Contractur Entronnenen führen wegen der hinderlichen Mifsgestaltung meistens ein weit elenderes Leben als diejenigen, welche durch eine Coxarthrocace eine Verkürzung des Gliedes erlitten haben. Während diese häufig mittelst eines hohen Absatzes höchstens durch einen Stock unterstützt gehen können, dient jenen das Glied nicht zur Stütze, sondern es mufs im Gegentheil noch getragen werden. Bei stärkeren Krümmungen bedienen sich die Leidenden eines Stelzfufses oder einer Krücke, und Viele sehen die Amputation als ein Glück an, um die lästige Bürde ihres Leibes los zu werden.

Die leichteren Contracturen und falschen Ankilosen des Kniegelenkes sind öfter mit Glück behandelt und die Glieder mehr oder minder wieder gerade gemacht worden; theils geschah dies durch Anwendung passender Arzneimittel, theils durch Maschinenhülfe. Ich kann versichern, dafs es mir gelungen ist, eine nicht unbeträchtliche Anzahl von Individuen mit Knieverkrümmungen entweder ganz oder theilweise so herzustellen, dafs sie sich ihres Gliedes wenigstens zum Fortbewegen bedienen konnten. Besonders wirksam zeigten sich milde ölige Einreibungen, Seifenbäder, Teplitz, heifse Dämpfe, von einem Ge-

fäfse mit siedendem Wasser aufsteigend, über welches das Knie gelegt und gleichzeitig mit einem Doppelsandsacke belastet wurde, Manipulation, orthopädische Streckung mittelst Maschinen, z. B. der Dzondi-Hagedorn'schen und vorzüglich der Stromeyer'schen Maschine.

Diese orthopädische Behandlung des verkrümmten Gliedes ist indessen sehr langwierig, und es gehört eine ungemeine Ausdauer von Seiten des Arztes und des Patienten dazu, sie durchzuführen; als einen grofsen Fortschritt der Chirurgie mufs man daher die Durchschneidung der verkürzten Beugesehnen betrachten, wodurch die Kur nicht blofs erleichtert und verkürzt wird, sondern auch Contracturen und falsche Ankilosen heilbar werden, welche jeder anderen Behandlung widerstehen. Vor 9 Jahren nahm ich in Charlottenburg die Durchschneidung der Beugesehnen des Knies mit Hülfe meiner Freunde, des Regiments-Arztes Weiss und Dr. Friedheim, bei einem 10jährigen Knaben vor, bei dem die Ferse das Gesäfs berührte. Das Glied war atrophisch und dem Knaben so hinderlich, dafs die Amputation von den Eltern gewünscht wurde. Die Heilung gelang vollkommen. (S. u.) Seit Stromeyer's glänzenden Entdeckungen im Gebiete der subcutanen Orthopädie hat sich mir vielfache Gelegenheit in der Behandlung verkrümmter Knieen dargeboten, und ich habe nur die später anzuführenden Fälle gegen diese Operation als Vorakt zur späteren Ausdehnung des verkrümmten Kniegelenks wiederholt. Ich nahm die Durchschneidung der Beuger bald von einem, bald von zwei, bald von drei Einstichspunkten aus vor, wobei der Kranke auf dem Bauche lag, und das gekrümmte Knie über den Rand eines Tisches hervorragte. Während durch Abziehen des Gliedes die Sehnen stark angespannt wurden, durchschnitt ich dieselben mit meinem kleinen sichelförmigen Sehnenmesser. Das Glied wurde dabei möglichst gerade gebogen, die Wunden mit Heftpflaster bedeckt, ein Bausch Charpie in die Kniekehle gelegt und dem Gliede durch Pappe und Binden eine Unterstützung gegeben. War nach einigen Tagen oder einer Woche alle entzündliche Reaction vorüber, so wurde die Stromeyer'sche Maschine für die Contracturen des Kniegelenkes angelegt und durch die allmälig verstärkte Wirkung derselben das Glied mehr und mehr extendirt, bis es gerade wurde, oder, bei unüberwindlichen Hindernissen in den Knochen, wenigstens der geraden Richtung nahe kam. Jahrelang fortgesetzter Gebrauch dieser Maschine hob

selbst mehrere der schwierigsten Contracturen und falschen Ankilosen. Hatte die frühere Gonarthrocace aufser der Contractur auch noch einen Pferde- oder Klumpfufs erzeugt, so wurden die verkürzten Sehnen des Fufses ebenfalls durchschnitten und die Stromeyer'sche Klumpfufsmaschine mit der Kniemaschine oder dem Scarpa'schen Stiefel verbunden, zur Heilung angewendet.

Diese Nachbehandlung durch allmälige Maschinenstreckung war indessen oft mit unerträglichen, anhaltenden Schmerzen verbunden und stiefs bisweilen auf unüberwindliche Hindernisse. Dahin gehören besonders die Veränderungen, welche das viele Jahre verkümmerte Kniegelenk erlitten hatte. Ich beschlofs daher Versuche mit der gewaltsamen Geradebiegung des Kniegelenkes und anderer verkrümmter Gliedmafsen anzustellen, und diese übertrafen bei weitem meine Erwartungen, weil dadurch nicht blofs die schweren Formen von Ankilosen und Contracturen des Kniegelenkes, welche durch allmälige Drehung nicht zu beseitigen waren, gehoben, sondern auch die Zeit der Nachbehandlung von Jahren auf eben so viele Monate reducirt und langwierige Leiden in einen kurzen, heftigen Schmerz verwandelt wurden.

Da diese Behandlungsweise nicht blofs für alte Kniecontracturen, sondern auch für andere verkrümmte Glieder gilt, so habe ich dieselbe hier etwas ausführlicher beschrieben. Nachdem ich die verkürzten Sehnen im Kniegelenk unter der Haut durchschnitten hatte, wobei der Kranke, wie vorhin angegeben, auf dem Bauche lag, das Knie über den Tischrand hervorstrekkend, bog ich das Glied so stark, dafs die Ferse das Gesäfs berührte. Hierauf ging ich in die entgegengesetzte Richtung über und extendirte dasselbe immer stärker, mitunter wieder zur Flexion zurückkehrend, und setzte diese Hin- und Herbewegung so lange fort, bis die Extremität gerade war. Bisweilen liefs sich dabei ein lautes Krachen, welches von falschen Verbindungen herrührte, die hierbei zerrissen, wahrnehmen. Oft bedurfte es besonders bei Erwachsenen der vereinten Kräfte von drei bis vier Menschen, ein Kniegelenk vollkommen gerade zu brechen. Selbst in einem Falle von wahrer Ankilose, welche in Folge einer eindringenden Gelenkwunde mit darauf folgender Entzündung und innerer Arthropyose entstanden war, gelang das Zerbrechen des verwachsenen Kniegelenks und Grademachen des Gliedes.

Unmittelbar nach der bewirkten Streckung des Gliedes wird dasselbe im Kniegelenk mit Compressen umgeben, mit einer Flanellbinde eingewickelt und dann in einer gepolsterten Blechrinne sorgfältig gelagert, und Blechschiene und Extremität zusammen mit einer zweiten Flanellbinde umschlagen.

Diese Behandlung erscheint auf dem ersten Anblick eher abschreckend als nachahmungswerth. Man möchte fast davor warnen. Sie wäre auch wirklich abschreckend, wenn nicht die Sehnen vorher durchschnitten würden, denn gerade diese sind es, welche bei der langsamen Ausdehnung, auch wenn sie durchschnitten werden, heftige Schmerzen veranlassen.

Bei der Erneuerung des Verbandes wird das Glied jedes Mal sorgfältig gereinigt und bei der Wiederholung desselben jeder zu starke örtliche Druck vermieden, wodurch leicht Hautbrand herbeigeführt werden kann. Nach völliger Heilung wird das gerade, steife Glied fleifsig gebadet und mit Klauenfett eingerieben. In manchen Fällen wird man darnach das Gelenk wieder biegsam werden sehen, so dafs der Mensch ohne zu hinken damit gehen kann.

Bei nicht zu zerbrechenden, wahren Ankilosen des Kniegelenks mit Krümmung werde ich es nicht scheuen, das verwachsene Gelenk durch Meifsel und Säge wieder zu trennen. Ich weifs sehr wohl, dafs die in das gesunde Kniegelenk eingedrungene Spitze eines Pfriems, eines Nagels und eines Messers oft den Tod durch Gelenkeiterung und Caries herbeigeführt hat, leider habe ich selbst dergleichen Fälle gesehen; doch das ankilosirte Gelenk ist kein Gelenk mehr. Diese Operation möchte nicht verwundender sein als die von anderen Chirurgen bei Ankilosen des Hüft- und Kniegelenkes empfohlene Durchsägung des Oberschenkelknochens zur Bildung eines künstlichen Gelenkes. Nachahmungswerth halte ich aber am wenigsten die ohne Sehnendurchneidung durch die Gewalt einer Maschine plötzlich bewirkte Geradebrechung des Knies, welche vor kurzem von Louvrier in Paris vorgenommen worden ist.

Die Verkrümmungen und falsche Ankilosen des Knies bieten manche Verschiedenheiten rücksichtlich der Beweglichkeit und des Grades der Krümmung dar. Entweder ist das Knie völlig steif, oder es ist noch starke Flexion, aber keine oder nur sehr wenige Streckung möglich. Rücksichtlich des Grades der Verkrümmung bilden Ober- und Unterschenkel entweder einen stumpfen oder einen rechten oder einen spitzen Winkel.

Die erste Art der Verkrümmung ist der geringere, die letzte der höchste Grad. Taf. XX. Fig. 1—6.

1. Contractur des rechten Kniegelenkes, ohne Sehnendurchschneidung geheilt.

Franz S., 15 Jahr alt, von bleichem, schlaffem, aufgedunsenem Ansehen, war von Jugend auf scrophulös. In frühester Kindheit wurde er von einer rheumatisch-scrophulösen Entzündung des rechten Kniegelenkes befallen, welche nicht gehörig zertheilt wurde, sondern eine bedeutende Verdickung des ganzen Gelenkes und von einer Verkrümmung begleitet, zur Folge hatte. Seitdem blieb der Knabe lahm und konnte nur bei äusserster Anstrengung mit der Fufsspitze den Boden berühren. Durch den vierwöchentlichen Gebrauch des Zittmann'schen Decocts wurde das Knie bedeutend verdünnt, da aufserdem anfangs Jodinsalbe, später *Ungt. ciner.* in das Knie eingerieben wurden. Dann gebrauchte der Knabe 4 Monate lang die Thrankur. In dieser Zeit wurde die Stromeyer'sche Maschine angelegt, durch deren allmählig verstärkte Wirkung das Knie binnen 6 Monaten vollkommen gestreckt wurde, so dafs Ober- und Unterschenkel eine gerade Linie bildeten, und der Knabe mit der ganzen Sohle auftreten konnte. Nach der fortgesetzten Anwendung lauer Seifenbäder und Einreibungen von Klauenfett stellte sich ein beträchtlicher Grad von Beweglichkeit im Kniegelenk wieder ein.

2. Contractur und Ankilose des linken Knies, linker Klumpfufs. Durchschneidung des M. semitendinosus, semimembranosus und biceps, der Achillessehne, des Tibialis anticus und des Extensor hallucis.

Madame L., eine Dame von einigen 30 Jahren, von grosser geistiger Eigenschaft, einer höchst lebendigen Imagination, wurde unter den glücklichsten Verhältnissen des Lebens geboren. Im dritten Jahre wurde durch einen Fall auf das Knie und eine sich hier einheimisch machende Scrophulosis der Grund zu einem ganzen Leben voller Leiden und Entbehrungen gelegt. Vergebens boten die berühmtesten Aerzte Jahre lang ihre Kunst auf, das Uebel zu heben, aber vergebens; es entstand Caries

an allen Theilen des Kniegelenkes, und aus vielen Oeffnungen machte sich die Jauche einen Ausweg. Es hat wenig wissenschaftliches Interesse, den Verlauf eines sich durch den dritten Theil der Lebensdauer hinziehenden cariösen Leidens des Knies und die dagegen angewendeten Mittel zu beschreiben.

Endlich erlosch die Scrophulosis in dem mehr heranwachsenden Mädchen, und das zarte Kind verwandelte sich in die blühendste Jungfrau. Das stark gekrümmte im Knie und Fufsgelenk verbogene Glied war nicht mehr Gegenstand einer ärztlichen Behandlung, sondern man bemühte sich nur, durch kunstreiche Maschinen ein Fortbewegen möglich zu machen, um Krücken und Stöcke entbehren zu können. Sehr jung verheirathete sich Mad. L. und wurde Mutter zweier blühender Kinder. Die Lebhaftigkeit ihres Geistes, die jetzige blühende Gesundheit mit der ihr angebornen Agilität machten sie gewandter als manche Menschen mit gesunden Füfsen. Mit einer 20 Pfund schweren, in London gemachten eisernen Maschine konnte sie weite Wege zurücklegen, Berge und Thürme besteigen, ja selbst tanzen.

Bei einem zufälligen kürzeren Aufenthalte in Berlin wünschte Mad. L. meinen Rath hinsichtlich ihrer Fufsmaschine, keineswegs über ihr Knie. Die Untersuchung der Extremität ergab Folgendes: das Knie war im rechten Winkel gekrümmt, die Oberfläche war überall, besonders aber die Beugeseite mit vielen Narben bedeckt, und diese wieder mit den Knochen und Sehnen zusammenhängend. Eine schwache Flexion war möglich, gestreckt konnte es über den rechten Winkel nicht werden. Das Glied war dabei im höchsten Grade atrophisch und verkürzt, die Wade fehlte, der Fufs war nach innen umgedreht und in einen Klumpfufs des dritten Grades verwandelt, die Ferse war in die Höhe gezogen und die Spitze des Fufses zugleich nach unten und innen gerichtet. Die oben erwähnte Maschine, deren sich Mad. L. bediente, hatte gewissermafsen Aehnlichkeit mit einem Papierkorbe. Der oberste Theil des Oberschenkels und das Gefäfs ruhten auf dem flachen Rande des Apparats, und der übrige Theil der Extremität schwebte frei in der weiten Höhle des Korbes, ohne seine aus stählernen Stäben gebildeten Wandungen zu berühren.

Bei der Untersuchung fand ich, dafs noch die Möglichkeit der Heilung vorhanden sei. Mad. L. entschlofs sich deshalb zur Operation. Die gröfste Schwierigkeit fand ich in der nur aus

harter Narbenmasse bestehenden Haut in der Kniebeuge, welche mit den darunter liegenden Sehnen und Muskeln gleichsam verschmolzen war. Es war daher nöthig, bei der Durchschneidung des *semitendinosus*, des *semimembranosus* und *biceps* die Haut mit zu trennen, da jene sich nicht allein durchschneiden liefsen und bei der nachherigen Ausdehnung die harte Haut zerreifsen mufsten. Nachdem also die Narben und die Muskeln in der Kniebeuge durchschnitten waren, geschah dasselbe mit der Achillessehne, dem *Tibialis anticus* und *Extensor hallucis*.

Unmittelbar nach der Operation liefs sich das Glied etwa um 2 Zoll gerader machen. Es wurde darauf die Wunde locker mit Charpie ausgefüllt, Heftpflasterstreifen und eine Binde um das Knie herumgeführt.

Die sehr empfindliche Kranke hatte die schmerzhafte Operation mit bewunderungswürdiger Standhaftigkeit ertragen und keinen Laut dabei von sich gegeben. Sie wurde darauf ins Bett gebracht und ihr alle mögliche Aufmerksamkeit gewidmet. Die ersten Tage nach der Operation, einige Schmerzen und krampfhaftes Zucken in dem Gliede abgerechnet, verstrichen ohne alle üblen Zufälle. Die Eiterung, welche dann eintrat, war wegen der Torpidität der durchschnittenen Haut und des darunter gelegenen Zellgewebes sehr gering. Nachdem alle entzündliche Reaction verschwunden war, wurde die Kniemaschine von Stromeyer angelegt und ihre Wirkung nur sehr allmälig verstärkt, da das Kniegelenk sich sehr unnachgiebig zeigte. Die Verdrehung Fufses verbesserte sich sehr bald durch die Stromeyersche Klumpfufsmaschine. Binnen wenigen Wochen war die Ferse schon um 2 Zoll herabgerückt; langsamer ging es dagegen mit der Umgestaltung der seitlichen Drehung des Fufses, wiewohl auch diese von 8 zu 8 Tagen sichtbare Fortschritte machte.

Es würde ermüdend sein, die ein halbes Jahr dauernde Behandlung des Gliedes hier durchzugehen; es würde einen traurigen Begriff von meiner Beschäftigung geben, wenn ich nach Tag und Datum bemerken wollte, dafs die Schrauben der Kniemaschine wieder einmal umgedreht oder das Rad des Fufsapparats um einen Zahn weiter vorgerückt sei. Allmälig machte die Streckung des Knies und die Geraderichtung des Fufses so bedeutende Fortschritte, dafs die ersten, wiewohl noch unvollkommenen Versuche zum Gehen mittelst eines Stiefels mit einem hohen Korkabsatze angestellt werden konnten. Der Fufs stand ganz normal, die Ferse war herabgestiegen, und der Fufs bil-

dete zur *Tibia* einen rechten Winkel. Die Maschine wurde bei Tage und bei Nacht getragen, um so schneller die Heilung zu erreichen. Völlig befriedigt über den Erfolg ihrer Kur verliefs die Dame Berlin. Nach einem halben Jahre sah ich sie wieder. Der Unterschenkel hatte bedeutend an Stärke gewonnen, das Knie war noch gerader geworden und der Gang noch mehr verbessert.

Nach abermals einem halben Jahre fand ich die Besserung noch weiter vorgeschritten, das Glied fast völlig gerade und dabei so kräftig, dafs Mad. L. sich mit Leichtigkeit darauf fortbewegte. Die fehlende Länge des Gliedes wurde durch einen Schnürstiefel mit einer dicken Sohle und einem hohen Absatze ergänzt.

3. Ankilose mit Contractur des rechten Kniegelenkes. Durchschneidung des M. semitendinosus, semimembranosus und biceps.

Der 9jährige Sohn des Herrn v. B. aus Potsdam hatte seit einer Reihe von Jahren in Folge einer scrophulösen Entzündung des rechten Kniegelenkes, welche in Caries überging, eine Contractur bekommen, durch welche der Unterschenkel stark nach hinten in die Höhe gezogen war. Die Caries hatte sich an mehreren Stellen durch Aufbrechen nach aufsen Luft gemacht und lange Zeit fistulöse Geschwüre unterhalten. Der geschickten Behandlung der Aerzte war es indessen gelungen, das Leben des Kindes zu erhalten und die Heilung herbeizuführen. Das Knie war ungestalten und halbkugelig hervorragend, die Haut war mit Narben bedeckt, der Unterschenkel so dünn wie ein Besenstiel. Das Knie war fast im rechten Winkel gebogen, und der Knabe konnte deshalb das Glied nicht zum Gehen gebrauchen. Mein Freund, der Herr Regimentsarzt Weiss, hatte die Güte, mir den Knaben zuzuschicken und mir bei der Operation hülfreiche Hand zu leisten. Ich durchschnitt von zwei Einstichspunkten aus den *M. semitendinosus*, *semimembranosus* und *biceps* in der Kniebeuge. Die Blutung war unbedeutend, und bei einem schwachen Ausdehnungsversuche zeigte sich das Gelenk etwas nachgiebig. Die Wunden wurden mit Pflaster und einer Binde verbunden, aber vor der Hand kein Extensionsapparat angelegt, um den zarten, durch vieljährige frühere Leiden

höchst reizbaren Knaben nicht sogleich stark anzugreifen. Nach einigen Tagen wurde der Verband erneuert, die innere Wunde, welche gröfser als die äufsere gemacht war, da sich an dieser Stelle eine harte Narbe, welche mit dem Muskel innig zusammenhing, befand, eiterte. Nach 8 Tagen konnte die Stromeyersche Kniemaschine angelegt und ihre Wirkung von Tag zu Tag verstärkt werden. Allmälig heilte auch die Hautwunde, und das Knie wurde immer gerader. Mit grofser Duldung ertrug der sehr empfindliche Knabe die ihm besonders peinliche allmälige Ausdehnung des Knies, und mit beispielloser Aufopferung war die zärtliche Mutter bei Tage und in schmerzvollen Nächten um den Knaben beschäftigt.

Während das Knie nun immer gerader wurde, fing der Fufs an, sich mit der Spitze allmälig nach aufsen zu drehen, wobei die Ferse in die Höhe gezogen wurde. Diesem Uebelstande half ich dadurch ab, dafs ich einen Scarpa'schen Stiefel mit einer äufseren und einer inneren Schiene anfertigen liefs. Diese letzteren konnten, wenn zuerst die Kniemaschine angelegt worden war, durch Schrauben mit den Seitenstäben des Knieextensions-Apparats verbunden werden. Durch diese doppelte Apparate erhielt der Fufs eine normale Stellung. Die Extension machte immer gröfsere Fortschritte, die Krücken, welche anfangs zum Gehen benutzt waren, wurden mit einem kleinen Stocke vertauscht und bald trat der Knabe mit geradem Gliede auf. Jetzt nach einem Jahre ist das Hinken nur noch unbedeutend, der Knabe trägt aber gewöhnlich noch die Kniemaschine, um auch die letzte Spur von Krümmung zu heben.

4. Ankilose mit Contractur im Kniegelenk. Durchschneidung des M. semitendinosus, semimembranosus und biceps.

Fräulein R. T. 16 Jahr alt, litt seit einer Reihe von Jahren an *Gonarthrocace scrophulosa* des rechten Kniees, welche mit mancherlei bekannten äufseren und inneren Mitteln behandelt worden war. Im Laufe der Zeit krümmte sich das Kniegelenk so, dafs nur die Spitze des Fufses den Boden berührte. Wiederholte Rückfälle der Entzündung des Kniegelenkes bewogen die Kranke, zu mir nach Berlin zu kommen. Das Knie war aufser der Krümmung bedeutend angeschwollen und die

Conturen der Knochen undeutlich fühlbar. Wiederholte Anwendung von Blutegeln, das ZITTMANN'sche Decoct und die Thrankur machten diese Zufälle verschwinden und führten fast die natürliche Gestalt des Gliedes herbei. Dann durchschnitt ich die Sehnen des *M. semitendinosus*, *semimembranosus* und *biceps*, worauf sich das Knie sogleich gerade biegen liefs. Ich wickelte das Glied dann ein und legte eine gerade Schiene an die hintere Fläche, welche mit einer Flanellbinde fest um die Extremität gebunden wurde. Nach 4 bis 6 Wochen war die Extremität gerade und der Patient konnte gehen. Es entstand zwar später ein neuer Rückfall der Gelenkentzündung, welche die wiederholte Anwendung der Blutegel und des *Decoctum Zittmanni*, so wie die Wiederholung der Thrankur nöthig machte, doch stellte sich die Contractur nicht wieder ein. Mit besonderem Nutzen wurde zuletzt Teplitz besucht.

5. Verkrümmung des linken Kniegelenkes. Verkürzung der Achillessehne in Folge von Lähmung. Durchschneidung des M. semitendinosus, des M. semimembranosus des M. biceps und des tendo Achillis.

Flora K., 17 Jahr alt, ein blühendes Mädchen, die Tochter eines Försters, wurde in frühester Kindheit in den Masern von einer Lähmung der ganzen linken unteren Extremität befallen. Das Glied magerte ab und gewährte beim Gehen an der Krücke nicht die mindeste Unterstützung, sondern schwebte unter den Kleidern frei in der Luft, wobei die Spitze der grofsen Zehe den Boden erreichte. Im Kniegelenk war es gekrümmt und die Ferse in die Höhe gezogen. Alle Muskeln waren geschwunden und nicht blofs die Wade, sondern auch der Schenkel und das Gesäfs im höchsten Grade abgemagert und welk. Mein Plan war hier erst, die Verkrümmung des gelähmten Gliedes zu heben, um es dann mittelst einer Maschine zum Gehen tauglich zu machen.

Ich durchschnitt den *M. semitendinosus*, den *semimembranosus*, den *biceps* und den *tendo Achillis* unter der Haut, bog dann das Knie gerade, wickelte darauf die ganze Extremität ein und befestigte eine lange vom Gesäfs bis zur Ferse hinabreichende Holzschiene an die Beugeseite des Gliedes, um die Heilung in gestreckter Lage zu bewirken. Der Erfolg war voll-

kommen günstig, indem das Glied die volle Länge des gesunden erhielt. Da aber die nöthige Muskelkraft fehlte, die Last des Körpers beim Gehen zu tragen, so unterstützte ich dasselbe durch eine gegliederte Stahlschiene, welche an der äufseren Seite des Gliedes anliegend, von der Sohle des Stiefels bis zu einem ledernen linken Gürtel hinaufreichte. Das junge Mädchen war jetzt im Stande, mit ziemlicher Leichtigkait ohne Krücken nur von einem kleinen Stocke unterstützt zu gehen.

6. Falsche Ankilose des Kniegelenkes mit Contractur. Durchschneidung der Sehnen des M. semitendinosus, des M. semimembranosus und M. biceps.

Mein Freund Friedheim forderte mich vor etwa 9 Jahren auf, mit ihm einen Kranken zu besuchen. Es war dies ein 9jähriger Knabe, welcher in Folge einer scrophulösen Caries des Kniegelenkes lahm geworden war. Der Unterschenkel war so stark im Knie gebogen, dafs die Ferse fast die hintere Fläche des Schenkels berührte. Das Kniegelenk war zwar beweglich, doch konnte die Ferse beim Abziehen der unteren Extremität nur eine Hand breit vom Schenkel entfernt werden, so dafs Ober- und Unterschenkel einen scharfen Winkel bildeten. Ich schlug den Eltern, welche die Amputation wünschten, vor, einen Versuch, das Glied durch die Durchschneidung der stark kontrahirten Sehnen des Kniegelenkes in gerade Richtung zu bringen, machen zu lassen. Dieselben willigten gern ein, worauf ich ein schmales gekrümmtes Messer durch die Haut stach, die Klinge unter der Sehne des *semitendinosus* und *semimembranosus* durchführte, und diese durchschnitt. Auf der anderen Seite wurde der *M. biceps* ganz eben so durchschnitten. Beide Sehnen fuhren krachend aus einander, worauf die Extremität, sogleich bis zu einem sehr stumpfen Winkel ausgestreckt werden konnte. Aus den Wunden flossen kaum einige Tropfen Blut aus. Dann wurde ein Heftpflasterstreifen um das Kniegelenk gelegt und darüber eine Binde. Es erfolgte keine Reaction und durch eine allmälige Ausdehnung des Kniegelenkes wurde der Knabe in den Stand gesetzt, sich seines Gliedes, welches nur unbedeutend verkrümmt blieb, vollkommen znm Gehen zu bedienen. Vor kurzem sah ich den Knaben wieder; das Glied war stark und

kräftig geworden, und der Geheilte bediente sich dessen gleich des gesunden; er ist selbst ein fertiger Schlittschuhläufer.

7. 8. Verkrümmung der Kniegelenke und Pferdefüfse. Durchschneidung des M. semitendinosus, semimembranosus, biceps beider Kniegelenke und der Achillessehnen.

Der 17jährige Adolph C. wurde im zartesten Kindesalter von einem rheumatischen Fieber befallen, welches lange anhielt und nach seiner endlichen Heilung eine Contractur beider Kniegelenke zurückliefs. Die Folge dieses Zustandes war eine Verkürzung beider Achillessehnen und die Entstehung von Pferdefüfsen des vierten Grades. Jahrelange Bemühungen, das Uebel zu beseitigen, blieben fruchtlos, obgleich die Behandlung, bei der laue Bäder und ölige Einreibungen einen Haupttheil ausmachten, äufserst zweckmäfsig war. Die Zusammenziehung der Extremität nahm aber von Monat zu Monat und von Jahr zu Jahr dergestalt zu, dafs auch die Adductoren des Oberschenkels sich verkürzten und Contracturen der Hüftgelenke entstanden. Besonders contrahirt waren die *M. recti femoris* an beiden Schenkeln. Der junge Mann bewegte sich nur in einer hockenden Stellung oder eigentlich im Sitzen, wobei er mit den äufsersten Fufsspitzen auftrat. Das Kinn befand sich in der Nähe der Kniee, und die langen Orang-outang-artigen Arme dienten dem Körper zu Balancirstangen, welcher auf eine traurig-komische Weise, hüpfend-schaukelnd sich fortbewegte.

Die Heilung des Uebels schien mir durch gehörige Sehnen- und Muskeldurchschneidungen bei weitem leichter zu sein, als sich zum Meister des scheuen, furchtsamen, eigensinnigen, widerspänstigen, mifstrauischen jungen Menschen zu machen. Er wünschte gerade zu sein, ohne etwas dazu zu thun, am liebsten durch eine Salbe. Sah man ihn an, so gerieth er in Aufregung und erwartete einen Ueberfall; untersuchte man die Contracturen, so schrie er und wehrte sich, als solle er wider Willen amputirt werden; die Finger sah er für Messer an. Dennoch mufste er sich darin fügen, die Contracturen durchschneiden zu lassen. Herr Staatsrath Arend war bei der ersten Operation zugegen, bei welcher ich an der linken Extremität die Achillessehne, den *M. semitendinosus* und *membranosus*, so wie den

biceps unter der Haut durchschnitt. Dann wurde die Wunde mit Pflasterstreifen bedeckt und das Glied eingewickelt.

Es stellten sich durchaus keine Zufälle nach der Operation ein, als aber der Verband nach einigen Tagen erneuert wurde, flofs sowohl aus den Stichkanälen in der Kniebeuge, als an der über der Ferse etwas Eiter. Die Wunden waren dessenungeachtet nach Verlauf von fünf Tagen geheilt. Binnen 6 Wochen wurde die Streckung der Extremiät im Knie und Fufsgelenke durch die Stromeyer'schen Fufs- und Kniemaschinen fortgesetzt und in dieser kurzen Zeit bedeutend viel gewonnen. Jetzt durchschnitt ich auch den *semitendinosus*, *semimembranosus*, den *biceps* und die Achillessehne der rechten Extremität unter hartem Kampf des jungen Menschen. Die Anlegung der Pflaster und Binden geschah diesmal ganz so wie früher bei der ersten Operation an dem anderen Gliede, hier trat aber keine Eiterung ein. Bald darauf begann Dr. Reiche die allmälige Ausdehnung des Kniegelenkes mit einer langen geraden Schiene, welche später mit der Knieschraube von Stromeyer vertauscht wurde. Mittlerweile wurde auch die Ausdehnung der linken Extremität welche unnachgiebiger als die rechte war, fortgesetzt, da die linke die rechte bald wieder eingeholt hatte. Die Contractur der Hüftgelenke machte keine blutige Operation nöthig, sondern die blofse Ausdehnung reichte hin, sie zu heben. Den leichtesten Theil der Behandlung machten die Spitzfüfse aus. Obgleich sie den vierten Grad erreicht katten, bei dem der Fufsrücken mit dem Unterschenkel eine gerade Linie bildet, so waren sie äufserst willig und die Knochen nahmen leicht die normale Lage, und die Füfse ihre natürliche Stellung zum Unterschenkel an. Binnen 6 Monaten war der Patient so weit hergestellt, dafs er in aufrechter Stellung auf Krücken einherschreiten konnte; die Schwäche der Extremitäten war anfangs so grofs, dafs sie die Last des Rumpfes ohne Unterstützung nicht zu tragen vermochten; wiederholte Uebung gab indessen den Muskeln allmälig die gehörige Stärke, dafs auch die Krücken abgelegt werden konnten.

9. 10. Falsche Ankilose beider Kniegelenke mit Contractur. Pes equinus beider Füfse in Folge von Lähmung. Durchschneidung der verkürzten Beuger des Kniees uud der Achillessehne des linken Fufses, gewaltsame Streckung. Ausbildung eines valgus. Durchschneidung der Extensoren.

C. L., die 9jährige Tochter eines hiesigen Kaufmanns, hatte in Folge eines allgemeinen Nervenleidens in frühester Kindheit eine Contractur beider Kiegelenke bekommen, so dafs sie nie den Gebrauch der unteren Extremitäten erlangt hatte, sondern immer von einer Stelle zur anderen getragen werden mufste. Die Verkrümmungen im Kniegelenk wurden allmälig so bedeutend, dafs die Unterschenkel mit den Oberschenkeln einen spizzen Winkel bildeten; zugleich entwickelte sich durch Retraction der Wadenmuskeln ein *Pes equinus* beider Füfse. Der linke war vollkommen wie der rechte, indem die *Planta pedis* mit der *tibia* eine fortlaufende gerade Linie bildete; die grofse Zehe stand in gerader Richtung nach unten und war mit der vorderen Phalanx zurückgebogen. Das Kind war vielfach aber gänzlich erfolglos innerlich und äufserlich behandelt worden. Ich durchschnitt am linken Knie den *M. semitendinosus* und *semimembranosus* und *biceps* und dann sogleich die Achillessehne. Das Knie- und Fufsgelenk wurde dann mit einem Bande eingewickelt und eine ruhige Lage im Bette beobachtet, das Kniegelenk in bequemer Stellung durch ein Polsterkissen unterstützt. Die Wunde neben der Achillessehne war in wenigen Tagen geheilt, dagegen stellte sich eine kleine Eiterung in den beiden Stichwunden der Kniebeuge ein. Als nach 14 Tagen auch hier die Heilung erfolgt war, wurde an das Glied eine lange gerade gepolsterte Schiene, welche vom *Trochanter major* bis über die Fufssohle hinausreichte, angelegt, und auf diese Weise binnen vier Wochen die gerade Richtung der Extremität bewirkt. Jetzt durchschnitt ich auch den *semitendinosus*, *semimembranosus* und *biceps* des rechten Kniees, welches sich sogleich besser ausdehnen liefs, als das linke, und da ich sah, dafs dadurch auch die Ferse tiefer herabkam, so fand ich die Durchschneidung der Achillessehne nicht nöthig. Es entstand eine unbedeutende Eiterung in der Kniebeuge unter der Haut,

doch hörte diese schon nach wenigen Tagen auf und es konnte die Schiene angelegt werden. Die Kranke ist jetzt geheilt, hat gerade Extremitäten, tritt mit beiden Sohlen auf, verräth indefs noch grofse Schwäche, nimmt aber in Folge stärkender Bäder und spirituöser Einreibungen sichtlich an Kraft zu. Nach Verlauf eines halben Jahres verwandelte sich der Pferdefufs der linken Seite allmälig in einen *Valgus*, so dafs das Kind mit der inneren Fufssohle auftrat. Die Durchschneidung der Achillessehne hatte also hier zu viel geleistet. Ich hob nun den *Valgus* wieder durch die Durchschneidung der Extensoren auf dem Fufsrücken und die Anlegung einer gerade Schiene an die vordere Fläche des Gliedes.

11. Contractur des Kniegelenkes. Durchschneidung des M. semitendinosus, semimembranosus und biceps, gewaltsame Streckung des Gliedes.

Emilie L., 7 Jahr alt, aus Magdeburg, ein blühendes verständiges Kind, wurde im zweiten Lebensjahre von einer gefährlichen Gehirnentzündung ergriffen, welche ein halbjähriges Leiden zur Folge hatte, binnen welcher Zeit das Kind das Bette hüten mufste. Um diese Zeit bemerkten die Eltern, dafs die linke untere Extremität magerer und schwächer als die rechte, zugleich im Kniegelenk gekrümmt, die Ferse in die Höhe gezogen und die Spitze des Fufses nach unten gerichtet sei. Beim Versuch zu gehen vermochte das Glied nicht den Körper zu tragen, theils aus Schwäche, theils wegen widernatürlicher Stellung. Herr Dr. Schwarz durchschnitt deshalb vor einigen Jahren die Achillessehne mit aufserordentlichem Erfolg, nachdem schon geraume Zeit vorher stärkende Einreibungen und Bäder ohne sonderlichen Nutzen angewendet worden waren. Mit Hülfe des Scarpa'schen Stiefels, durch welchen die richtige Stellung des Fufses erhalten wurde, konnte das Kind, wiewohl hinkend, gehen, da das Kniegelenk verkrümmt war und der Unterschenkel mit dem Oberschenkel einen stumpfen Winkel bildete. Ich rieth den Eltern die Durchschneidung der Sehnen in der Kniekehle. Diese willigten in die Operation und ich trennte den *M. semitendinosus*, *semimembranosus* und *biceps*, worauf ich das Glied gewaltsam streckte. Nur durch Anwendung einer grofsen Kraft gelang es, dasselbe völlig ge-

rade zu biegen und eben so bedurfte es eines sehr starken Anziehens der Flanellbinde, um die gerade Richtung in der Blechschiene zu erhalten. Die Operation war übrigens von keinem Unfall begleitet und aus den zwei Einstichspunkten quollen höchstens einige Tropfen Blut heraus. Die Heilung und gerade Richtung des Gliedes ward binnen vier Wochen vollkommen erreicht, und die Biegsamkeit des Gelenkes durch laue Bäder und fettige Einreibungen wieder hergestellt.

12. Contractur des rechten Kniegelenkes. Durchschneidung des M. semitendinosus, semimembranosus und biceps. Gewaltsame Streckung des Gliedes.

Heinrich B., 12 Jahr alt, war bis zu seinem dritten Jahre vollkommen gesund. Ohne äufsere Veranlassung entstand dann aber eine Anschwellung des rechten Kniegelenkes, welche sehr schmerzhaft war und ungeachtet einer lange fortgesetzten antiphlogistischen Behandlung nicht gehoben wurde, sondern allmälig eine Contractur des Gelenkes mit fortdauernder Anschwellung und Schmerzhaftigkeit herbeiführte. Mehrere Aerzte wurden nach einander befragt, und von den meisten die früher begonnene Behandlung durch Blutegel, Umschläge, Salbeneinreibungen wiederholt, ohne dafs das Uebel gehoben werden konnte. Die Anwendung der Moxen schien endlich den chronischen Entzündungsprozefs zu heben, die Verkrümmung des Kniegelenkes nahm aber allmälig zu und der Knabe bewegte sich nur mit Hülfe der Krücken fort, wobei er nur mit dem linken Fufse auftrat, das rechte Knie in die Höhe hob, den Unterschenkel aber nach hinten ausstreckte. Die Homöopathie machte den Beschlufs der verschiedenen Kurmethoden.

Das Knie war dick und uneben, mit Brandnarben bedeckt, der Unterschenkel abgezehrt, die Muskeln in der Kniebeuge stark kontrahirt. Ober- und Unterschenkel standen im stumpfen Winkel zu einander. Ich durchschnitt den *M. semitendinosus*, den *semimembranosus* und den *biceps*, bog dann den Unterschenkel bis dicht an den Oberschenkel, und streckte ihn dann gewaltsam. Hierauf wurde die Wunde mit Charpie und Pflaster verbunden und die Extremität gerade ausgestreckt in eine mit einem Lederpolster versehene Dachrinne gelegt, und Schiene und Extremität mit einer langen wollenen Binde umwickelt.

Die anfangs eintretenden heftigen Schmerzen liefsen bald nach und es trat keine allgemeine Reaction ein. Nach vier Tagen wurde der Verband erneuert. Die eine Stichwunde war vollkommen geheilt, die zwei anderen eiterten ein wenig, heilten jedoch sehr bald bei dem von nun an täglich erneuerten Verband. Nach vier Wochen konnte der Knabe die ersten Gehversuche mit vollkommen geradem Knie machen und schon jetzt mit Hülfe eines Stockes einhergehen. Nach zwei Monaten hatte sich schon einige Beweglichkeit im Gelenke eingestellt, wodurch das Gehen noch mehr erleichtert wurde. Seitdem hat sich der Zustand wieder bedeutend verbessert.

13. Falsche Ankilose mit Contractur des Kniegelenkes. Durchschneidung des M. semitendinosus, semimembranosus und biceps.

Minna B., ein zartes Mädchen, 6 Jahr alt, hatte in Folge einer scrophulösen Entzündung des Kniegelenkes eine Contractur bekommen. Das Hindernifs des Ausstreckens lag hiervon vorzugsweise in den verkürzten Muskeln, das Gelenk selbst hatte geringen Theil daran. Ich durchschnitt die Muskeln in der Kniebeuge, worauf mit Anwendung einer geringen Gewalt das Glied sogleich gerade gemacht werden konnte. Eine gerade Schiene unterhielt dann noch einige Zeit die Extension. Binnen wenigen Tagen waren die kleinen Wunden geheilt. Es wurde noch einige Zeit die Streckung des Gliedes fortgesetzt und dasselbe mit Fett eingerieben; dennoch waren mehrere Monate erforderlich, bis das Glied gehörig gebraucht werden konnte. Die Beweglichkeit im Kniegelenke stellte sich hier sehr schnell und zwar in einem hohen Grade ein.

14. Contractur des linken Kniegelenkes. Durchschneidung der Beuger, gewaltsame Streckung des Gliedes.

Bertha R., $2\frac{1}{2}$ Jahr alt, Tochter eines Kaufmanns aus Rawicz, wurde unmittelbar nach ihrer Geburt von einer Entzündung des Kniegelenkes befallen, in deren Folge sich ein Abscefs bildete, welcher geöffnet werden mufste. Es blieb nach der Heilung dieses Uebels eine bedeutende Contractur des Kniegelen-

kes zurück, welche allen späteren Behandlungen trotzte. Das Gelenk war bei stärkerer Flexion sehr beweglich, der Extension aber widersetzten sich die gespannten Beugemuskeln. Da mir die Heilung durch eine Streckmaschine allein zu ungewifs schien, so durchschnitt ich die Sehne des *M. semitendinosus*, *semimembranosus* und *biceps* unter der Haut und streckte das Glied gewaltsam. Der Verband bestand in einer Bindeneinwikkelung und einer geraden Schiene. Die Heilung der Contractur war in der dritten Woche vollendet und das Knie konnte gekrümmt und gestreckt werden.

15. Contractur des rechten Knies. Durchschneidung des M. semitendinosus, semimembranosus und biceps und gracilis. Gewaltsame Streckung des Gliedes.

Der zehnjährige Sohn des Husaren-Unteroffiziers C. aus Potsdam, hatte in Folge einer im frühsten Lebensalter bestandenen *gonarthrocace* eine Contractur des rechten Kniegelenkes bekommen. Das Knie war unförmlich und eckig, die Kniescheibe zwischen den *condylis* des Oberschenkels hineingesunken und hier adhärent geworden. Der Unterschenkel war nach hinten in die Höhe gezogen, so dafs er zum Oberschenkel im rechten Winkel stand, und in einem hohen Grade abgemagert. Die ganze Extremität war kraftlos und baumelte nach hinten, konnte aber dennoch, nicht einmal mit Gewalt, etwas gerader gezogen werden. Bei der Operation lag der Knabe auf den Knieen am Rande eines Operationstisches mit dem Rücken mir zugewandt. Ich durchstach die Haut und durchschnitt den *semitendinosus* und *semimembranosus*, den *biceps* und *gracilis*, bog das Knie stark krumm und dann völlig gerade. Die unbedeutende Blutung wurde durch einen Heftpflasterstreifen gestillt, das Knie mit einer Compresse umgeben, darauf in eine gepolsterte Blechschiene gelegt, und das Ganze mit einer breiten Flanellbinde fest umwickelt, so dafs die ganze Extremität schnurgerade ausgestreckt war. Am Abend und in der ersten Nacht klagte der Knabe über Schmerzen, am anderen Tage hatten diese aber nachgelassen, und am dritten war er ganz ohne Schmerzen.

Die Heilung erfolgte hier in sehr kurzer Zeit und nach 6 Wochen konnte ich den Knaben vollkommen geheilt mit geradem Knie entlassen. Das Gehen war so leicht, dafs er

weite Wege zurücklegen konnte. Die Beweglichkeit im Kniegelenke nahm allmälig zu und hat jetzt schon einen bedeutenden Grad erreicht.

16. Angeborne Contractur des rechten Kniegelenkes mit falscher Ankilose. Durchschneidung des M. semitendinosus, des M. semimembranosus und M. biceps. Gewaltsame Streckung des Gliedes.

Der 7jährige Sohn der verwittweten Madame W. in Berlin war mit einer Verkrümmung des rechten Kniegelenkes auf die Welt gekommen, wenigstens war durchaus keine Knieentzündung beobachtet worden. Das Glied war also verkrümmt, ehe es jemals zum Gehen benutzt worden war. Alle späteren Bemühungen durch Einreibungen, Umschläge und laue Bäder, dasselbe wieder gerade zu machen, blieben fruchtlos, im Gegentheil contrahirte sich das Kniegelenk immer mehr, so dafs die Ferse hoch in die Höhe gezogen wurde, und der Unterschenkel zum Oberschenkel in einen spitzen Winkel zu stehen kam. Bei einem Versuche, den Unterschenkel gerade zu ziehen, zeigte sich das Kniegelenk, besonders der stark gespannten Sehnen in der Kniebeuge wegen, durchaus unnachgiebig, wohl aber war eine stärkere Flexion möglich.

Bei der Operation liefs ich den Knaben mit dem mir zugewandten Rücken mit dem gesunden Knie auf den Rand eines Tisches knieen und von geübten Assistenten halten. Darauf durchschnitt ich von zwei Stichpunkten aus die Sehnen des *M. biceps* und die des *semitendinosus* und *semimembranosus*. Hierauf bog ich das Knie so stark, als es mir möglich war, worauf ich sogleich durch eine entgegengesetzte Bewegung dasselbe mit aller Kraft streckte, so dafs die ganze Extremität vollkommen gerade wurde. Dabei liefs sich ein krachendes Geräusch vernehmen, wie wenn etwas zerreifst. Das Kniegelenk wurde mit breiten Heftpflasterstreifen, welche über die Wunden fortgeführt wurden, umgeben, von unten bis oben mit einer Flanellbinde umhüllt und dann an seine vordere Fläche eine lange ausgehöhlte Schiene angelegt, welche von der Inguinalgegend bis an das Tarsalgelenk hinabreichte. Dann wurde der Knabe ins Bett gebracht und ein kühlendes Regimen beobachtet. Im Ganzen war die Reaction nach dieser gewaltsamen Extension

sehr unbedeutend, und schon am folgenden Tage hatten die Schmerzen gänzlich nachgelassen. Der Verband wurde immer nach dem Verlauf einiger Tage auf dieselbe Weise erneuert. Nach einigen Wochen zeigte sich ungeachtet aller Sorgfalt eine rothe Hautstelle über dem *Condylus internus*, welche in Eiterung überging. Die Schiene wurde deshalb mehr nach aufsen gerückt und der Druck auf den inneren *Condylus* vermieden. Es dauerte indessen mehrere Monate, bis die völlige Heilung der eiternden Fläche bei der Anwendung von Bleiwasser, Kamillenthee und einer milden Salbe erfolgte, nachdem das Glied bereits lange schon eine völlig gerade Stellung angenommen hatte, und sich der Knabe desselben zum Gehen bediente. Jetzt bewegt er sich mit grofser Leichtigkeit, und auch das Vermögen, das Knie zu biegen, hat sich bei öligen Einreibungen und Bädern schon in einem hohen Grade eingestellt.

17. Ankilose mit Contractur des rechten Kniegelenkes. Durschneidung des M. semitendinosus, semimembranosus und biceps. Gewaltsame Streckung des Gliedes.

Fräulein R., ein zartes, 36 Jahr altes Mädchen, wurde plötzlich nach einer Erkältung von einer rheumatischen Gelenkentzündung des rechten Knies befallen. Die Entzündung war sehr heftig und sehr schmerzhaft und mit einem allgemeinen Fieber verbunden, so dafs die Kranke dadurch in die gröfste Lebensgefahr gerieth. Das Kniegelenk hatte einen beträchtlichen Umfang erreicht, der Unterschenkel war so stark gegen den Oberschenkel angezogen, dafs die Ferse sich in das Gesäfs eindrückte. Ungeachtet einer gleich bei der Entstehung der Krankheit angewendeten, entzündungswidrigen Behandlung, der kühlenden Abführungsmittel, vieler Blutegel, warmer Umschläge und Bäder etc. konnte die Entzündung nicht zertheilt werden, sondern ging in Eiterung über. Durch einen Einschnitt an der vorderen Seite des Gliedes neben der Kniescheibe wurde eine beträchtliche Menge Eiters entleert. Die Heilung erfolgte langsam, und das Knie blieb angeschwollen und in der oben beschriebenen verkrümmten Stellung. Mit sichtbarem Erfolge wurde dann einige Zeit das Zittmann'sche Decoct getrunken und hierauf die Thrankur Monate lang gebraucht. Dabei erholte sich die geschwächte Kranke vollständig, die Contractur blieb aber

ganz dieselbe, obgleich Bäder, Umschläge und ölige Einreibungen unausgesetzt angewendet wurden.

Jetzt schien mir der Zeitpunkt gekommen zu sein, das Knie durch eine allmälige Extension zu strecken. Diese wurde mehrere Monate lang mit gröfster Vorsicht durch die Stromeyersche Maschine gemacht. Als dann der Unterschenkel fast im rechten Winkel zum Oberschenkel stand, leisteten die Muskeln in der Kniebeuge einen nicht zu überwindenden Widerstand, weshalb ich es für das Beste hielt, sie sofort zu durchschneiden. Ich durchschnitt von zwei Einstichspunkten aus die Sehne des *semitendinosus*, des *semimembranosus* und des *biceps*. Die Operation war fast unblutig. Unmittelbar darauf bog ich das Knie mit aller Gewalt noch krummer und dann völlig gerade unter einem Krachen, welches durch die Zerreifsung der alten, festen Verwachsungen hervorgebracht wurde. Die kleinen Wunden verband ich mit einer Compresse und einer kleinen Leinwandsbinde, und legte dann die Extremität in eine rinnenartige, mit einem weichen Lederpolster versehene Blechschiene, welche von unterhalb der Wade bis gegen das Gesäfs hinaufreichte. Schiene und Extremität wurden mit einer breiten Flanellbinde von unten bis oben fest umwickelt und die Kranke ins Bett gebracht. Die Schmerzen waren nach der Operation erträglich, am Abend hatten sie mehr nachgelassen und am folgenden Tage gänzlich aufgehört. Am vierten Tage untersuchte ich, nachdem die Binde entfernt war, das Glied. Nirgends zeigte sich eine Spur von Entzündung, die Wunden waren bereits geheilt. Dann wurde derselbe Verband wieder angelegt.

Sechs Wochen nach der Operation machte die Kranke mit völlig gerader Extremität die ersten Versuche zu gehen, welche von dieser Zeit an täglich wiederholt wurden. Dabei verlor sich die ödematöse Anschwellung, welche sich während der festen Einwickelung eingestellt hatte. Bald wurde das Glied bei immer mehr zunehmender Beweglichkeit im Gelenk fast kräftiger als das gesunde.

18. Ankilose mit Contractur des rechten Kniegelenkes. Durchschneidung des M. semitendinosus, semimembranosus und biceps. Gewaltsame Streckung des Gliedes.

Albert T. wurde im dritten Lebensjahre von einer scrophulösen Entzündung des rechten Kniegelenkes befallen. Bald darauf wurde auch das rechte Elnbogengelenk auf die nämliche Weise ergriffen. Bei einer ganz zweckmäfsigen inneren und äufseren Behandlung mit antiscrophulösen und entzündungswidrigen Mitteln, Einreibungen, Bädern, Blutegeln bildete sich dennoch Caries in beiden Gelenken aus, deren Folge Ankilose mit Contractur war. Der Krankheitsprocefs war aber mit Aufhebung der Beweglichkeit der Glieder nicht erloschen, vielmehr waren dieselben bedeutend durch Auflockerung des Knochen- und Bänderapparats verdickt. Der $\frac{3}{4}$jährige Gebrauch des ZITTMANN'schen Decocts, dem eine halbjährige Thrankur folgte, bewirkte indessen eine völlige Heilung der Scrophulosis und gab dem Knaben ein gesundes Ansehen.

Der Zustand der Gelenke war folgender. Das Elnbogengelenk hatte seine Beweglichkeit grofsentheils wieder erlangt, das rechte Kniegelenk war im rechten Winkel gekrümmt und fast unbeweglich, die ganze Umgegend war mit harten Narben, welche mit den Knochen oder Bändern zusammenhingen, bedeckt, am *Condylus externus* war noch eine Knochenfistel offen.

Ich durchschnitt hier die Sehnen in der Kniebeuge von zwei Einstichspunkten aus und bog dann mit Hülfe mehrerer Assistenten den Unterschenkel nach hinten bis an den Oberschenkel, worauf er wieder gewaltsam extendirt wurde. Bei diesem Manoeuvre liefs sich ein lautes Krachen im Gelenke vernehmen. Der Verband war eine gewöhnliche Flanellbinde und eine gepolsterte blecherne Rinne.

Am Tage der Operation waren die Schmerzen im Knie sehr heftig, am nächsten Morgen hatten sie sich aber schon sehr verringert. Die Stichpunkte zeigten nach einigen Tagen eine unbedeutende Eiterung. Die Heilung mit völligem Geradesein des Knies war nach 6 Wochen vollendet, so dafs der Knabe mit Hülfe eines Stockes zum ersten Mal ausgehen konnte. Später stellte sich einige Beweglichkeit im Kniegelenke ein, welche nach und nach immer gröfser wurde.

19. Ankilose mit Contractur des rechten Kniegelenkes. Durchschneidung des M. semitendinosus, semimembranosus und biceps. Gewaltsame Streckung des Gliedes.

Elise H., 13 Jahr alt, wurde in ihrem fünften Jahre einige Monate nach überstandenen Masern von einer scrophulösen Entzündung des rechten Kniegelenkes befallen, deren acuter Charakter durch eine antiphlogistische Behandlung zwar gehoben wurde, dann aber langsam verlaufend die Knochen und die sehnigen Gebilde des Knies krankhaft veränderte und einige Jahre später eine Ankilose des Gliedes mit Contractur zu Stande brachte. Das Mädchen war nunmehr 13 Jahr alt geworden, und das gegenwärtige Leiden bestand nur noch in einer starken Contractur, bei welcher der Unterschenkel dem Oberschenkel in einem spitzen Winkel genähert war. Ich beschlofs hier die Durchschneidung der Beugesehnen und die gewaltsame Streckung vorzunehmen, von welcher ich mir besonders deshalb ein günstiges Resultat versprach, weil die Haut überall lax und ohne alle Narben war. Ich durchschnitt also die Beugesehnen, streckte das Glied gewaltsam und legte es in eine Blechrinne, welche sammt der ganzen Extremität eingewickelt wurde. Der Erfolg der Operation war der überraschendste. Es trat nirgends Eiterung, noch ein heftiger Grad von Entzündung ein; schon nach 14 Tagen konnte das Kind mit geradem Knie auftreten, und binnen wenigen Wochen war es vollkommen geheilt und die Extremität so lang wie die andere. Später stellte sich auch allmälig Beweglichkeit im Gelenke ein.

20. Falsche Ankilose mit Contractur des linken Kniegelenkes: Durchschneidung der Sehnen in der Kniebeuge. Gewaltsame Streckung des Gliedes.

August K., 10 Jahr alt, von scrophulöser Anlage, war bis in sein sechstes Jahr völlig gesund. Durch einen Sprung von einer Höhe herab zog er sich damals einen heftigen Schmerz im linken Knie zu, nach welchem eine Entzündung, von einer Contractur begleitet, folgte, obgleich der Knabe sehr zweckmässig behandelt worden war. Das Knie war steif, und Unter- und

Oberschenkel standen im spitzen Winkel zu einander, so dafs also die Ferse hoch nach hinten in die Höhe gezogen war. Eine sehr geringe Flexion war möglich, die geringste Extension aber unmöglich. Ich durchschnitt von zwei Stichpunkten aus den *semitendinosus*, *semimembranosus* und den *biceps*, streckte das Glied mit vereinter Kraft mehrerer Gehülfen gewaltsam gerade und legte einen Verband von Flanellbinde und einer Blechrinne an. Seltsamerweise trat hier so wenig Reaction ein, dafs der Knabe nicht über Schmerz klagte und schon nach einigen Wochen mit dem noch geschienten Gliede gehen konnte. Einige Wochen später wurden die Schienen nur einige Stunden des Tages angelegt und das Glied behutsam gekrümmt und wieder gestreckt. Bald war der Knabe nicht mehr Gegenstand der weiteren Behandlung.

21. Falsche Ankilose und Contractur des linken Knies. Durchschneidung der Beugemuskeln und der beiden Peronaei. Gewaltsame Streckung des Gliedes.

Carl K., 20 Jahr alt, Schneidergesell, wurde im 6ten Lebensjahre von einer scrophulösen Knieentzündung befallen, welche in Eiterung und Caries überging und mit Gelenksteifigkeit und Contractur endigte. Das Glied war im rechten Winkel gebogen und eine unbedeutende Beweglichkeit vorhanden. Durch Contractur der *Peronaei* hatte der Fufs die Stellung eines *Valgus*. Früher gebrauchte der Kranke zum Gehen zwei Krücken, später bei Zunahme seiner Kräfte unterstützte er sich nur durch einen Stock.

Ich durchschnitt den *semitendinosus*, *semimembranosus* und *biceps*, dann noch den *Peronaeus longus* und *brevis*. Das Glied wurde dann gewaltsam gestreckt und in eine gepolsterte Blechrinne gelegt, das Ganze mit einer dicken wollenen Binde eingewickelt. Die Heilung mit völlig gerader Stellung des Gliedes erfolgte binnen einigen Wochen. Nach 4 Wochen konnte der Patient schon ziemlich geübt gehen.

22. 23. Contractur der Kniegelenke und Pes equinus. Durchschneidung der Beugesehnen.

Thaddäus v. C., 11 Jahr alt, dessen schon S. 27 als mit Pferdefüfsen behaftet gedacht worden ist, bekam in Folge die-

ser Mifsbildung eine consecutive Mifsbildung der Kniee des ersten Grades, wobei Ober- und Unterschenkel im stumpfen Winkel zu einander standen. Die Kniee waren dick und unförmlich, und wiewohl sich der Gang des Knaben nach der Durchschneidung der Achillessehnen verbesserte, so blieben die Kniee doch gekrümmt. Ich durchschnitt daher den *semitendinosus*, *semimembranosus* und *biceps* beider Kniegelenke unter der Haut, worauf sich die Glieder ohne Anwendung grofser Gewalt strecken liefsen. Dann wurden gerade gepolsterte Schienen an die hintere Seite der Extremitäten angelegt, und diese mit langen Zirkelbinden umschlagen. Der Erfolg war sehr günstig und die Geradestellung der Glieder vollkommen.

24. Ankilose des Kniegelenkes mit Contractur. Durchschneidung der Beugesehnen. Gewaltsame Streckung des Gliedes.

Carl C., 10 Jahr alt, wurde in seinem dritten Jahre von einer scrophulösen Entzündung des linken Kniegelenkes befallen, welche in Caries überging, wobei der Eiter sich aus vielen Oeffnungen ergofs. Nach mehrjährigen Leiden heilte die Caries, und die Fisteln schlossen sich. Das Kniegelenk war im rechten Winkel gebogen und unbeweglich, sehr difform und überall mit grofsen Narben bedeckt, welche mit den Knochen und Sehnen zusammenhingen. Ich hoffte indessen, dafs die Operation den Zustand wenigstens verbessern könne, und durchschnitt den *semitendinosus*, *semimembranosus* und den *biceps* unter der Haut, worauf ich das Glied gewaltsam streckte und eine gerade gepolsterte Rinne an die hintere Seite anlegte. Ungeachtet einer strengen antiphlogistischen Behandlung entstand eine heftige Entzündung der Gelenkenden der Knochen, dafs die permanente Streckung aufgegeben und die Heilung in einer etwas gekrümmten Stellung herbeigeführt werden mufste.

25. Contractur des Kniegelenkes. Durchschneidung des M. semitendinosus, semimembranosus und biceps. Gewaltsame Geraderichtung des Gliedes

Albert B., 12 Jahr alt, Sohn eines Arbeitsmannes aus Berlin, ein kräftiger, untersetzter Knabe, wurde von 5 Jahren, von

einer rheumatisch scrophulösen Entzündung des rechten Kniegelenkes befallen, welche ungeachtet einer zweckmäfsigen Behandlung mit Umschlägen, Blutegeln, Einreibung, abführenden Mitteln u. s. w. eine Ankilose und Verkrümmung des Kniees zur Folge hatte. Die ganze Extremität, besonders aber die untere, war abgemagert und die Ferse hoch in die Höhe gezogen, das Knie war höckerig und die *Patella* nach aufsen verschoben.

Ich durchschnitt von zwei Einstichspunkten aus den *M. semitendinosus*, den *semimembranosus* und *biceps*, worauf sich der Unterschenkel über eine Hand breit vom Oberschenkel entfernen liefs. Dann streckte ich mit aller Kraft das Glied gerade, wobei sich krachendes Geräusch vernehmen liefs, füllte die Kniekehle mit Charpie aus, und legte es in die gepolsterte Blechrinne. Nachdem das Ganze mit einer breiten wollenen Binde umgeben war, erschien die Extremität der gesunden völlig gleich an Länge. Bei der Operation war eine unbedeutende Menge Blut aus der Stichwunde herausgetreten. Der Schmerz welchen die gewaltsame Extension momentan verursacht hatte, liefs in seiner Heftigkeit nach, und die Wärme in dem aus dem Ende der Blechrinne hervorstehenden, blofs mit der Binde umwickelten Fufse kehrte allmählig zurück, so dafs der Knabe bei ruhiger Lage, antiphlogistischer Diät und einfacher Salzabführung sich wohl befand, und in der Nacht einige Stunden zu schlafen vermochte.

Am folgenden Tage stellte sich jedoch zu wiederholten Malen ein in der ganzen Länge der Extremität sich erstreckendes Reifsen ein, das zwar wieder nachliefs, selbst wieder verschwand, in der Nacht darauf aber einen heftigen anhaltenden Grad erreichte, so dafs sich fieberhafte Aufregung und öfteres Zucken in der eingewickelten Extremität hinzugesellte, wodurch letztere bisweilen förmlich in die Höhe schnellte. Es wurde daher der Verband sorgfältig abgenommen. Die Haut, welche hohl über die Kniekehlwölbung hinweggespaunt erschien, war nach oben hin etwas eingerissen, und die Einstichpunkte in der nächsten Umgebung weifsfarbig; wenig wässerige Feuchtigkeit hatte den untergelegten Charpiebausch gefärbt. Statt an die hintere Seite über die Wade hinfort wurde die Blechrinne von nun ab über die vordere Fläche des Fufses gedeckt, und bei geringerer Streckung des Knies ein loser Verband durch eine Zirkelbinde so angelegt, dafs die Kniekehle frei blieb, um hier durch

einen warmen Kamillenumschlag fortwährend bedeckt werden zu können. Der Kranke erhielt Wasser mit Phosphorsäure zum Getränk, das er in grofser Menge genofs, während der Appetit gänzlich fehlte.

Am folgenden Tage traten die Erscheinungen eines sich entwickelnden Brandes leider noch deutlicher hervor. Der Knabe, ein Muster der Selbstbeherrschung in diesem Alter, leugnete zwar allen Schmerz und suchte ihn seinen bekümmerten Eltern zu verheimlichen, aber die Wunde zeigte eine helle umschriebene Röthe im Umfang; die Absonderung, die aus den Stichpunkten reichlicher hervordrang, war von schlechter Beschaffenheit, die ganze Extremität geschwollen, mit Hitze, abwechselndem Frost und Eingenommenheit des Kopfes deuteten auf die allgemeine Mitleidenschaft des Körpers. Es wurden unausgesetzt Umschläge von aromatischen Kräutern gemacht, innerlich ein schwacher Chinaaufgufs mit Phosphorsäure und kleine Gaben Rothwein gereicht.

Doch der Zerstörung war bei aller Pflege die in einer dürftigen Kellerwohnuug, in der der Knabe lag, nur gewährt werden konnte, nicht Einhalt zu thun. Der Brand setzte sich von der Kniekehle bis zur Wade und auch schon nach oben hin fort, so dafs der traurigen Pflicht, um das Leben dem Kinde zu erhalten, gehorcht werden mufste, und der Fufs im untern Drittheile des Oberschenkels am 2. März abgenommen wurde.

Die Heilung der Wunde erfolgte langsam ohne alle Störung. Die gesunkenen Kräfte des Knaben ersetzten sich bald wieder, so dafs derselbe nach einigen Monaten vollkommen hergestellt war.

So traurig das Resultat hier auch war, so mufs man bedenken, dafs die ganze Unbrauchbarkeit des verkrümmten atrophischen Gliedes, nach den früheren Grundsätzen die Amputation nothwendig gemacht hätte, um durch Anlegung eines Stelzfufses das Gehen zu erleichtern. Herr Dr. Boehm hat mit unermüdeter Sorgfalt die Nachbehandlung des Knaben geleitet.

26. Falsche Ankilose des Kniegelenkes mit Contractur. Durchschneidung der Beugesehnen. Gewaltsame Streckung des Gliedes.

v. Marvitz, ein 16jähriger junger Mensch, wurde wegen einer scrophulösen Caries des unteren Endes des Femurs und einer

falschen Ankilose des Kniegelenkes mit Contractur des zweiten Grades in die Charité aufgenommen. Die Eiterung verminderte sich bei einer nährenden Diät und stärkenden Mitteln, so dafs nur noch ein Eitergang an der äufseren Seite des Oberschenkels offen blieb und der Knabe sich in einem Zustande befand, dafs man ohne Besorgnifs die Operation wagen durfte. Nachdem ich den *M. semitendinosus*, *semimembranosus* und *biceps* unter der Haut durchschnitten hatte, liefs sich das Knie ohne grofse Kraftanstrengung gerade biegen. Es wurde darauf eingewickelt und in eine gepolsterte Blechrinne gelegt.

Leider war der Erfolg der Operation hier nicht günstig. Es entstand ein sehr heftiges Fieber, der Kranke klagte über grofse Schmerzen im Kniegelenke, bei der Erneuerung des Verbandes zeigte sich die Haut in einer weiten Ausdehnung brandig, in der Tiefe der Beugeseite des Kniegelenkes hatten sich Höhlen gebildet, welche eine copiöse Jauche ausfliefsen liefsen, und eine Woche nach der Operation starb der junge Mensch zu meinem grofsen Leidwesen. Es war ein Trost für mich, dafs die Amputation des Gliedes hier eigentlich angezeigt war, die ihn auch wahrscheinlich hingerafft hätte, zu welcher ich mich aber nicht entschliefsen konnte, da ich das Glied zu erhalten hoffte.

27. Falsche Ankilose mit Contractur des linken Kniegelenkes. Durchschneidung der Beugesehnen. Gewaltsame Streckung des Gliedes.

Fräulein Auguste Z., 31 Jahr alt, ein schlankes zartes Frauenzimmer von scrophulöser Anlage, wurde im vierten Jahre bald nach überstandenen Masern von einer scrophulösen Entzündung des linken Knie- und Handgelenkes befallen, welche in Caries überging und das Kniegelenk mit vielen Fisteln öffnete. Die Krankheit der Hand erlosch bald, die des Kniegelenkes dauerte bis zum neunten Jahr, wo sich die Fisteln schlossen. Das Glied, im stumpfen Winkel gekrümmt, war atrophisch, die ganze Umgegend des Gelenkes mit vielen sich weit verbreitenden Narben, welche mit den Sehnen und Knochen zusammenhingen, bedeckt. Die Mobilität war gering und nur eine kleine Flexion, aber gar keine Extension möglich. Ich durchschnitt hier die Beugesehnen von mehreren Einstichspunkten aus, und machte dann verschiedene Flexionen und Extensio-

nen; doch bedurfte es der gröfsten Kraftanstrengung mehrerer Menschen, um die Extremität gerade zu biegen, da das Gelenk selbst einen starken Widerstand leistete. Hierauf wurde das Knie eingewickelt und eine lange gepolsterte Blechschiene an die hintere Fläche der Extremität angelegt, welche dann wieder mit Bindentouren umgeben wurde.

Die Entzündung nach der Operation war nicht heftig, die Schmerzen liefsen schon am nächsten Tage nach und binnen wenigen Wochen konnte das Fräulein mit geradem Gliede auftreten. Bäder und Einreibungen bewirkten später die Rückkehr eines ziemlichen Grades von Beweglichkeit.

28. Ankilose des rechten Knies mit Contractur. Durchschneidung des M. semitendinosus, semimembranosus und biceps. Gewaltsame Streckung des Gliedes.

Die zwölfjährige Adelheid F., ein schönes, zartes, sensibles Mädchen mit feinem Teint und hellblondem Haar, wurde in frühster Kindheit durch eine scrophulöse Knieentzündung, welche mit Eiterung und Caries endete, dergestalt zum Krüppel, dafs der Unterschenkel in einen spitzen Winkel zum Oberschenkel zu stehen kam. Ich kannte das Kind schon damals und hatte auch meinen Rath zu dem anderer Aerzte hinzugefügt, ohne nach überstandener, Jahrelang fortbestehender Gelenkentzündung im Stande gewesen zu sein, das Glied durch Bäder, Einreibungen, Maschinen u. s. w. allmälig stärken zu können. Vor drei Jahren bildete sich ein grofser Abscefs in der Kniebeuge, welcher geöffnet wurde und eine noch gröfsere Immobilität und Contractur des Gliedes sammt einer neuen Hautnarbe herbeiführte.

Das Knie hatte ein ungleiches Ansehen, die Ferse war nach hinten in die Höhe gezogen und der Unterschenkel stand zum Oberschenkel in einem spitzen Winkel, ja selbst eine kleine Extension war unmöglich. Nachdem ich die Muskeln in der Kniebeuge durchschnitten hatte, wurde das Glied durch die vereinten Kräfte dreier Menschen gerade gebogen und dann wohl eingewickelt in einer geraden Blechrinne befestigt. Die Reaction nach dieser wegen Starrheit der Theile etwas gewaltsamen Operation war dennoch mäfsig. Die Kur wurde indessen durch Eiterung der Stichwunde und durch mehrere Druckflecke vom Verbande an der Beugeseite des Gliedes verzögert, doch

war das Kind schon nach einigen Monaten so weit hergestellt, dafs es mit geradem Knie, von einem kleinen Stocke unterstützt, im Zimmer umhergehen konnte.

29. Ankilose mit Contractur des Knies. Durchschneidung der Beugesehnen. Gewaltsame Streckung des Gliedes.

Adolph R., 10 Jahr alt, ein zarter feingebauter Knabe, wurde im 4ten Lebensjahre von einer langsam verlaufenden srophulösen Entzündung des rechten Knies befallen, welche in Caries überging, das Gelenk durch mehrere Fistelkanäle öffnete, und nach der Heilung eine Contractur des dritten Grades zurückliefs. Ober- und Unterschenkel waren atrophisch und die Ferse hoch gegen das Gesäfs hinaufgezogen. Es fanden sich äufserlich jetzt nur noch einige unbedeutende Hautnarben. Bei einem Versuch, das Glied zu extendiren, spannten sich die Beugesehnen sehr stark. Ich hielt die Operation für vortheilhaft und durchschnitt den *M. semitendinosus*, *semimembranosus* und den *biceps* von zwei Stichpunkten aus unter der Haut und streckte das Glied darauf gewaltsam gerade. Es wurde dann in eine Blechschiene gelegt und diese wieder eingewickelt. Auch hier war der Erfolg der Operation überraschend. Schon acht Tage nach der Abnahme des Verbandes behielt das Glied die gerade Stellung bei und zeigte wenig Empfindlichkeit im Gelenke; und nach einigen Monaten stellte sich im Kniegelenk ein bedeutender Grad von Beweglichkeit ein, welcher allmälig noch zunahm.

30. Wahre Ankilose des Kniegelenkes mit Contractur. Durchschneidung des M. semitendinosus, semimembranosus, biceps und der Achillessehne. Gewaltsame Geradebiegung des Gliedes.

Der Oekonom August S., 24 Jahr alt, ein junger Mann von athletischem Körperbau, verletzte sich mit einem grofsen scharfen Meifsel das rechte Knie. Die an der vorderen und äufseren Seite des Gliedes neben der *Patella* eindringende Wunde hatte das Gelenk geöffnet. Es erfolgte darauf eine lebensgefährliche Entzündung des Kniegelenkes, welche ungeachtet einer zweck-

mäfsigen Behandlung mit Eisumschlägen, Blutegeln und kühlenden Arzneien, in Eiterung überging. Die Arthropyosis löste die Weichgebilde in der Umgegend des Gelenkes und bildete Senkungen bis in die Wade hinab. Mehrere grofse Einschnitte waren dann nöthig, um den Eiter zu entleeren und dem abgestorbenen Zellgewebe einen Ausweg zu verschaffen. Nach vielen und langen Leiden erfolgte endlich die Heilung des Kniegelenkes mit völliger Gelenksteifigkeit und gleichzeitiger Contractur. Ein späterer heftiger Fall auf das Knie veranlafste eine neue heftige Entzündung, welche eine abermalige längere Behandlung mit Blutegeln, kalten Umschlägen u. s. w. nöthig machte, worauf diese mit lauem Bleiwasser und öligen Einreibungen vertauscht wurden.

Das Knie war über den rechten Winkel gekrümmt und durchaus unbeweglich. Die Ferse war durch die Contractur der Wadenmuskeln in die Höhe gezogen und der Fufs dadurch in einen *Pes equinus* des dritten Grades verwandelt worden. Ober- und Unterschenkel waren durchaus nicht abgemagert, sondern fast von derselben Stärke der linken gesunden Extremität. Machte man einen Versuch die Extremität zu strecken oder noch stärker zu krümmen, so traten ungeachtet der vollkommenen Steifigkeit, sogleich die heftigsten Schmerzen ein. Der junge Mann konnte sich nur mit Hülfe zweier Krücken mühsam fortbewegen und fand nur im Liegen Erleichterung. Die Entfernung des Gliedes schien ihm ein wünschenswerthes Glück.

Ich durfte es kaum erwarten, nach Durchschneidung der Sehnen in der Kniekehle das Glied mit Gewalt gerade biegen zu können und hatte mich für diesen Fall darauf eingerichtet, die verwachsenen Gelenkflächen mit einem meifselähnlichen Instrument zu trennen. Der Kranke wurde mit dem Bauche auf den möglichst niedrig gestellten Operationstisch so gelegt, dafs beide Kniee über den unteren Rand des Tisches hervorstanden. Während er nun von allen Seiten gehalten wurde, durchschnitt ich den *M. semitendinosus, semimembranosus* und *biceps* von zwei Einstichspunkten aus unter der Haut, welches sich sehr bequem machen liefs, da der Unterschenkel des verkrümmten Gliedes perpendiculär in die Höhe stand und so von einem Assistenten fixirt wurde. Die Stichwunden gaben einige wenige Tropfen Blut, aber unter der Haut war etwas mehr ergossen. Nachdem die Durchschneidung der Muskeln vollständig bewerkstelligt war, umfafsten drei Gehülfen, während der übrige Körper und beson-

ders der Oberschenkel von mehreren kräftigen Assistenten fixirt wurde, den Unterschenkel und bogen ihn auf ein gegebenes Zeichen plötzlich so stark, dafs die Ferse an das Gefäfs stiefs, worauf wir ihn eben so gewaltsam gerade streckten. Ein krachendes Geräusch liefs sich besonders beim Krümmen vernehmen, als wenn trockene Knocken und Bänder zerreifsen. Hierauf durchschnitt ich zuletzt noch die Achillessehne.

Dann wurde die Kniekehle mit trockener Charpie ausgefüllt und die Extremität in eine lange mit feinem Lederpolster ausgefütterte Blechschiene gelegt, das Ganze mit langen Flanellbinden umwickelt und der Patient aus dem Clinicum in einem Tragekorbe nach seiner Wohnung getragen.

Die Schmerzen, welche bei der Operation sehr heftig waren, verminderten sich jedoch schon nach 2 Stunden; nachdem sich eine ansehnliche Menge Blut durch den Verband durchgedrängt hatte, liefsen sie noch mehr nach und waren in den nächsten Tagen nur noch sehr unbedeutend. Als dann der Verband erneuert wurde, fand sich zwischen den vom Blute getränkten Verbandstücken und der Haut eine grofse Menge zum Theil zersetzten Coagulums. Die Stichwunden in der Kniebeuge eiterten ein wenig; die neben der durchschnittenen Achillessehne war durch die erste Vereinigung geheilt, übrigens zeigte sich keine Entzündung weder in der Tiefe noch in der Haut. Nach sorgfältiger Reinigung wurde das ganze Glied wieder eingewickelt und in die Rinne gelegt. Ohne irgend einen Unfall und ohne irgend eine allgemeine Reaction erfolgte die völlige Genesung des Kranken. Das Glied war vollkommen gerade, der Fufs berührte den Boden, und der Genesene fing an, mit Hülfe eines Stockes schon nach einigen Wochen im Zimmer umherzugehen. Einen Monat später zeigte schon das Kniegelenk einige Beweglichkeit, welche von Monat zu Monat so zunahm, so dafs das Glied jetzt schon bedeutend flectirt werden kann.

31. Contractur des rechten Kniegelenkes und Pes equinus. Durchschneidung der Beugesehne im Kniegelenk, der Achillessehne, des Tibialis anticus und Flexor hallucis. Gewaltsame Streckung des Kniegelenkes.

H., ein starker, blühender, junger Mann, 18 Jahr alt, war mit einem nach vorn umgedrehten Spitzfufse geboren, so dafs

dafs der Fufs einer Hand ähnlich geworden war. Die Zehen standen nach vorn, die Sohle war nach oben gerichtet, der Rücken des Fufses dem Boden zugekehrt. Der Unterschenkel war im Kniegelenk stark gekrümmt und sehr dünn und unentwickelt. Das Kniegelenk konnte zwar etwas stärker flectirt, aber nicht weit über den rechten Winkel extendirt werden.

Ich durchschnitt von vier Einstichspunkten aus alle sich spannenden Sehnen und Muskeln der Kniebeuge und streckte mit Hülfe vieler kräftigen Arme das Knie gerade. Unmittelbar darauf durchschnitt ich die Achillessehne, den *Tibialis anticus*, den *Flexor hallucis* und alles, was sich in der Fufssohle spannte, Dann wurde die ganze Extremität eingewickelt und in eine Blechschiene gelelegt. Die höchst mühevolle, drei Monate dauernde Behandlung führte aber eine vollständige Heilung und Brauchbarkeit des Gliedes herbei; kein Unfall ereignete sich dabei, aufser dafs in der Kniebeuge anfangs eine geringe Eiterung entstand, welche die öftere Erneuerung des Verbandes nöthig machte.

32. Ankilose und Contractur des linken Knies. Durchschneidung der Beuger im Kniegelenke. Gewaltsame Streckung des Gliedes.

Fräulein H., einige 30 Jahre alt, von zartem Körperbau und reizbarem Nervensystem, litt seit früher Jugend an einer scrophulösen Caries des untern Drittheils des Schenkelknochens und des Kniegelenkes, welche mit Contractur und Gelenksteifigkeit endete. Das Knie war difform, seine Umgebung mit vielen harten Narben bedeckt und am Oberschenkel noch mehrere offene Fistelkanäle mit tief eingezogener Mündung vorhanden. Unter- und Oberschenkel standen im rechten Winkel gegen einander. Da ich mir einen vortheilhaften Einfluſs von der Strekung des Gliedes auch auf die Fisteln versprach, so durchschnitt ich die Flexoren im Kniegelenk von fünf Einstichspunkten aus unter der Haut, und bog dann mit Hülfe von vier Gehülfen das Glied vollkommen gerade. Die Operation war blutlos, und nach Verkleben der Stichwunden wurde das Glied eingewickelt und in einer gepolsterten Blechschiene durch Binden in vollkommen gestreckter Lage erhalten. Der Erfolg dieser Operation war vollkommen günstig, die Extremität ward gerade, und innerhalb vier Monate wurde bei einer sorgfältigen Nachbehandlung die Extremität wieder vollkommen brauchbar.

33. Ankilose mit Contractur des Kniegelenkes und Pes equinus. Durchschneidung der Sehnen in der Kniebeuge. Gewaltsame Streckung des Gliedes. Durchschneidung der Achillessehne.

Der Fuhrmann L. aus Schöneberg, 24 Jahr alt, erlitt beim Umsturz eines Wagens eine schwere Verletzung des Kniegelenkes, wobei ein Theil des ligamentösen Apparats zerrissen und die Kniescheibe nach aufsen luxirt wurde. Die Entzündung des Gelenkes ging in Eiterung über, und erst nach vollen 6 Monaten erfolgte die Heilung mit Ankilose und Contractur des Gelenkes im rechten Winkel. Nach einigen Jahren stellte sich eine geringe Beweglichkeit des Gliedes ein, wenn dies etwas stärker gebeugt wurde; über den rechten Winkel hinaus liefs es sich jedoch nicht strecken. Die Kniescheibe war mit dem *Condylus externus* ankilosirt, die ganze Umgegend des Knies mit vielen Narben bedeckt, welche grofsentheils mit den darunter liegenden Sehnen, Muskeln und Knochen zusammenhingen; aufserdem war die Ferse durch Contraction der Wadenmuskeln in die Höhe gezogen und dadurch ein *Pes equinus* des dritten Grades hervorgebracht. Die Schwierigkeit des Falls machte den Erfolg zwar zweifelhaft, doch zog ich den Versuch, die Muskeln zu durchschneiden und das Glied gewaltsam zu strecken, der Amputation vor. Ich durchschnitt von fünf Einstichspunkten aus alle in der Kniebeuge und an den Seiten des Knies liegenden Muskeln und Bänder; die Krümmung des Gliedes blieb ganz die nämliche. Dann fafsten viele starke Hände das Glied und krümmten und streckten es abwechselnd, bis es vollkommen gerade gerichtet war. Darauf durchschnitt ich noch die Achillessehne. Die ganze Extremität wurde hierauf eingewickelt und in eine gerade gepolsterte Blechrinne an die Beugeseite angelegt. Die Wunden waren schon nach einigen Tagen geheilt, und nach 4 Wochen war der Kranke so weit wieder hergestellt, dafs er mit gerader Extremität im Zimmer umhergehen konnte.

34. Contractur des Kniegelenkes. Durchschneidung der Beuger in der Kniekehle.

A. G., 7 Jahr alt, Sohn eines Fabrikanten in Berlin, war vor mehreren Jahren von einer scrophulösen Entzündung des

rechten Kniegelenkes befallen worden, welche ungeachtet einer zweckmäfsigen antiphlogistischen Behandlung in Eiterung überging und eine Caries des Gelenkes zur Folge hatte. Die Heilung erfolgte nach mehreren Jahren mit Contractur des Knies und war besonders dem langen Gebrauch des Thrans zuzuschreiben. Nachdem sich einige Monate zuvor die letzten Fistelöffnungen geschlossen hatten, unternahm ich die Operation. Das Kniegelenk war im rechten Winkel gekrümmt, die Haut hatte an mehreren Stellen Narben, welche mit den Knochen zusammenhingen, nach den Beugeseiten hin zeigte der Unterschenkel einige Beweglichkeit. Nach der Durchschneidung aller kontrahirten Beuger in der Kniekehle bog ich das Glied gewaltsam gerade, wickelte es dann ein und legte es in eine gepolsterte Rinnenschiene. Der Erfolg der Operation war vollkommen günstig, nur die Einstichspunkte eiterten etwas, doch ist der Knabe schon jetzt 14 Tage der völligen Heilung des Gliedes mit geradem Knie nahe, in welchem sich später Beweglichkeit wieder einstellen wird. Herr Dr. Angelstein, der frühere Arzt des Knaben, hat die Behandlung gemeinschaftlich mit mir geleitet.

VII.

Ueber die Heilung der falschen Ankilosen und Contracturen des Hüftgelenkes mittelst Durchschneidung der verkürzten Muskeln unter der Haut.

Entzündungen des Hüftgelenkes habe ich äufserst selten unter meinen Augen die verschiedenen Stadien bis zur Eiterung, Caries und Tod oder Verkrüppelung durchlaufen gesehen. Eine strenge örtlich antiphlogistische Behandlung, vollkommene Ruhe in horizontaler Lage, eine Fontanelle und Thran — bei Vollsaftigen *Decoct. Zittmanni* — waren diejenigen Mittel, deren ich mich später bediente und durch welche ich Hunderte jedes Alters heilte. Seitdem das Glüheisen in die verdiente Vergessenheit gerathen, ist man überhaupt glücklicher in der Behandlung der Entzündungen des Hüftgelenkes. Ich habe wenig Erfolg vom Glüheisen bei Coxarthrocace gesehen; nur bei wenigen leichteren Fällen, welche aber auch durch eine einfachere Behandlung geheilt worden wären. Ja oft leitete die durch das Glüheisen bewirkte heftige äufsere Entzündung die innere nicht ab, sondern fachte sie noch mehr an: das Mittel trat auf die Seite der Krankheit, das glühende Eisen ging zum Feinde über, und die Entzündung,

durch das Brennen angefacht, äufserte schneller ihre unheilbringende Zerstörung. Ich kann sagen, dafs ich es gesehen habe, und ich freue mich, dafs in der strengeren antiphlogistischen Behandlung ein sicheres und leichteres Mittel gegen die Krankheit des Hüftgelenkes gefunden ist, als die Ustion, von der selbst Rust zurückgekommen.

Man verzeihe mir diese Abschweifung von meinem Gegenstande: den Contracturen und Ankilosen und den Ausgängen der Entzündung des Hüftgelenkes, zu welchen Stromeyer in seiner Schrift so interessante Beiträge liefert und welche jeder mit Belehrung lesen wird.

Die meisten Contracturen nach Hüftkrankheiten fand ich durch eine Verkürzung des *M. rect. femoris* hervorgebracht. Die Durchschneidung dieses Muskels leistet hier ganz dasselbe, was die Trennung der Beuger in der Kniekehle mit nachfolgender gewaltsamen Geradebeugung leistet. Es gehört ganz hierher, was Stromeyer sagt, dafs es in operativer Hinsicht um nichts interessanter sei, ob man diesen oder jenen verkürzten Muskel zu orthopädischen Zwecken durchschneidet; in physiologischer Beziehung findet dagegen bei den verschiedenen Operationen an verschiedenen Körpertheilen eine unendliche Verschiedenheit statt.

35. Contractur des Hüftgelenkes. Durchschneidung des M. rect. femoris. Gewaltsame Streckung des Gliedes.

Albert D. aus Berlin, 6 Jahr alt, wurde im achtzehnten Monate seines Lebens von einer Coxarthrocace befallen. Das entzündete Gelenk schwoll mächtig an, und die Krankheit machte alle Stadien durch und endete mit der Ausrenkung des resorbirten Oberschenkelkopfes. Das Glied war um mehrere Zoll verkürzt und zugleich im Hüftgelenke dergestalt contrahirt, dafs der Oberschenkel vorn stark in die Höhe gezogen und dem Unterleibe genähert war. Von Zeit zu Zeit entwickelte sich an dem Orte des früheren Leidens eine neue Entzündung, welche vor einem Jahre mit der Entstehung eines kopfgrofsen Congestionsabscesses an der inneren Seite des Oberschenkels in der Nähe der Weiche endete. In den früheren Jahren war die Krankheit nach den gewöhnlichen Regeln mit örtlichen Blutentziehungen, ableitenden Mitteln u. s. w. innerlich mit antiscro-

phulösen Arzneien behandelt worden. Erst vor einem Jahre suchte man des Congestionsabscesses wegen meine Hülfe. Ich verordnete dem Kinde die Thrankur, welche so entschiedene Wirkung that, dafs die ganze Constitution sich bald danach besserte und der Abscefs nicht zum Aufbruch kam, sondern vollkommen resorbirt wurde. Das auf der linken Seite aufgetriebene Becken und der obere Theil des Schenkelknochens, welche sich speckig durchfühlten, wurden wieder hart und fest, und das früher abgezehrte Kind war als völlig geheilt zu betrachten. Der Schenkel hatte die oben angegebene Stellung zum Becken, das Knie war dadurch gleichzeitig in die Höhe gezogen und im Gelenke wiewohl mit grofser Nachgiebigkeit stark flectirt. Die *Planta pedis* war wie beim höheren Grade des Spitzfufses nach unten gekehrt und in der Luft schwebend. Das Pseudohüftgelenk zeigte nur bei der stärkeren Biegung des Oberschenkels nach vorn und oben einige Nachgiebigkeit, nach aufsen und innen eine sehr geringe, nach hinten aber, selbst beim gewaltsamen Versuche, gar keine. Das Hindernifs der Rückwärtsbiegung wurde allein durch die Verkürzung des *M. rect. femoris* hervorgebracht, da dieser sich seit dem zweiten Lebensjahre des jetzt sechs Jahre alten Knaben niemals mehr extendirt hatte. Er war durchaus unnachgiebig und fühlte sich so hart wie Holz an.

Bei der Operation legte ich das Kind auf den Operationstisch. Der Rumpf wurde durch Assistenten gehörig fixirt, eben so die gesunde untere Extremität. Hierauf zog ein Gehülfe den kranken, in seinen Gelenken stark flectirten Oberschenkel allmälig ab, und entfernte ihn dadurch weiter als gewöhnlich vom Becken. Jetzt durchstach ich die Haut an der äufseren Seite des Muskels einige Zoll unterhalb der Inguinalgegend, ging mit der flachen Klinge unter der Haut und über dem Muskel fort, und durchschnitt dann den harten stark gespannten Muskel von aufsen nach innen im Zurückziehen mit einem schmalen Sichelmesser. Mit knirschendem Geräusch fuhr der Muskel aus einander und eine tiefe Grube unter der Haut bezeichnete den Punkt, wo die durchschnittenen Fasern mehrere Zoll weit von einander klafften. Die Trennung des Muskels war vollständig. Die Extremität war dadurch erst um einige Zoll länger geworden, da dies aber nicht hinreichte, sich überall noch bedeutender Widerstand bei stärkerer Extension zeigte, so streckte ich das Glied mit Hülfe der Assistenten gewaltsam so stark, dafs es vollkommen gerade wurde. Nachdem die bedeutende Blutung aus der

etwas vergrösserten Hautwunde durch Charpiebäusche gestillt worden, umgab ich die Inguinalgegend mit breiten Heftpflasterstreifen. Hierauf wurde das ganze Glied eingewickelt und dann eine lange gerade Schiene auf die vordere Fläche der ganzen Extremität gelegt, welche vom Becken bis an den Fuss reichte. Der Knabe, welchen ich des klinischen Interesses wegen in der Charité operirt hatte, wurde hierauf in seine Wohnung zurückgefahren. Die Zufälle nach der Operation waren erträglich, so dass ich nicht genöthigt wurde, die Schiene und die Binden abzunehmen. Als sich aber nach einigen Tagen an der Operationsstelle Eiterung zeigte, musste der Verband erneuert werden. Dieser Umstand verzögerte die Heilung beträchtlich und den sorgfältigen Bemühungen des Dr. Reiche ist es besonders zu danken, dass ungeachtet eines Hautverlustes in Folge der bedeutenden Eiterung, die Heilung so überaus günstig und mit völliger Geradheit des Gliedes und so vollkommener Brauchbarkeit und Gelenkigkeit erfolgte, als wenn das Glied niemals krank gewesen wäre. Wenn der Knabe ohne eine dicke Sohle geht, so hält jeder die gesunde Extremität für die kranke, weil sie ihrer grösseren Länge wegen im Knie widernatürlich stark gekrümmt werden muss.

36. Falsche Ankilose und Contractur des rechten Hüftgelenkes. Durchschneidung des M. rect. femoris. Gewaltsame Streckung des Gliedes.

Heinrich S., 10 Jahr alt, litt Jahre lang an einer scrophulösen Caries des rechten Hüftgelenkes, wobei der Schenkelkopf allmälig resorbirt wurde. Die Thrankur heilte den Knaben vollkommen, jedoch blieb das Glied in der Hüfte gekrümmt, und das Knie nach vorn in die Höhe gezogen. Die Verkürzung des *M. rect. femoris* unterhielt diese falsche Richtung. Ich durchschnitt deshalb den Muskel hoch oben in der Nähe des Beckens unter der Haut, und streckte dann den Schenkel gewaltsam, bis er fast gerade stand. Dann legte ich ein Polster und eine Schiene auf die vordere Fläche des Schenkels über das Becken fort, und befestigte diese mit einer Binde. Aufser einer mehrere Wochen anhaltenden geringen Eiterung der Stichwunde erfolgte die Heilung mit völliger Streckung des Gliedes, so dafs der Knabe einige Monate nach der Operation mit Unterstützung eines hohen Absatzes und einer dicken Sohle leicht gehen konnte.

37. 38. Contractur der Oberschenkel nach innen. Durchschneidung der M. pectinaei, gewaltsame Biegung nach aufsen.

Der Knabe Fedor, dem ich früher wegen Pferdefüfse des vierten Grades die Achillessehne mit günstigem Erfolge durchschnitten hatte (S. Seite 138. Tab. VII.), vermochte nach völliger Heilung nicht die Oberschenkel beim Gehen, Sitzen oder Liegen von einander zu entfernen, sondern die Kniee blieben dicht zusammen. Eine starke Contractur der *M. pectinaei* war hiervon die Ursache. Ich durchschnitt daher beide *Pectinaei* unter der Haut und bog dann beide Schenkel gewaltsam von einander. Dann wurde eine *spica coxae* an beide Seiten gelegt, und durch ein dickes Polster die Schenkel von einander entfernt gehalten. Die Heilung erfolgte ohne Eiterung und der Erfolg dieser Operation war normale Stellung der Oberschenkel und leichter Gang.

Hüftleiden mit darauf folgender Verkürzung der unteren Extremität. Durchschneidung der Achillessehne.

Häufig entsteht nach cariösen Zerstörungen des Schenkelkopfes oder Ausrenkung desselben Verkürzung des Gliedes ohne Contractur. Die Kranken pflegen dann je nach dem Grade der Verkürzung bald einen hohen Absatz, bald eine Art von Stelze unter der Fufsbekleidung zu tragen. Beim Auftreten mit blofsen Füfsen erreicht gewöhnlich nur die Spitze des Fufses den Boden und der Gang ist wie beim *Pes equinus* des vierten Grades, wobei der Fufsrücken mit der *Tibia* in gerader Linie steht. Dagegen kann derjenige, dessen Glied durch Hüftleiden verkürzt ist, mit ganzer Sohle auftreten, welches er aber vermeidet, weil dann das Mifsverhältnifs zwischen beiden Gliedmaafsen noch gröfser wird. Der mit *Pes equinus* vermag aber beim Gehen niemals die Spitze auf die Erde herabzubringen. Einige Erleichterung kann man bei jenen Personen durch die Durchschneidung der Achillessehne erlangen, weil durch deren Verlängerung ein hoher Absatz gröfsere Vortheile gewährt, wenigstens war dies bei den hier mitzutheilenden Beobachtungen der Fall.

39. Verkürzung der unteren Extremitat in Folge von Caries. Durchschneidung der Achillessehne.

Rudolph Z., 14 Jahr alt, war in frühster Kindheit von einer *Coxarthrocace scrophulosa* befallen worden, welche ungeachtet der sorgfältigsten Behandlung des Arztes doch in ihrem Verlaufe nicht hatte aufgehalten werden können, so dafs der Knabe in der Eiterungsperiode an den Rand des Grabes kam. Nach einer Reihe von Jahren schlossen sich endlich die Fisteln, und das Kind fing an, sich mit Krücken, dann mit einem Stock fortzubewegen. Die fehlende Länge des Gliedes ersetzte ein drei Zoll hoher Korkblock unter dem Stiefel, doch ging er darauf so unbequem, dafs die Rücken der vierten und fünften Zehe mit auftraten. Die Ferse aber erreichte bei diesem Kranken nicht, wie es sonst gewöhnlich, den Boden, sondern blieb einen Zoll von ihm entfernt. Die Durchschneidung der Achillessehne schien mir daher eine Verbesserung des Zustandes bewirken zu können, weshalb ich dieselbe vornahm. Die Heilung der Wunde erfolgte binnen kurzem, und der Erfolg der Operation war wirklich überraschend; es schien die Extremität dadurch länger geworden zu sein, wie man dies auch nach der Operation atrophischer Pferdefüfse beobachtet. Der Gang war um vieles leichter bei einem nur zwei Zoll hohen Absatze, und das Unterschlagen der Zehen hatte aufgehört.

40. Verkürzung der rechten unteren Extremität in Folge von Caries im Hüftgelenk. Durchschneidung der Achillessehne.

Marie B., 5 Jahr alt, ein kräftiges für ihr Alter sehr entwickeltes Kind, litt an einer Verkürzung der rechten unteren Extremität, welche durch eine cariöse Zerstörung des *Caput femoris* hervorgebracht war. Die gesunde war dagegen fast um drei Zoll länger. Stand das Kind auf dieser, so erreichte nur die Spitze des rechten Fufses den Boden, wobei die Zehen durch widernatürliche Contraction der Flexoren nach unten umgekrempt waren, und ihr Rücken beim Versuch, ohne Schuh zu gehen, die Erde berührte. In späterer Zeit gesellte sich ein lähmungsartiger Zustand der Extensoren der Zehen zu diesem Uebel.

Das Kind konnte nur auf einem Schuhe, welcher mit einer Faust hohen Korkunterlage versehen war, nothdürftig gehen. Dr. Holthoff durchschnitt die Achillessehne, legte dann den gewöhnlichen Verband an und behandelte darauf das Glied Behufs der Verlängerung der Achillessehne, drei Wochen lang mit der Stromeyer'schen Maschine. Der Erfolg war so bedeutend, und die Verlängerung der Achillessehne so auffallend, dafs das Kind mit einem mäfsig hohen Absatze und einer dicken Korksohle recht gut gehen konnte.

41. Verkürzung der rechten unteren Extremität in Folge von Caries im Hüftgelenk. Durchsschneidung der Achillessehne.

Herr G., Lederhändler, 24 Jahr alt, hatte in früher Kindheit alle Stadien der *Coxarthrocace scrophulosa* durchgemacht, von der er endlich nach vielen jahrelangen Leiden mit einer beträchtlichen Verkürzung des Gliedes genas. Dieselbe betrug drei Zoll. Das Gehen war sehr beschwerlich, da die Zehen sich unter die Sohle krümmten. Die Durchschneidung der Achillessehne leistete auch hier mehr als man erwarten konnte; durch die tiefere Stellung der Ferse wurden die Zehen beim Auftreten gezwungen, sich zu strecken. Die Extremität schien auch in diesem Falle durch die Operation verlängert zu sein, denn der Kranke ging mit einer anderthalb Zoll dicken Unterlage jetzt weit leichter als vor der Durchschneidung der Achillessehne mit einem drei Zoll dicken Korkblocke.

Bei diesem Kranken wendete ich keinen anderen Verband als eine Zirkelbinde an, welche mit dünner Stärke getränkt wurde. Während der Patient dann fest auftrat, mufste der Verband trocknen.

VIII.

Ueber die Heilung der Ankilosen und Contracturen des Ellenbogengelenkes mittelst Durchschneidung der verkürzten Sehnen unter der Haut.

Die Verkrümmungen des Ellenbogengelenkes, welche in Folge von starken Contusionen, Brüchen der Condylen oder Gelenkentzündungen entstanden sind, nehmen weit seltener die chirurgische Hülfe in Anspruch als die Contracturen des Kniegelenkes; die krumme Heilung eines Armes nach einem Bruche oder Caries im Gelenk ist die bequemste, für das Kniegelenk die unbebequemste. Das krumme Knie haben wir also gerade und den geraden Arm krumm zu machen: als höhere Aufgabe aber dann auch die Beweglichkeit im Gelenke wieder herzustellen.

Jeder Arzt wird gewifs geringere Grade von Contracturen im Ellenbogengelenk durch gewöhnliche Mittel, als Seifenbäder, ölige Einreibungen, Anwendung von Maschinen, z. B. der Stromeyer'schen, geheilt haben, eben so ist mir auch die allmälige Krümmung steif gestreckter Arme durch die genannte Maschine gelungen, doch waren dies meistens nur leichtere Fälle. Mehr leistete dagegen die Sehnendurchschneidung und die gewaltsame Mobilmachung des Gliedes, wie dies einige der hier mitzutheilenden Fälle zeigen.

Es lassen sich drei Grade von Ankilosen und Contracturen des Ellenbogengelenkes annehmen.

Erster Grad. Ober- und Vorderarm stehen im stumpfen Winkel zu einander.

Zweiter Grad. Ober- und Vorderarm bilden einen rechten Winkel.

Dritter Grad. Ober- und Vorderarm bilden einen spitzen Winkel.

42. Ankilose mit Contractur des rechten Armes im Ellenbogengelenk. Durchschneidung der Sehne des M. biceps. Gewaltsame Streckung des Gelenkes.

Carl B., ein 12jähriger Knabe, war von einer Höhe herabgestürzt und hatte durch den Fall eine starke Quetschung des rechten Ellenbogengelenkes erlitten, vielleicht war auch der innere Condylus abgebrochen gewesen. Die darauf eingetretene heftige Entzündung hatte der herbeigerufene Chirurg mit Blutegeln und kalten Umschlägen behandelt. Dessenungeachtet wurde das Glied steif und völlig unbrauchbar. Ein chronischer Entzündungszustand verdickte allmälig die Bänder und verstrich die Conturen der Knochen. In diesem Zustande sah ich den Knaben. Der Vorderarm bildete mit dem Oberarm einen spitzen Winkel; die Flexion des Gliedes liefs sich vielleicht um einige Linien vermehren, Streckung war aber durch keine Gewalt möglich, beim Versuche dazu traten heftige Schmerzen ein, und die Sehne des stark kontrahirten *M. biceps* spannte sich dann noch mehr. Die Operation machte ich auf folgende Weise. Während ein Gehülfe die Schulter fixirte, zog ein anderer den Vorderarm, in der Nähe der Hand umfassend, stark ab, hierauf durchstach ich mit einem kleinen, sichelförmigen Messer die Haut an der inneren Seite der Sehne des *M. biceps* und durchschnitt diese. Dann bog ich den Arm stark, und hierauf streckte ich ihn mit Hülfe der Assistenten gewaltsam gerade. Ich umgab das Glied mit einer Binde, auf diese legte ich an die innere Seite eine angefeuchtete Pappschiene und auf diese eine Holzschiene, welche von der Schulter bis zur Handwurzel reichte. Darüber wurde eine Zirkelbinde angelegt. In der ersten Stunde zeigte die Hand eine weifse Farbe, und der Puls war weder an der *Radialis*, noch *Ulnaris* zu fühlen, eine Erscheinung, welche

wohl mehr der starken Streckung der Arterien als dem festen Verbande zuzuschreiben war. Bald aber färbte sich die Hand wieder, weshalb ich den Verband nicht lockerer machte.

Nach einigen Tagen wurde der Verband erneuert. Die Wunde war geheilt. Es wurde der Arm wieder eingewickelt und durch eine Pappschiene weniger gestreckt als nach der Operation. Nach Beseitigung aller entzündlichen Reizung im Gelenk wurden täglich leise Biegungen und Streckungen vorgenommen, der Arm täglich gebadet, Fett eingerieben und durch diese Behandlung völlige Beweglichkeit und Brauchbarkeit des Gliedes erreicht.

43. Falsche Ankilose mit Contractur des rechten Ellenbogengelenkes. Durchschneidung der Sehne des M. biceps. Gewaltsame Streckung des Armes.

Frau Gräfin S., eine Dame von einigen 50 Jahren, hatte durch einen heftigen Sturz auf das rechte Ellenbogengelenk den Gebrauch des Gliedes vollkommen verloren. Die Entzündung hatte sich nämlich, ungeachtet einer zweckmäfsigen antiphlogistischen Behandlung, vom Gelenk aus über alle aponeurotische Gebilde des Ober- und Vorderarmes und der Hand verbreitet und eine gänzliche Steifigkeit der Theile und selbst der Finger herbeigeführt. Ob die Heftigkeit der Gelenkentzündung blofs Folge einer starken Contusion gewesen, oder ob eine Fissur im Gelenk, wobei ein *Condylus* etwas dislocirt worden sei, war gegenwärtig nicht mehr zu unterscheiden. Das Ellenbogengelenk war im rechten Winkel gekrümmt, die Handwurzel starr, sämmtliche Finger vollkommen steif, Pro- und Supination war unmöglich. Das Oberarmgelenk zeigte nur eine sehr beschränkte Beweglichkeit.

Nach einer Berathung mit dem Herrn Geh. Rath Barez, welchen man ebenfalls zu Rathe gezogen hatte, wurde die vollsaftige Kranke einer gelind ausleerenden Behandlung unterworfen, das Glied gebadet und mit Fett eingerieben, als Vorbereitung zu der vorzunehmenden Durchschneidung der Sehne des *M. biceps* und der gewaltsamen Mobilmachung des Gelenkes. Diese Behandlung wurde einige Zeit fortgesetzt und dann zur Operation geschritten. Ich führte zu dem Ende nach einem Einstich in die Haut ein schmales Sichelmesser flach unter der Sehne hindurch und durchschnitt diese im Zurückziehen mit

dessen Spitze. Die Sehnenenden fuhren mit einem leisen Geräusch auseinander. Unmittelbar darauf flectirte ich den Arm gewaltsam, worauf ich ihn streckte und diese Bewegung ein Paar Mal wiederholte. Dabei liefs sich ein dumpfes Geräusch vernehmen. Kaum waren einige Tropfen Blut bei der Operation vergossen worden. Der Arm wurde dann in einer mehr gestreckten Stellung eingewickelt und bequem gelagert.

Die ersten Tage nach der Operation verstrichen ohne alle Zufälle, dann aber stellte sich eine entzündliche Anschwellung in der Ellenbogenbeuge ein, welche sich von hier aus über den Arm verbreitete, ein Zufall, welcher von einer Eiterung des Zellgewebes in der Gegend der durchschnittenen, bereits durch Zwischensubstanz wieder verbundenen Sehne herrührte. Cataplasmen, laue Bäder, später ölige Einreibungen und trockene Einhüllungen hoben diesen Zufall nach einigen Wochen, worauf die kleine Wunde heilte. Das Glied zeigte jetzt zwar schon Beweglichkeit, da die Spannung des *M. biceps* und seiner Sehne gehoben war; die übrige Beschränkung lag in dem Gelenk und seiner Kapsel. Eine langsam abwechselnde Extension und Flexion war jetzt angezeigt, gleichzeitig eine Beugung der steif ausgestreckten Finger. Gegen jene wurde die Stromeyer'sche Maschine, gegen diese ein von Lutter ersonnener Apparat angewendet. Dieser bestand in flachen Metallringen, welche auf die Finger gesteckt wurden und dann durch Schnüre, welche in der Handwurzel zusammenliefen, eine allmälige Krümmung der Finger bewirkten. Aufserdem wurde das Glied täglich manipulirt, gebadet und mit Klauenfett eingerieben.

Der Erfolg dieser Behandlung war so, wie man ihn nur wünschen konnte. Die steifen Finger wurden beweglich und konnten vollkommen gekrümmt werden. Die Flexion und Extension des Armes, so wie die Pronation und Supination waren bald möglich, und eben so frei wurde auch bald das Oberarmgelenk. Der völligen Heilung nahe, verliefs die Dame Berlin mit dem Rathe, die Behandlung noch einige Zeit fortzusetzen. Nach mir zugekommener Nachricht ist dies auch von erwünschtem Erfolg gewesen.

44. Spastische Contractur des Ellenbogen- und Handgelenkes. Durchschneidung der Sehne des Musculus biceps, des Flexor carpi radialis und Flexor carpi ulnaris.

Bei einem jungen Manne von 24 Jahren hatte sich in Folge eines chronischen Gehirnleidens seit früherer Kindheit eine spastische Contractur des linken Ellenbogengelenkes, der Hand und sämmtlicher Finger ausgebildet. Der Vorderarm war dicht an den Oberarm gezogen; das Handgelenk stark gekrümmt und die Faust fast geballt. Dieser Zustand blieb immer unverändert derselbe. Der Kranke konnte durch den Willen keines der gekrümmten Glieder strecken. Bei Anwendung einer äufseren Gewalt war man aber im Stande, alle gedachten Theile etwas gerade zu machen. Ich bildete mir zwar nicht ein, den Kranken, dessen Leiden im Gehirn lag, durch Sehnendurchschneidung zu heilen, doch hoffte ich dadurch die schmerzhafte Zusammenziehung der Theile, welche sich bisweilen excoriirten, zu verringern. Ich durchschnitt zuerst die Sehne des *M. biceps* unter der Haut, worauf der Arm sogleich gestreckt werden konnte, und dann sogleich die Sehnen des *Flexor carpi radialis* und *Flexor carpi ulnaris*, zuletzt noch den *Flexor digitorum communis*. Jetzt konnten Handgelenk und Finger gestreckt werden. Der Patient klagte über ein eigenes Kriebeln in dem Gliede, als wenn es eingeschlafen wäre. Die Heilung erfolgte binnen kurzer Zeit ohne Eiterung. Der Erfolg der Operation war kein gröfserer, als ich erwartet hatte, nämlich mäfsige Flexion und Aufhören der schmerzhaften Contraction.

45. Ankilose mit Contractur des rechten Ellenbogengelenkes. Durchschneidung der Sehne des M. biceps und gewaltsame Extension.

Ein 8jähriger Knabe hatte in frühester Kindheit durch einen Fall auf den rechten Ellenbogen, welchem heftige Entzündung folgte, eine Contractur des Armes im Ellenbogengelenk bekommen. Es war wenig gegen die Entzündung geschehen und auch in späteren Jahren, als das Gelenk von einer scrophulösen Anschwellung befallen wurde, kaum irgend eine Behandlung unternommen worden. Nachdem nun der kleine Kranke mit passen-

den inneren und äufseren Mitteln und zuletzt durch die Thrankur behandelt worden war, unternahm ich die Operation zur Heilung der Contractur. Der Vorderarm bildete mit dem Oberarm einen rechten Winkel. Das Gelenk war etwas aufgetrieben, aber nicht schmerzhaft, Beweglichkeit war nicht vorhanden, die kontrahirte Sehne des *M. biceps* spannte sich noch stärker an, wenn man den Vorderarm stark abzog. In dieser Stellung durchschnitt ich die Sehne von aufsen nach innen von einem Stichpunkte unter der Haut; sie fuhr mit krachendem Geräusch auseinander. Unmittelbar darauf leistete das Gelenk weniger Widerstand, und nach einer raschen und gewaltsamen Flexion und Extension konnte der Arm vollkommen gerade und wieder krumm gemacht werden. Sonderbarer Weise sah man nicht einen Blutstropfen aus der Wunde, welche man ihrer grofsen Kleinheit wegen kaum für eine Aderlafswunde hätte halten können, hervordringen. Dann wickelte ich den Arm ein und befestigte an seiner inneren Seite eine gerade ausgehöhlte Schiene. Aufser einem Gefühl von Taubheit klagte der Knabe nicht über bedeutende Schmerzen. Ich liefs darauf den Verband mit Stärke überziehen, um dem Abgleiten der Bindetour vorzubeugen. Die gerade Holzschiene wurde dann mit einer Pappschiene vertauscht, der Arm täglich gebadet und eingerieben und binnen mehreren Monaten durch abwechselnde Streckung und Biegung mit der Stromeyer'sche Maschine wieder vollkommen brauchbar gemacht.

46. Ankilose des Ellenbogengelenkes mit Extension. Durchschneidung des M. biceps. Gewaltsame Krümmung des Gliedes.

Adolph S., 7 Jahr alt, hatte in Folge eines komplicirten Knochenbruches des linken Ellenbogengelenkes einen steifen geraden Arm bekommen. Nur bei einem starken Beugeversuche schien noch eine unbedeutende Nachgiebigkeit im Gelenk stattzufinden. Da der *M. triceps* am gespanntesten erschien, so durchschnitt ich diesen nicht weit von seiner Insertion und krümmte dann das Glied mit aller Gewalt. Dabei liefs sich ein krachendes Geräusch vernehmen, worauf ich den Arm einwickelte. Die Zufälle nach der Operation waren äufserst unbedeutend; das Glied wurde später abwechselnd behutsam gestreckt und wieder gekrümmt. Das Resultat dieser Behandlung war freie Beweglichkeit und Brauchbarkeit des Gliedes.

IX.

Ueber die Heilung der Contracturen der Hand, der Finger und der Zehen mittelst Durchschneidung der verkürzten Sehnen unter der Haut.

Die Behandlung von Verkrümmungen der Hand mittelst subcutaner Sehnendurchschneidung hat nichts Abweichendes. Bisweilen läfst sich die verkrümmte Hand oder der verkrümmte Finger unmittelbar, nachdem die zusammengezogene Sehne durchschnitten war, extendiren, oder das Gelenk oder doch seine sehnige Umgebung sind mit verkürzt, dafs eine gewaltsame Streckung nöthig wird. Die Operation geschieht auch hier, wie bei anderen Durchschneidungen der Sehnen, unter der Haut, doch häufiger von aufsen nach innen als umgekehrt, weil sie sich auf diese Weise leichter durchschneiden lassen. Die Heilung erfolgt auch hier durch Bildung einer neuen Zwischenmasse, welche die Sehnenenden wieder verbindet. Doch nicht blofs durch Sehnenregeneration, sondern auch durch Ausdehnung des Muskels wird die Verkürzung aufgehoben. — Fälle von angeborenen Contracturen der Hand — Klumphand — haben sich mir nicht zur Operation dargeboten, wohl aber erworbene, der Klumphand analoge Zustände.

47. Contractur des Handgelenkes. Durchschneidung der Beuger der Hand.

Ein junges 8jähriges Mädchen hatte in früherer Kindheit einen komplicirten Bruch des linken Vorderarmes in seinem unteren Drittheile erlitten. Durch die Gewalt eines Sturzes auf die vorgestreckte Hand waren die Enden der gebrochenen Knochen durch die Haut hindurchgefahren. Was unter solchen Umständen einzutreten pflegt, hatte sich auch hier ereignet, eine weit ausgedehnte Eiterung drohte die Kranke entweder aufzuzehren oder die Amputation nöthig zu machen. Indefs erfolgte die Heilung ohne dieselbe. Der Vorderarm war in seinem unteren Drittheile stark im Knie gebogen. In die gröfste Vertiefung dieser Kniefurche waren die Sehnen der Beuger zwischen die Knochenenden eingeklemmt und zwischen den Knochenenden eingewachsen. Selbst die äufsere Haut war als tiefe Grube mit hineingezogen. Die Hand stand zum Vorderarm in so starker Flexion, dafs sie mit ihm einen rechten Winkel bildete. Die Hand und die Finger waren, die widernatürliche Stellung abgerechnet, brauchbar. Ich hoffte, durch eine Operation das Uebel zu heben, und machte dieselbe auf folgende Weise. Es gelang mir, mit einem schmalen, starken Klumpfufsmesser von dem äufseren Rande der *Ulna* aus in der Tiefe unter den Sehnen das Messer flach fortzuschieben, einen Weg zu den zwischen Knochen eingewachsenen Flexoren zu finden, diese von ihren Verwachsungen zu lösen und das benachbarte, verdichtete Zellgewebe von ihnen zu trennen, so wie die am meisten verkürzten Flexoren zu durchschneiden. Die tiefe Grube in der Haut verschwand nun, und Hand und Finger konnten fast gerade gerichtet werden. Eine kühlende Behandlung und dann eine gepolsterte Schiene machten die Nachbehandlung aus. Die kleine Wunde war in wenigen Tagen geheilt und binnen 4 Wochen die Stellung und die Brauchbarkeit der Hand über alle Erwartung gut. Die Heilung bewährte sich später noch mehr. Die Hand war völlig gerade und sämmtliche Finger zu den feinsten Arbeiten geschickt.

48. Spastische Contractur der Hand. Durchschneidung der Sehnen des Flexor carpi radialis, des Flexor carpi ulnaris und des Flexor digitorum communis.

Bei einem Säufer hatte sich in einem Alter von 40 Jahren nach einem apoplectischen Anfalle eine krampfige Zusammenziehung des linken Handgelenkes und der Finger gebildet. Die Faust war fest geballt und durch die Flexoren des *Carpus* stark nach unten gezogen. Nur mit äufserster Anstrengung konnte man einzelne Finger aufreifsen und die Hand etwas gerade strecken, der Patient aber hatte nicht den mindesten Willen über das Glied. Das gewaltsame Oeffnen der Hand verursachte dem Kranken eine unangenehme Empfindung, welche aufhörte, so wie die Finger wieder zusammenschnellten. — Ich durchschnitt hier den *Flexor carpi radialis* und den *Flexor carpi ulnaris*, so wie den *Flexor digitorum communis* unter der Haut. Sogleich hörte der Krampf auf, und die Finger konnten gerade gemacht werden. Weder Blutung noch Eiterung trat ein. Die Theile standen zwischen Extension und Flexion, waren in jeder Richtung nachgiebig und dem Kranken durch die Operation eine grofse Erleichterung seines Zustandes geworden.

X.

Ueber die Wiedereinrenkung veralteter Luxationen mittelst Sehnen- und Muskeldurchschneidung unter der Haut.

Die Wiedereinrichtung veralteter Luxationen nach vorangegangener subcutanen Sehnen- und Muskeldurchschneidung unterscheidet sich ihrem Wesen nach wenig von der operativen Behandlung des Klumpfufses oder einer anderen Difformität, welche ihren Grund in Muskelverkürzung hat. Am häufigsten hat man die Durchschneidung der Sehne des *M. pectoralis major* bei veralteten Luxationen des Oberarms, welche auf keine andere Weise wieder einzurenken waren, mit Erfolg vorgenommen, oft aber schlug auch das Mittel fehl, wenn nämlich die Verrenkung sehr alt war und der Kopf sich schon eine neue tiefe Pfanne gebildet hatte. Versuche zur Einrenkung Jahre alter Luxationen grofser Glieder sind wegen möglicher Zerreifsung der Hauptarterien des Gliedes immer sehr gefährlich, es mag dabei Sehnen- und Muskeldurchschneidung ausgeübt werden oder nicht. — Ein Paar Beobachtungen von veralteten Luxationen, bei denen ich die subcutane Durchschneidung der verkürzten Sehnen und Muskeln vornahm, mögen hier einen Platz finden.

49. Veraltete Luxation des Oberarms. Durchschneidung des M. pectoralis major, des Latissimus dorsi, des Teres major und Teres minor.

Herr T., Gutsbesitzer, 30 und einige Jahr alt, hatte vor zwei Jahren durch einen Sturz mit dem Pferde eine Luxation des rechten Oberarms erlitten, welche in dem ersten Augenblick nicht erkannt wurde, später aber von mehreren Aerzten und Wundärzten, aller angewandten Mühe ungeachtet, nicht wieder eingerenkt werden konnte. Neuere Versuche blieben eben so fruchtlos, worauf sich Hr. T. nach Berlin begab, um auch hier die Bestätigung von seiner Unheilbarkeit zu erhalten.

Der Kranke war von schlankem, aber kräftigem Körperbau, blafs von Farbe, mit wenigem Fett unter der Haut und mit kräftigen Muskeln, deren Conturen sich durch die Haut sehr deutlich markirten. Die leidende rechte Schulter war einen Zoll höher als die gesunde. Das Akromion bildete eine scharfe Kante; an der äufsern Seite war die Schulter stark ausgehöhlt. Das Schulterblatt lag flach an. Der rechte Oberarm war dünner als der linke; er stand weit vom Körper ab. Der Kopf des Humerus lag an der vorderen Seite des Brustkastens dicht an der *Clavicula*, zwei Zoll vom *Manubrio sterni* entfernt. Der Kranke hatte in dem Gliede stets das Gefühl von Kälte und die frühere kriebelnde Empfindung hatte aufgehört. Der Puls in der rechten *Arteria radialis* war etwas schwächer als in der linken. Das Glied war unbrauchbar, und nur die Hand konnte kleine Verrichtungen vornehmen.

Wenn man den Arm nach verschiedenen Seiten zu bewegen versuchte, so entstanden heftige Schmerzen in der Gegend, wo der Kopf auflag. Dieser war hier mit einem dicken Walle von sehnenharten Bändern umgeben, in deren Mitte er sich eingewühlt hatte. Versuchte man den Arm vom Leibe abzuziehen, so spannten sich unter bedeutenden Schmerzen der *Pectoralis major*, der *Latissimus dorsi*, der *Teres major* und der *Teres minor*. Letztere drei Muskeln fühlten sich auch schon, ohne dafs der Arm abgezogen wurde, hart und gespannt an. Ein Versuch zur Einrenkung des Arms ohne Durchschneidung der gedachten Muskeln und des neuen Gelenks wäre höchst gefährlich und die Einrenkung doch unmöglich gewesen; ich rechnete aber auf das Gelingen, wenn ich Alles, was sich mir widersetzte, subcutan trennte.

Der Kranke, ein guter, ergebener Mann, willigte gern in meine Bitten, die Operation im Klinikum der Charité vornehmen zu lassen, damit recht viele junge Aerzte dadurch eine Belehrung erhalten möchten. — Bevor ich aber an dies Werk ging, renkte ich, zur grofsen Ermuthigung des Patienten, einer gleichzeitig bei mir angemeldeten Justizperson von 40 und etlichen Jahren eine veraltete Luxation des Oberarms, welche bis jetzt nicht einzurenken gewesen war, bei dem ersten Versuche wieder ein. Sodann bestieg Hr. T. den Tisch,

Ich mufs hier bemerken, dafs ich eine grofse Anzahl veralteter Luxationen, deren Einrichtung man vielfältig versucht hatte, immer in ausgestreckter Stellung auf dem Tische einrenkte. Ein langes, drei Hände breit zusammengelegtes Betttuch umgiebt den Thorax unter der leidenden Achselhöhle, so dafs die Enden über die gesunde Schulter schräg hinweg reichen, wo sie von sechs Gehülfen gehalten werden. Ein breites langes Handtuch wird um die Hand des luxirten Arms geschlungen und ebenfalls von sechs Gehülfen gehalten; um den oberen Theil des Humerus an der Achselhöhle läuft ein Handtuch, welches von drei Gehülfen gefafst wird. Wenn nun die ersteren sechs Gehülfen gegen die anderen sechs ziehen, so ziehen die letzterwähnten drei zur Seite ab. Das ist übrigens nichts Neues. So war nun Alles geordnet. Ich liefs zunächst eine langsam verstärkte einfache Extension vornehmen und dann still halten, worauf ich ein schmales, sichelförmiges Messer durch die Haut stach und den sich am stärksten spannenden Theil des *Pectoralis major* dicht über seiner Sehne durchschnitt, welcher auch mit krachendem Geräusch aus einander fuhr. Sodann stach ich wieder am hintern Rande der Achselhöhle ein, und trennte nach einander den *Latissimus dorsi*, den *Teres major* und den *Teres minor*. Alle diese Muskeln fuhren mit krachendem Geräusch, welches durch die Resonanz des Thorax noch vermehrt wurde, auseinander. Hierauf stach ich an drei Seiten an dem Rande des Humerus ein, und durchschnitt ebenfalls unter der Haut die dicken harten, falschen Ligamente, welche das neugebildete Gelenk umgaben, worauf ich mit dem Zuge nachliefs, um durch einige Rotationen den Kopf zu lösen. Aus den Wunden, deren Umfang nicht gröfser war, als der einer Aderlafswunde, quollen höchstens einige Tropfen Bluts.

Jetzt begann wieder ein kräftiger Zug von zwei Seiten, dann liefs ich die drei Gehülfen schnell anziehen, wobei ich die Lei-

tung des Humerus übernahm; und plötzlich fuhr derselbe in die Gelenkhöhle zurück, ohne wieder herauszuspringen: eine Schulter sah nun wie die andere aus. — Hierauf wurde der Thorax, sammt der Schulter und dem Arme, mit Binden umgeben, und der ganze Verband mit Kleister getränkt. Nach einigen Stunden war der Verband trocken und hart und verhinderte jede Bewegung der rechten Seite.

Es traten durchaus keine beunruhigenden Symptome ein, ja, der Patient litt sogar weniger, als die meisten derjenigen Personen, welchen ich veraltete Luxationen eingerenkt hatte. Am neunten Tage nahm ich den Verband ab. Beide Schultern hatten eine völlig gleiche Form und Höhe; nirgends zeigte sich eine Anschwellung oder ein schmerzhafter Punkt. Die Stichwunden in der Achselhöhle waren völlig geheilt und kaum ihre Spur aufzufinden; eben so wenig war eine Blut- oder Eitersammlung in der Tiefe vorhanden. Nach der Abnahme dieses zweiten Verbandes konnten schon Bewegungen des Oberarms vorgenommen werden; sie waren bei Weitem weniger genirt, als bisweilen nach der Einrenkung frischer Luxationen, weil bei diesen oft noch lange eine empfindliche Zusammenziehung der widernatürlich ausgedehnten Muskeln stattfindet. Die Durchschneidung der der Einrenkung sich widersetzenden Muskeln und des neugebildeten Gelenks machte in diesem Falle nicht blos die Einrenkung des Oberarms möglich, sondern begegnete auch zugleich jenen späteren Folgen. Sämmtliche durchschnittene Muskeln sind so genau wieder verwachsen, dafs man nicht mehr den Ort entdekken kann, an welchem sie durchschnitten worden. Das Glied ist wieder vollkommen brauchbar geworden. —

50. Veraltete Luxation des rechten Oberarms, Durchschneidung des M. pectoralis major, des Latissimus dorsi, des Teres major und Teres minor und der Kapsel.

Ein Tagelöhner, etwa 50 Jahr alt, verrenkte vor vielen Jahren den Oberarm, ohne dafs dieser wieder eingerichtet worden wäre. Eine vor wenigen Tagen erlittene Contusion des Schultergelenkes brachte den Mann auf den Gedanken, dafs er sich erst jetzt den Oberarm ausgerenkt habe und dafs er von der früheren Verrenkung geheilt worden sei. Der Kopf des Oberarmknochens war nach vorn und oben ausgewichen, wo er

zwischen dem Halse, der Pfanne und der *Pars acromialis claviculae* stand. Hier hatte er sich eine tiefe Pfanne gewühlt, welche an den Seiten mit einem dicken sehnenartigen Wall umgeben war, nach vorn liefen über den Kopf dicke bandartige Stränge fort. Die Schulter war einen Zoll höher als die gesunde, unter ihrem scharfen Rande fühlte man eine Leere, der Arm stand mit dem Ellenbogen weit vom Leibe ab, an seiner äufseren Seite bildete er eine ausgeschweifte Linie. Die Bewegungen des Arms nach vorn und hinten waren ziemlich frei, nur konnte er wegen Spannung der zur Elevation nöthigen Muskeln nicht vom Leibe ab und in die Höhe gebracht werden.

Bei dem Versuche zur Einrenkung verfuhr ich wie in dem vorhin beschriebenen Fall. Der Kranke wurde auf einen Operationstisch gelegt und von einer gehörigen Anzahl von Gehülfen die Ausdehnung und Abziehung gemacht. Während sich nun die betreffenden Muskeln in der höchten Anspannung befanden, durchschnitt ich nach einander den *Pectoralis major*, den *Latissimus dorsi*, den *Teres major* und *Teres minor*. Alle fuhren mit krachendem Geräusch auseinander. Die kleinen Stichpunkte, deren ich drei gemacht hatte, liefsen ein Paar Theelöffel voll Blut ausfliefsen. Dann öffnete ich die Kapsel an ihrer vorderen Fläche und durchschnitt sämmtliche Attachen des Kopfes vorn und an den Seiten, indem ich ein schmales, sichelförmiges Messer anderthalb Zoll tief einsenkte und damit alle seitlichen Verbindungen des Kopfes trennte. Nur das untere Segment der Kugel, mit welcher dieselbe auf den Rippen auflag, blieb vom Messer unberührt. Jetzt begann das Ziehen von Neuem mit aller Kraft, der Kopf rückte zwar mit einem leisen Geräusch von seiner Stelle fort mehr unter den Hals der Scapula, aber keine Gewalt war im Stande, ihn in der Pfanne zu erhalten; wahrscheinlich hatte sich in der langen Reihe von Jahren die Concavität in eine Convexität durch Abschleifung des Randes und Ausfüllung der Grube verwandelt. Die Vortheile dieses Einrenkungsversuches bestanden aber doch in einer etwas günstigeren Stellung des Oberarmkopfes und einer viel freier gewordenen Beweglichkeit des Arms, welcher jetzt mit Leichtigkeit nach allen Richtungen bewegt und in die Höhe gehoben werden kann, indem die Durchschneidung der Muskeln in ihnen eine Verlängerung durch Bildung einer Zwischensubstanz bewirkt hat.

51. Veraltete Luxation des Fufses, nach Durchschneidung der Achillessehne wieder eingerenkt.

Ein Arbeitsmann, gegen 40 Jahr alt, hatte durch einen Sturz von einer Höhe, wobei er besonders mit dem rechten Fufs auf den Boden aufstiefs, eine Luxation des Fufses nach hinten bekommen. Die bald darauf eingetretene heftige Entzündung des Gliedes hatte der Wundarzt zwar mit kalten Umschlägen und Blutegeln behandelt, die Einrenkung des Fufses war ihm aber nicht gelungen. Ein Jahr nach diesem Ereignifs sah ich den Kranken. Die Fufssohle war um zwei Zoll verkürzt, und die Ferse eben so weit nach hinten hervorragend; zugleich war sie zwei Zoll in die Höhe gezogen. Die Achillessehne ragte weit nach hinten hervor und bildete mit der *Tibia* einen langen, pyramidalförmigen Zwischenraum. Das Tarsalgelenk war völlig unbeweglich. Beim Gehen berührte nur der vordere Theil der Sohle den Boden, während die Ferse zwei Zoll davon entfernt blieb. Der Gang des Menschen hatte Aehnlichkeit mit dem eines Pferdefüfsigen, nur war er bei weitem schwerfälliger. Beim Versuche, den Fufs einzurenken, zeigte sich das Glied, wie ich erwartet hatte, völlig unnachgiebig, weshalb ich beschlofs, die Achillessehne, welche, stark gespannt, sehr dick und hart war, zu durchschneiden. Während der Oberschenkel und das Kniegelenk des auf dem Tische liegenden Kranken durch Assistenten gehörig fixirt waren, machten drei andere Gehülfen mit einem um den Fufs herumgeführten langen Handtuche die Extension. Während ich diese allmälig verstärken liefs, durchstach ich die Haut an der äufseren Seite der jetzt auf das Aeufserste gespannten Achillessehne, führte die Klinge flach unter der Sehne fort und durchschnitt sie im Zurückziehen mit der gekrümmten Spitze des Messers. Ein lautes knirschendes Krachen wurde dabei gehört. Ich liefs jetzt einige Augenblicke die Extension ruhen, und machte mit den Händen einige Bewegungen des Fufses, um die Bänder etwas auszudehnen und die Einrichtung zu erleichtern. Dann wurde eine neue verstärkte Extension vorgenommen, während welcher ich den Fufs mit Anwendung einer bedeutenden Kraft einrenkte. Hierauf umgab ich den Fufs und den Unterschenkel bis zur halben Wade mit Bindentouren, und tränkte den ganzen Verband mit Kleister. Der Kranke wurde dann in sein Bett gebracht. Die Zufälle nach der Einrenkung waren ganz unbedeutend, und nach wenigen Wochen war der Mann nicht mehr Gegenstand der Behandlung.

XI.

Ueber die Heilung der Contracturen der Finger mittelst Durchschneidung der Sehnen unter der Haut.

Die Durchschneidung der Beugesehnen gewährt bei der Verkrümmung der Finger und Zehen die nämlichen Vortheile, wie die Durchschneidung der Beugemuskeln bei den Contracturen gröfserer Gliedmafsen. Verwundungen und Verbrennungen der Finger, besonders aber Panaritien, bringen bisweilen so bedeutende Contracturen hervor, dafs ein oder mehrere Finger nach innen hineingeschlagen sind und fast auf dem Handteller aufliegen. Es giebt auch eine angeborne Verkrümmung des kleinen Fingers durch Verkürzung der *Aponeurosis palmaris*, worauf Dupuytren zuerst aufmerksam gemacht hat, und welche auch von Stromeyer a. a. O. S. 125 beschrieben worden ist, wobei sich die Haut zwischen den beiden letzten Fingern zu einer Schwimmhaut verlängert. Stromeyer beobachtete, dafs bei Personen, welche sich wegen Klumpfüfsen eines Stockes zum Gehen bedienen, sich oft eine Retraction des Ring- und kleinen Fingers durch die Verkürzung der *Aponeurosis palmaris* ausbilde. Diesen Zustand habe ich öfter auch bei anderen Krüppeln bemerkt.

Eine starke Contractur eines Fingers macht die Hand gewöhnlich unbrauchbar, weshalb man sich früher meistens zur Exarticulation des Fingers genöthigt sah. Ich habe eine ziemliche Anzahl verkrümmter Finger durch Sehnendurchschneidung und gewaltsame Mobilmachung des Gelenkes wieder beweglich und brauchbar gemacht, eben so gerade, steife Finger wieder biegsam.

52. Contractur der Finger der rechten Hand.

Herr v. C., 28 Jahr alt, hatte seit 3 Jahren in Folge einer Verletzung den Gebrauch der rechten Hand so vollkommen verloren, als hätte er sie nicht mehr. Die vier Finger waren fest aufgerollt und eingeschlagen und der stehende Daumen dem Zeigefinger stark genähert. Die Veranlassung dieser Verkrüppelung war die Verwundung der Hand durch Glas. Herr v. C. befand sich nämlich in einer fröhlichen Gesellschaft, wo er das bekannte Manoeuvre, seinen Champagner wieder schäumend zu machen, ausführte, indem er mit der flachen Hand auf den Rand des Champagnerglases schlug, wobei dies zerbrach. Die Stücken waren zum Theil in den Handteller, theils in die Finger eingedrungen. Viele kleine Splitter hatten nur nach langem Suchen entfernt werden können. Nach Heilung der Wunden krümmten sich die Finger sehr stark und berührten die innere Fläche der Hand, wo auch ein stechender Schmerz dem Patienten blieb, welcher ihm öfter wie ein Blitz bis in die Fufsspitzen fuhr. Die Finger waren vollkommen unbeweglich. Da ich noch Glassplitter, welche einen Nervenfaden reizten, in der Hand vermuthete, so schnitt ich die Narben heraus; in einer derselben fand ich einen Glassplitter von der Gestalt einer kleinen Fischschuppe. Darauf durchschnitt ich in der Mitte der Finger die Beugesehnen unter der Haut und bog die Finger gewaltsam gerade, wobei sich ein knisterndes Geräusch vernehmen liefs. Von Zeit zu Zeit wurden die Finger gestreckt und wieder gekrümmt und waren nach einigen Monaten vollkommen brauchbar.

54. Contractur des Mittel-, des Ring- und kleinen Fingers der rechten Hand. Durchschneidung der Flexoren dieser Finger.

Madame L. erlitt durch eine Flasche, welche sie in der rechten Hand hielt, indem sie fiel, eine beträchtliche Verwundung der Handfläche und der Finger. Die Beuger der drei letzten Finger waren durchschnitten, und sämmtliche unregelmäfsige Wunden heilten durch Eiterung. Ungeachtet einer zweckmäfsigen Behandlung konnte eine Verkrümmung der drei gedachten Finger nicht vermieden werden, wodurch die Hand völlig unbrauchbar war. Ich gab der Frau den Rath, sich die Sehnen durchschneiden zu lassen, worin sie gern willigte. Ungeachtet die Hautnarben an einzelnen Stellen mit den Beugesehnen der Finger zusammenhingen, hoffte ich doch auf ein Gelingen. Ich durchschnitt von einem kleinen Einstichspunkte die Beugesehnen im unteren Drittheile der Finger, extendirte die Finger, um dadurch die Sehnen von den Narben zu trennen, und gab ihnen dann durch eine Einwickelung wieder die gekrümmte Stellung, welche sie vor der Operation gehabt hatten. Es entstand weder Entzündung noch Eiterung; nachdem die Sehnen wieder verwachsen waren, liefsen sich die Finger leicht ausdehnen und wieder krümmen, und nach wenigen Wochen war die Hand wieder vollkommen brauchbar.

55. Contractur des Zeigefingers. Durchschneidung der Beugesehne.

Ein junger Mann hatte vor längerer Zeit durch ein Panaritium des rechten Zeigefingers eine Contractur des Gliedes erlitten, welche ihm bei jeder Arbeit im Wege war. Die Beugesehne war stark kontrahirt und die Fingergelenke wenig beweglich, eine Extension aber ganz unmöglich. Ich durchschnitt die Sehne, worauf ich den Finger gewaltsam mehrere Male flektirte und extendirte. Dann legte ich eine Schiene an die Beugeseite und befestigte diese durch Zirkelpflaster. Bei der Erneuerung des Verbandes wurden die Gelenke jedes Mal bewegt. Der Finger erhielt allmälig seine natürliche Gestalt und Brauchbarkeit wieder.

56. Verkrümmung des Mittelfingers. Durchschneidung der Beugesehne.

Emil H., 17 Jahr alt, Bildhauer, hatte vor 6 Jahren in Folge einer Verletzung mit Glas eine Contractur des Mittelfingers der rechten Hand bekommen. Der Finger befand sich in der stärksten Flexion wie aufgewickelt und griff mit dem Nagel in den Handteller fest ein, dabei zeigte er nicht die geringste Beweglichkeit. Ich durchschnitt die Sehne ungefähr in der Mitte des Fingers, streckte ihn darauf und bog ihn dann wieder krumm. In dieser Stellung wurde er mit einem Pflasterstreifen umwickelt und dann kalte Umschläge gemacht. Am dritten Tage bei der Abnahme des Verbandes war die Wunde entzündet und eiterte ein wenig. Am achten Tage war sie vollkommen geheilt. Von dieser Zeit an wurde der Finger extendirt, indem eine kleine gerade Schiene darunter gelegt und der Finger sammt dieser eingewickelt wurde. Nachdem dies 8 Tage lang fortgesetzt war, stand der Finger ganz gerade, die Fähigkeit, ihn zu beugen, war aber noch sehr gering. Eine spätere entzündliche Anschwellung des Fingers an der Operationsstelle beseitigten einige Blutegel und Umschläge. Ein kleiner Abscefs an der Fingerspitze verzögerte besonders die Heilung.

Die ganze Behandlung hatte indessen einen so erwünschten Erfolg, dafs der junge Mann den vollkommenen Gebrauch seines Fingers wieder erlangt hat, denselben vollkommen strecken und beugen und ihn zu allen seinen künstlerischen Arbeiten als Bildhauer gleich allen übrigen Fingern gebrauchen kann. Herrn Dr. Fritze gebührt das Verdienst dieser glücklichen Heilung, da er die Nachbehandlung mit besonderer Geschicklichkeit besorgte.

57. Contractur des Daumens Durchschneidung der Beugesehne des Daumens.

Charlotte A., 12 Jahr alt, hatte in Folge eines Panaritiums seit einem Jahre eine Contractur des Daumens bekommen, welche so stark war, dafs der Daumen in die Hand hineingeschlagen war. Das Glied war dadurch völlig unbrauchbar geworden. Ich durchschnitt den *Extensor longus pollicis*, streckte das Glied gewaltsam aus, bog es dann wieder krumm und ver-

band es mit einem Pflasterstreifen. Die Wunde war in zwei Tagen geheilt. Die vollkommene Brauchbarkeit und Gelenkigkeit des Daumens stellte sich binnen 4 Wochen ohne alle weitere Behandlung aufser lauen Handbädern wieder her.

58. Contractur des Zeigefingers. Durchschneidung der Beugesehne.

Fräulein F., 17 Jahr alt, hatte durch ein schmerzhaftes *Panaritium tendinosum* des rechten Zeigefingers und die darnach nothwendige Incision eine starke Contractur dieses Fingers, welcher in sich aufgewickelt in der Hand lag, bekommen. Bäder und Einreibungen waren lange ohne Erfolg angewendet worden. Die Sehne hing fest mit der Narbe zusammen, und letztere vermehrte besonders die Schwierigkeit der Extension. Ich durchschnitt die Sehne an zwei Stellen, war aber dennoch nicht im Stande, den Finger ganz gerade zu biegen, woran die zum Zerreifsen gespannte Narbe besonders Schuld war. In halb gebogener Stellung wickelte ich dann den Finger ein. Nachdem einige Tage später alle Empfindlichkeit verschwunden war, wurde der Finger allmälig durch eine Einwickelung und eine untergelegte Fischbeinschiene ausgedehnt, dabei täglich in Seifenwasser gebadet. Binnen 2 Monaten wurde das Glied wieder vollkommen brauchbar.

59. Contractur des Mittel- und Ringfingers. Durchschneidung der Beugesehnen.

Einem 30jährigen Manne durchschnitt ich einer Contractur des Mittel- und Ringfingers wegen, die Beugesehnen und machte die starken Gelenke durch gewaltsame Streckung und Biegung wieder beweglich. Die Verkrümmung war die Folge eines Panaritiums. Es wurde nur Einwickelung von Pflasterstreifen angewendet; nach Heilung der Wunden wurde die Hand in Seifenwasser gebadet und die Finger mit Fett eingerieben. Vollkommene Heilung war das Resultat dieser Behandlung.

60. Contractur des Mittelfingers der linken Hand in Folge einer Verbrennung.

Louise M., 4 Jahr, verbrannte sich vor 2 Jahren den Mittelfinger der linken Hand an einem Pletteisen. In Folge dieser

Verbrennung krümmte sich der Finger im zweiten Gelenke so bedeutend, dafs derselbe mit angestrengter Gewalt nicht gerade gebogen werden konnte.

Es wurde jetzt die Ausschneidung der Narbe in schräger Richtung unternommen, worauf der Finger in ausgestreckter Lage durch einen Verband fixirt wurde. Die Heilung gelang, und der Finger wurde wieder vollkommen brauchbar.

XII.

Verkrümmungen der Zehen.

Verkrümmungen der Zehen sind eine grofse Quaal für die daran leidenden Personen, eine krumme Zehe ist im Stande, dem Menschen das Leben zu verbittern. Die Zehe rollt sich bisweilen förmlich auf und wird luxirt, so dafs die Gelenkflächen sich nicht mehr vollkommen berühren; der Nagel ist oft dem Boden zugekehrt, und das Gelenk bildet nach oben einen dicken, mit einem Hühnerauge besetzten Buckel. Dies Hühnerauge entzündet sich von Zeit zu Zeit durch den Druck der Fufsbekleidung, es bildet sich ein Abscefs darin, welcher die Gelenkkapsel durchbrechen und auf lange Zeit den Gebrauch des Fufses stören kann. Häufig bleibt darnach eine Gelenkfistel zurück.

Dergleichen Zehen hat man häufig exarticulirt und dadurch alle Leiden beseitigt; indefs ist auch hier die Sehnendurchschneidung der Verstümmelung vorzuziehen. Eine sehr starke Contractur ist oft mit einer gleichzeitigen Verkürzung des Extensors verbunden, weshalb auch dieser in der Nähe des Metatarsus durchschnitten werden mufs.

Am häufigsten habe ich die Sehnendurchschneidungen an den Zehen bei der Operation des Klumpfufses, und besonders die des *Flexor hallucis*, unternommen. Oft war dieselbe als späte Nachkur bei operirten Klumpfüfsen nöthig. Aber auch bei spontanen Krümmungen, welche gewöhnlich durch das Tragen zu enger Stiefel hervorgebracht waren, zeigte sie sich nützlich. Ein Paar Fälle will ich nur anführen.

61. Verkrümmung der Zehen. Durchschneidung der Beuger aller Zehen.

Einem Herrn, dem ich einen durch Verwundung entstandenen paralytischen Pferdefufs operirt hatte, durchschnitt ich in späterer Zeit wegen krallenartiger Contractur der Zehen alle Flexoren, sogleich wurden die kontrahirten Zehen völlig gerade und der Gang dadurch um Vieles leichter.

62. Verkrümmung der Zehe. Durchschneidung des Flexors der zweiten Zehe.

Graf S., Offizier, litt an einer bedeutenden Verkrümmung der zweiten Zehe des rechten Fufses. Der spitze Gibbus auf dem Rücken des Gliedes war mit einem empfindlichen Hühnerauge besetzt. Ich durchschnitt den Beuger und den Strecker, bog die Zehe gewaltsam gerade und erhielt sie durch eine an die untere Seite gelegte Schiene und eine Pflastereinwickelung in dieser Richtung. Die Heilung gelang vollkommen.

63. Verkrümmung der Zehe. Durchschneidung des Flexors der zweiten Zehe.

Frau v. J. litt seit Jahren an einer starken Contractur der zweiten Zehe des rechten Fufses. Ein sich oft abscedirendes Hühnerauge auf dem spitzigen Rücken der Zehe hatte der jungen Dame öfter Leiden bereitet, die Durchschneidung des Flexors und das Strecken des Gliedes auf einer kleinen, mit Pflasterstreifen befestigten Schiene hob die Verkrümmung vollkommen, und die aus der Reihe ausgedrängte Zehe gewann gleiche Stellung mit den übrigen. Das Hühnerauge wurde als eine hornartige Kapsel abgestofsen.

64. Verkrümmung der Zehe. Durchschneidung des Flexors der dritten Zehe.

Herr v. L. litt an einer Verkrümmung der dritten Zehe des linken Fufses. Ich durchschnitt die Sehne und befestigte das Glied mittelst Pflaster auf einer kleinen Schiene. Dies hatte denselben günstigen Erfolg.

65. Verkrümmung der Zehe. Durchschneidung des Flexors der dritten Zehe.

Fräulein G. litt an einer schmerzhaften Contractur der dritten Zehe des rechten Fufses. Durchschneidung des Flexors und des Extensors, der nämliche Verband, vollkommene Heilung.

66. Verkrümmung der Zehe. Durchschneidung des Flexors der zweiten Zehe.

Herr G., Kaufmann, litt an einer so bedeutenden Contractur der zweiten Zehe, dafs von oben gesehen die Zehe im zweiten Gelenk exarticulirt zu sein schien. Ich durchschnitt den Flexor und Extensor und bog das Glied gerade, worauf es auf eine Schiene gelegt wurde. Die Zehe wurde vollkommen gerade.

67. Verkrümmung zweier Zehen. Durchschneidung der Sehnen.

Madame F. litt an einer schmerzhaften Contractur der dritten und vierten Zehe, welche mit dicken Hühneraugen bedeckt waren. Durchschneidung der Flexoren, gewaltsame Streckung und Befestigung auf geraden Schienen, vollkommene Heilung.

68. Verkrümmung der Zehe. Durchschneidung des Flexors und des Extensors der Zehe.

Ein junger Gärtner hatte seit frühester Kindheit an einer Verkrümmung der zweiten Zehe des rechten Fufses gelitten. Das Glied ragte mit einem spitzen Buckel zwischen den anderen Zehen hervor, während der vordere Theil der Zehe mit dem Nagel den Boden berührte. Der vielen Leiden wegen, welche diese Zehe verursacht hatte, wünschte derselbe das Glied abgenommen; ich zog es aber vor, die Sehnen zu durchschneiden. Da nicht blofs der Flexor, sondern auch der Extensor verkürzt war, so durchschnitt ich beide, bog das Glied gewaltsam gerade und befestigte dann dasselbe mittelst eines spiralförmig angelegten Pflasterstreifens auf einer kleinen Schiene. Die Heilung war vollkommen.

XIII.

Ueber die

Heilung von Verkrümmungen mittelst Durchschneidung der Rückenmuskeln unter der Haut.

Guerin's Durchschneidung kontrahirter Rückenmuskeln bei Verkrümmungen der Wirbelsäule hat grofses Aufsehen erregt. Es liefse sich dagegen wohl hauptsächlich einwenden, dafs leichte Verkrümmungen, welche durch stärkere Muskelaction hervorgebracht werden, ohne Operation zu heilen sind, starke Verkrümmungen aber wegen Umgestaltung der Wirbelsäule wenig von Muskeldurchschneidung erwarten lassen. Diese Einwürfe bedeuten aber Nichts, wenn die Erfahrung des Herrn Guerin sie widerlegt. Nur einmal habe ich Guerin's Durchschneidung bei Scoliosen angewendet und habe darnach nicht mehr gesehen als ich erwartete — nämlich einige Besserung.

69. Scoliosis. Durchschneidung des M. serratus posticus in einzelnen Theilen, und des M. sacrolumbalis.

Marie K., aus Frankfurt a. d. O., 14 Jahr alt, verhältnifsmäfsig sehr grofs und stark entwickelt, hatte in ihrem fünften Jahre eine entzündliche Affection der linken Brusthöhle erlitten;

es waren öfters Blutegel angesetzt worden. Etwa in Jahresfrist darauf bemerkte man bei gleichzeitigem Einsinken der erkrankt gewesenen Brustseite folgende doppelte Verkrümmung der Wirbelsäule. Der obere Theil war nach rechts, der untere nach links ausgewichen und dadurch im Ganzen ein umgekehrtes S gebildet. Beide seitliche Krümmungen nahmen mit der Zeit bedeutend zu, die linke Brusthälfte aber blieb in ihrer Ausbildung so zurück, dafs der Durchmesser von vorn nach hinten nur die Hälfte der gesunden erreichte, und dabei der *Thorax* ganz wie von der Seite her eingeknickt erschien, indem eine tiefe Falte queer von aufsen nach innen über die Brustseite weg zur Wirbelsäule hin verlief. Nur geringes Respirationsgeräusch in dieser Seite, sehr rascher Pulsschlag und Luftmangel waren zugegen. Das Streckbett wurde in Anwendung gebracht und am 26sten November 1839 an zwei Stellen in der Gegend unter der linken *Scapula* der *M. serratus posticus* (der von den Dornfortsätzen zu den Rippen verläuft) durchschnitten, die Streckung dann fortgesetzt und am 6. Januar 1840 der sehr gespannte *M. sacrolumbalis* der rechten Seite durchschnitten (der von der hintern Seite des Kreuzbeins entspringend, dicht neben den Bauchwirbeln aufwärts steigt.)

Im Februar reiste Patientin gebessert nach Hause ab, um die orthopädische Behandlung fortzusetzen.

70. Rückwärtsbeugung des Kopfes. Durchschneidung der Nackenmuskeln.

Die Tochter einer Predigerwittwe, 18 Jahr alt, litt seit einer Reihe von Jahren an einer *Spondilarthrocace.* Die Halswirbelsäule ward endlich um das Doppelte ihres Durchmessers aufgetrieben, so dafs sämmtliche Wirbelbeine in eine Masse zusammengeflossen zu sein schienen, auch waren nicht einmal die Dornfortsätze durchzufühlen. Dabei war der obere Theil der Halswirbelsäule nach hinten und zugleich nach rechts, der untere nach links ausgebogen, das Kinn stand fast unbeweglich etwas mehr nach links gerichtet auf dem Brustbein, weder der Hals noch der Kopf konnten gedreht werden; wenn das junge Mädchen sich umsehen wollte, so mufste es sich mit dem ganzen Körper umdrehen. Schon seit längerer Zeit hatten sich dumpfe Schmerzen im Kopfe und im Nacken, so wie ein Gefühl von

Taubheit in den oberen Extremitäten eingestellt. Das öftere Ansetzen von Blutegeln an den Nacken, Ableitungen, das ZITTMANN'sche Decoct und zuletzt eine mehrmonatliche Thrankur hoben die Krankheit der Wirbelsäule gänzlich, so dafs das junge Mädchen nach einem halben Jahre vollkommen gesund war; der Kopf und der Hals waren wieder beweglich geworden und aufser einem Hinübergezogensein des Hinterhauptes nach der linken Seite, nichts Widernatürliches mehr wahrzunehmen. Diese Stellung des Kopfes ward nur durch eine Contractur des linken *Scalenus* hervorgebracht. Ich durchschnitt diesen daher unter der Haut an der Stelle des Nackens, wo sich eine Vertiefung zeigte. Augenblicklich verschwand diese und der Kopf konnte ganz gerade gerichtet werden. Die Wunde gab kaum einige Tropfen Blut, die Heilung war nach wenigen Tagen vollendet, und der Hals gerade.

71. Spasmus chronicus der Gesichtsmuskeln der rechten Seite; subcutane Durchschneidung der Muskeln.

Der Geheime Secretair U., ein hagerer, blasser, übrigens vollkommen gesunder Mann von 43 Jahren, begab sich im Winter vor 9 Jahren eines Tages aus seinem durch russische Heizung stark erwärmten Zimmer in eine kalte Zugluft. Plötzlich wurde er hier von krampfhaften Zuckungen um das rechte Auge herum befallen, welche im *Musculus orbicularis* ihren Sitz hatten. Dies Uebel dauerte eine geraume Zeit fort und wurde um so weniger beachtet, als es bisweilen längere Pausen machte und ganze Tage lang bei wärmerer Witterung und wehendem Südwinde ausblieb. Allmälig verbreiteten sich die Zuckungen von den Augenlidern anfangend weiter über die rechte Seite des Gesichts aus und nahmen dabei dergestalt an Intensität zu, dafs die ganze rechte Gesichtshälfte von der Stirn und den Augenlidern an, sammt Wange und rechter Mundhälfte bis zum Kinn hinab in die heftigsten konvulsivischen Bewegungen gerieth. Dazu gesellten sich oft heftiger Kopfschmerz und ein starkes Thränen des rechten Auges.

Während die linke Gesichtshälfte in ruhigem, dem Charakter des Mannes angemessenem Zustande sich befand, wurden zu gleicher Zeit die Gesichtszüge der rechten Seite durch das lebhaft wechselnde Spiel der einzelnen Muskelparthieen in allerlei

neue Grimassen verzogen, die Stirn gerunzelt, die Augenlider in zitternder Bewegung auf- und zugekniffen, der rechte Mundwinkel durch die dann wie straffe Sehnen durch die Haut fühlbaren *Zygomatici* und den *Levator anguli oris* ungewöhnlich in die Höhe gezogen, so dafs es in solchem Momente unmöglich war, eine Unterredung fortzusetzen, und die Sprache namentlich in den Lippenbuchstaben versagte. Der dadurch oft sehr unangenehm afficirte Kranke konnte sich dann nur damit helfen, dafs er rasch mit der rechten Hand nach der Backe fuhr, und durch starkes Drücken und Fixiren der bewegten Muskeln einen Nachlafs des Krampfes herbeiführte. Im Gegentheil vermochte auch derselbe die Zuckungen willkürlich hervorzurufen, wenn er durch Contraction des *Orbicularis* das Auge zu schliefsen versuchte. Daher war auch das Einschlafen gewöhnlich nicht ohne Schwierigkeit und das Auge mufste sehr vorsichtig und allmälig geschlossen werden. Im Schlafe selbst trat erst vollkommene Ruhe der Gesichtsmuskeln ein. Druck auf die Ausgangsstellen des *Nervus facialis* und *infraorbitalis* vermehrte weder, noch verminderte die Krankheit.

Aufser der Anwendung vieler anderer gegen dies Uebel gerichteter Mittel war der Marienbader Kreuzbrunnen, Schröpfen im Rücken, das Einreiben von Senföl und anderer Reiz- und Besänftigungsmittel, warme Bähungen und endlich das kalte Wasser selbst ohne die gewünschte Wirkung geblieben. Der Kranke fafste daher um so freudiger den Vorschlag auf, das Uebel durch ein operatives Verfahren möglicherweise geheilt zu sehen.

Operation am 11. Juni. Ein langes spitzes Fistelmesser wurde vom rechten Mundwinkel eingestochen und unter der Schleimhaut der Wange fortgleitend, in die Höhe bis an den beginnenden Rand des unteren Augenlides hinauf fortgeschoben. Dann wendete ich die Schärfe gegen die Muskeln und durchschnitt diese mit einem Zuge beim Zurückziehen des Messers, ohne jedoch die äufsere Haut irgendwo mit zu trennen. Hierdurch wurde der *Orbicularis* in seinem unteren Theil und die *Zygomatici* mit dem *levat. ang. oris* in ihrer Mitte getrennt. Einen zweiten Einstichspunkt gab der äufsere Augenwinkel; das Messer, von der Schleimhaut aus unter der äufseren Haut fort nach aufsen geführt, trennte beim Zurückziehen noch einmal den *Orbicularis*. Die abnorme Muskelbewegung hatte nach jedem Schnitte mehr verloren, und so wurde von der Schleimhaut der Oberlippe aus, das Messer zum drittenmale unter der

Nase hinaufgeschoben, um die sämmtlichen Muskeln derselben, namentlich den *Depressor alae nasi*, zu durchschneiden.

Ein fester Compressiv-Verband vermittelst Charpie und Heftpflasterstreifen wurde über die ganze Gesichtshälfte gelegt, und mehrere Tage hindurch kalte Umschläge angewendet. Als der Verband gelöst wurde, hatten sich die bei der Operation entstandenen *Ecchymosen* fast gänzlich vertheilt und die Geschwulst fiel von Tag zu Tag.

Bald gewann die Gesichtshälfte wieder ein natürliches Ansehen, es stellten sich zwar anfangs noch schwache Zuckungen ein, welche zuletzt noch als ein leises Vibriren im innern Augenwinkel vorkamen und zuletzt ganz verschwanden. Herr Dr. Boehm leitete die sorgfältige Nachbehandlung mit gröfstem Interesse. Diese Operation, welche der geistvolle Stromeyer zuerst vorschlug, hat sich also vollkommen bewährt.

Berlin, gedruckt bei A. W. Hayn.

Fig. 1.

Fig. 2.

Fig. 1.

Fig. 2.

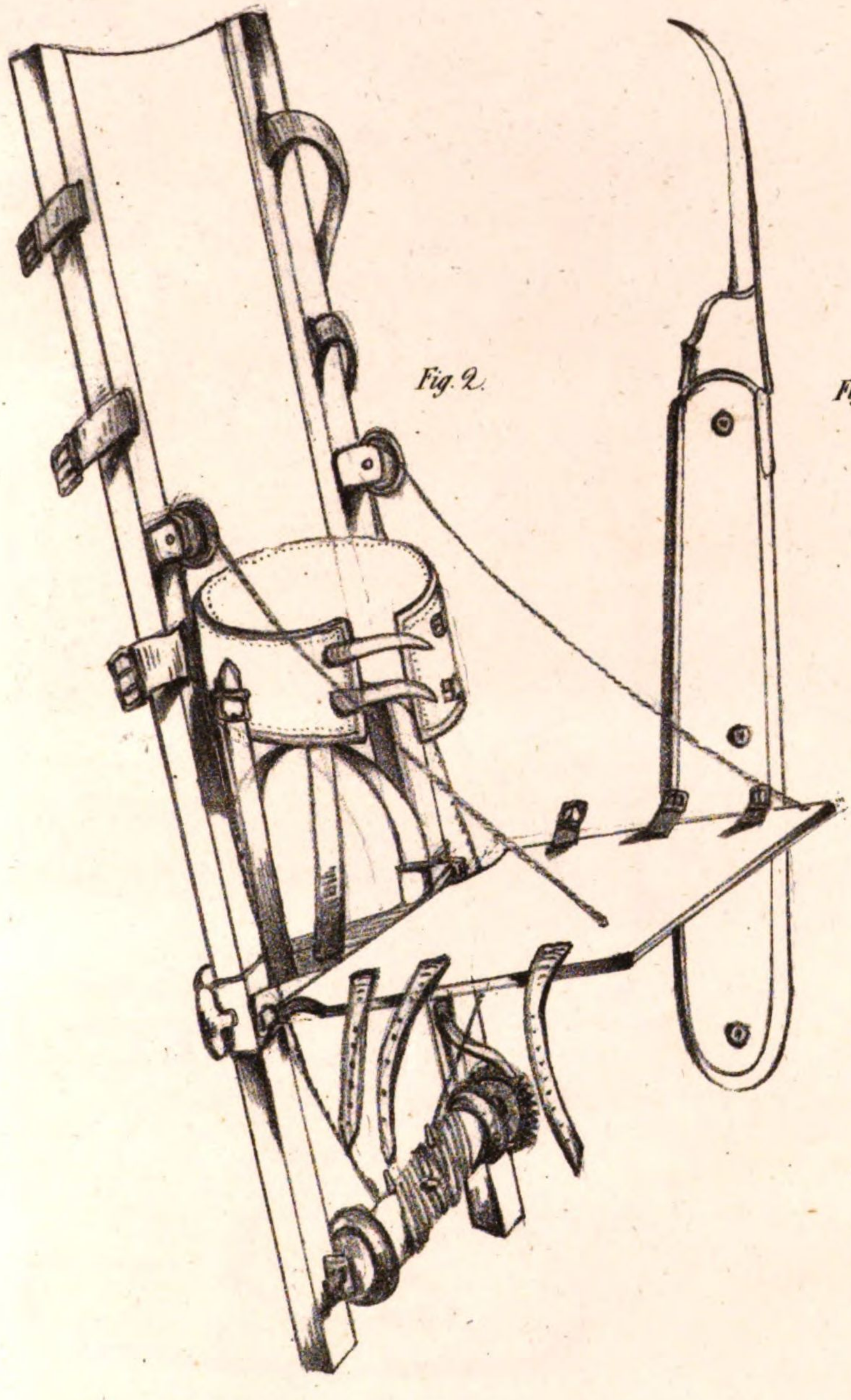

Fig. 2.

Fig. 1.



Fig. 2.

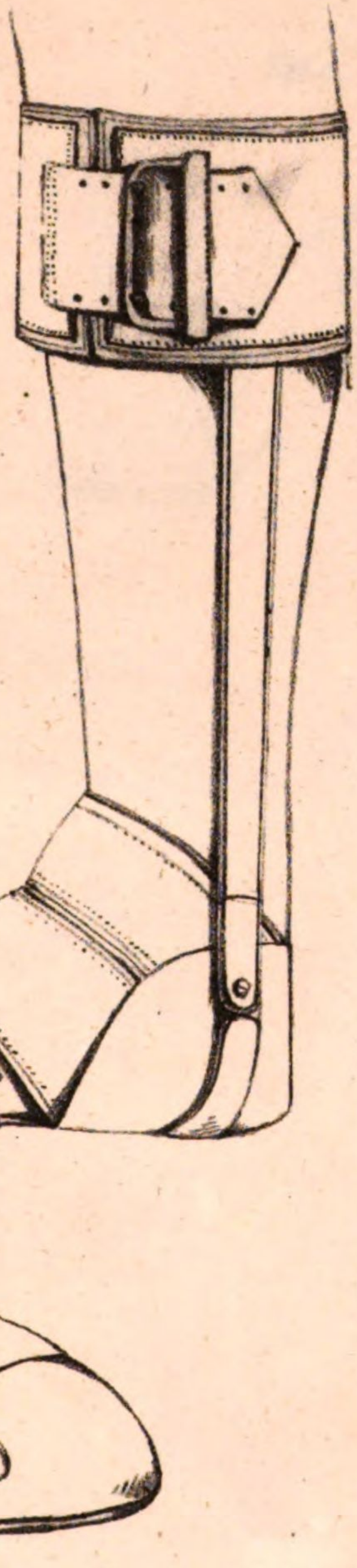

Fig. 1.

Taf. v.

Fig. 1.

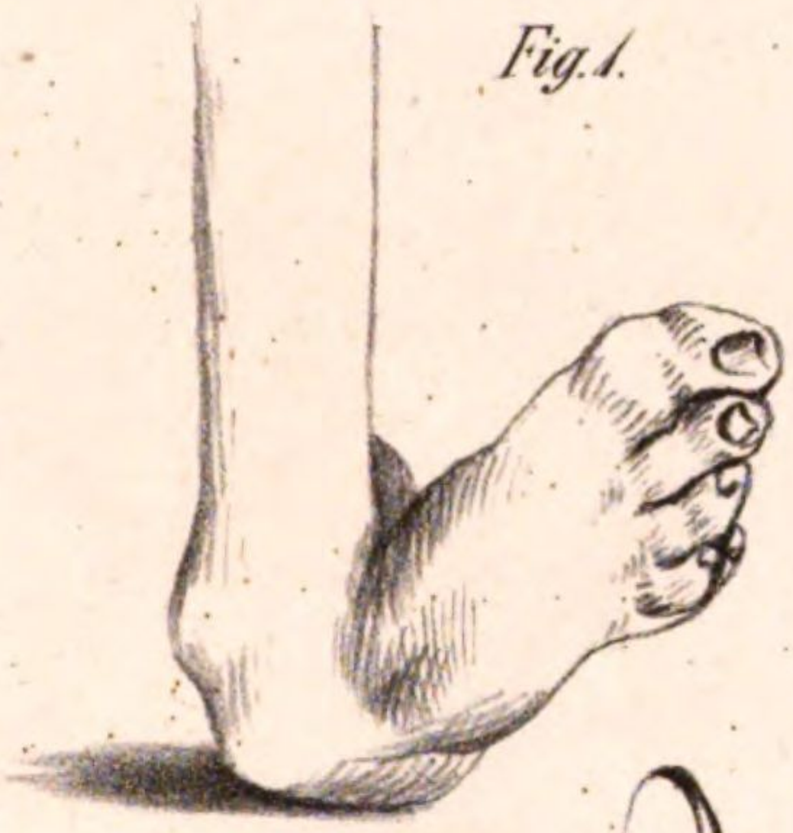

Fig. 2.

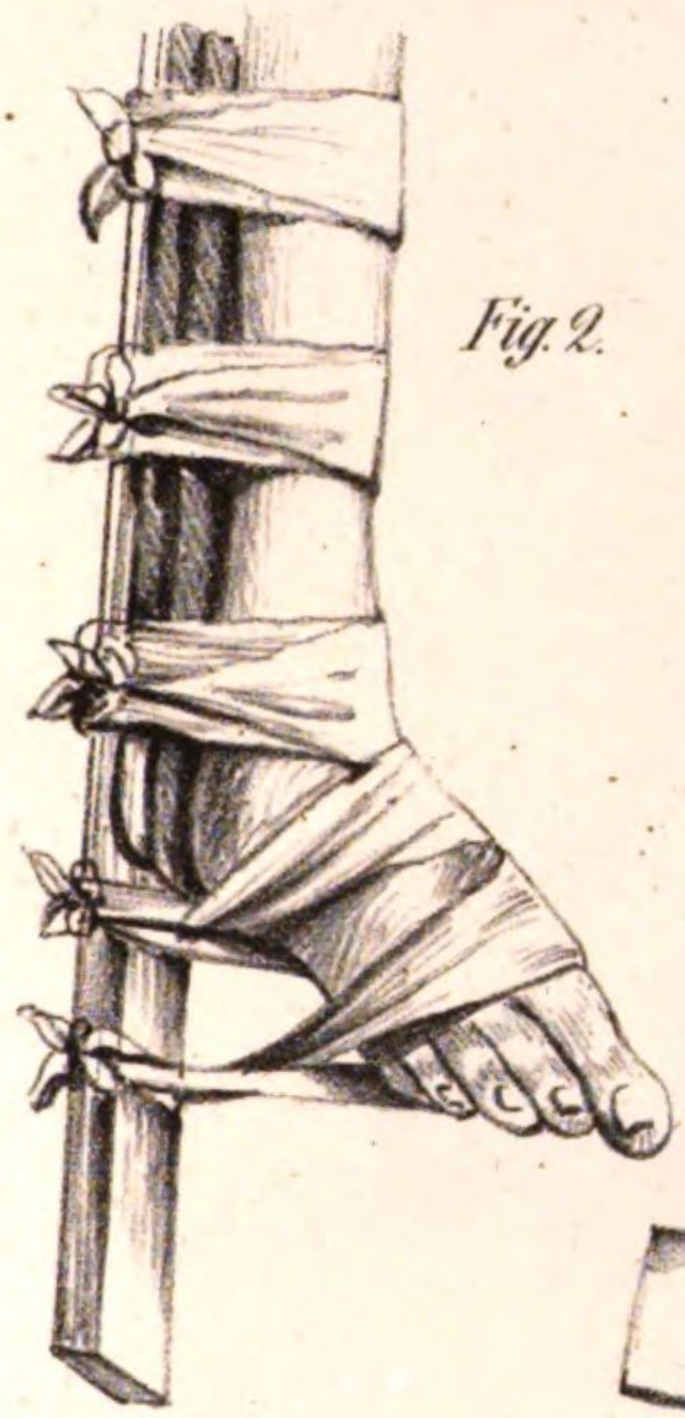

Fig. 5.

Fig. 4.

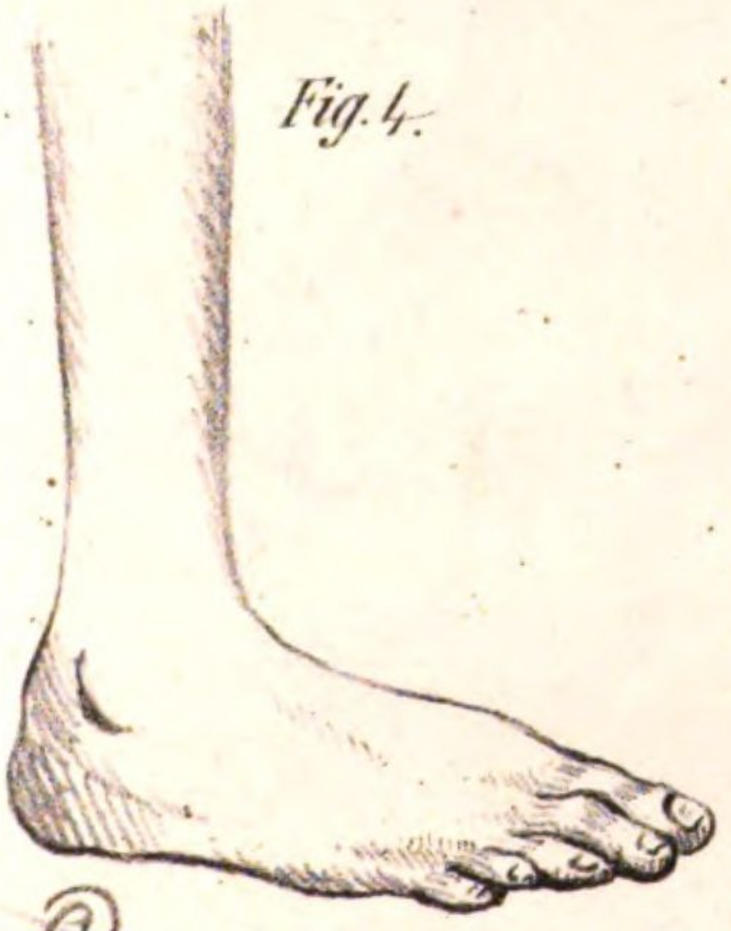

Fig. 3

Ch. B.

Fig. 1.

Fig. 2.

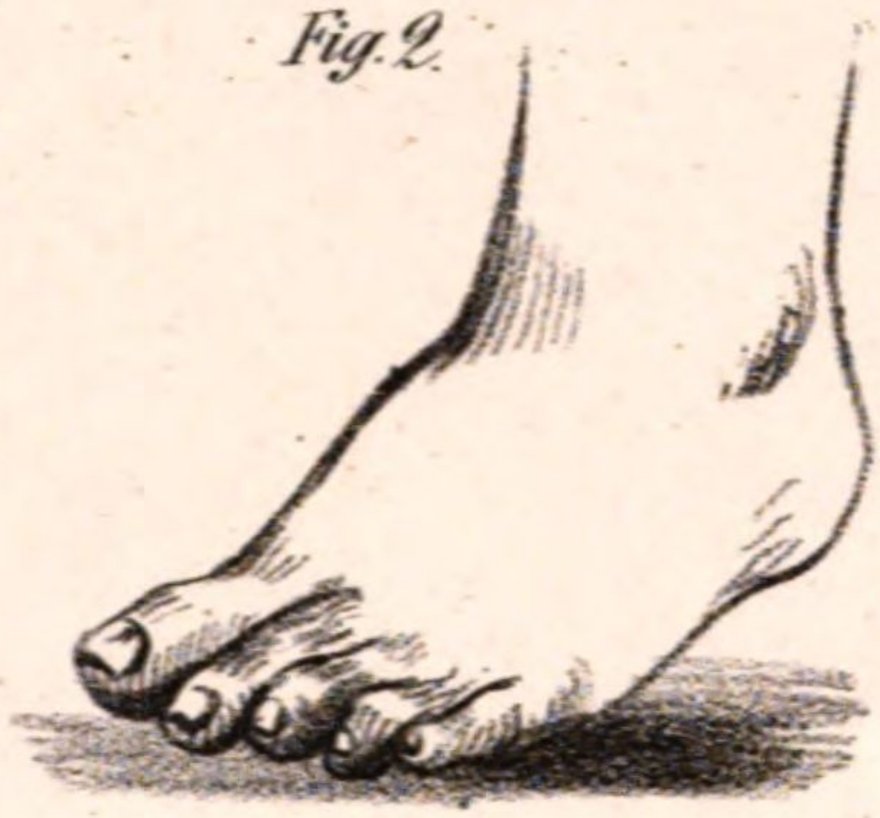

Fig. 3.

Fig. 4.

Fig. 1.

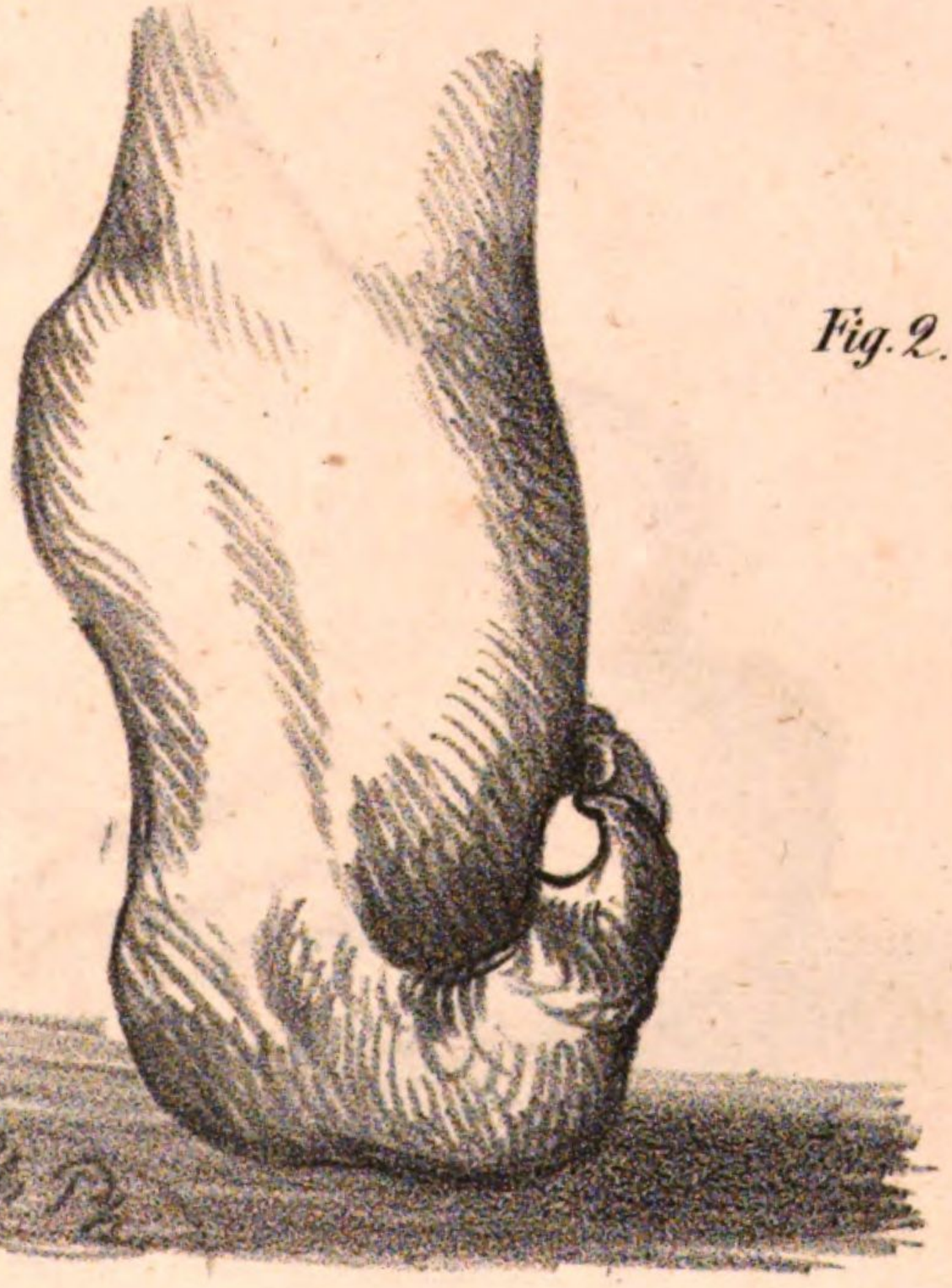

Fig. 2.

Fig. 1.

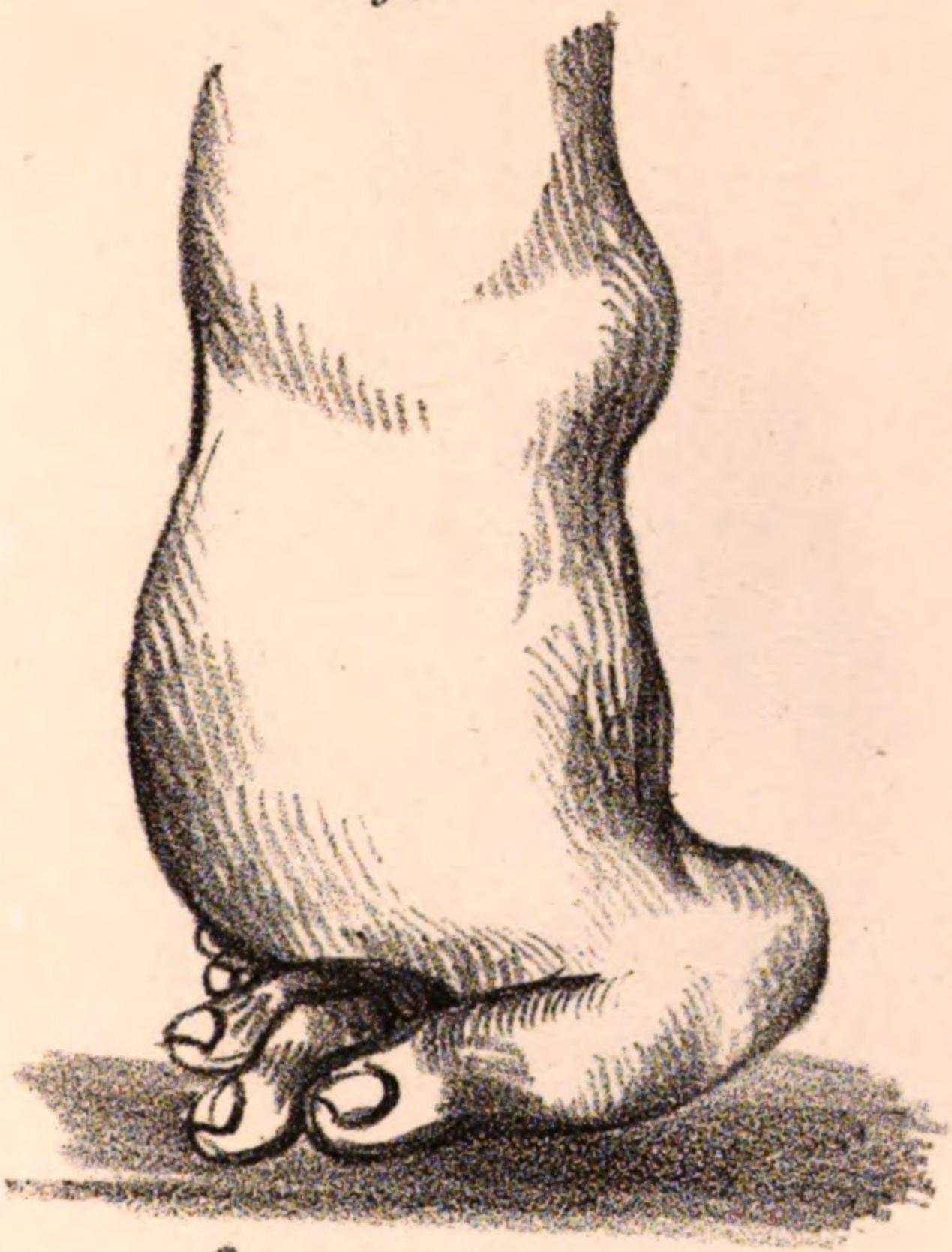

Fig. 2.

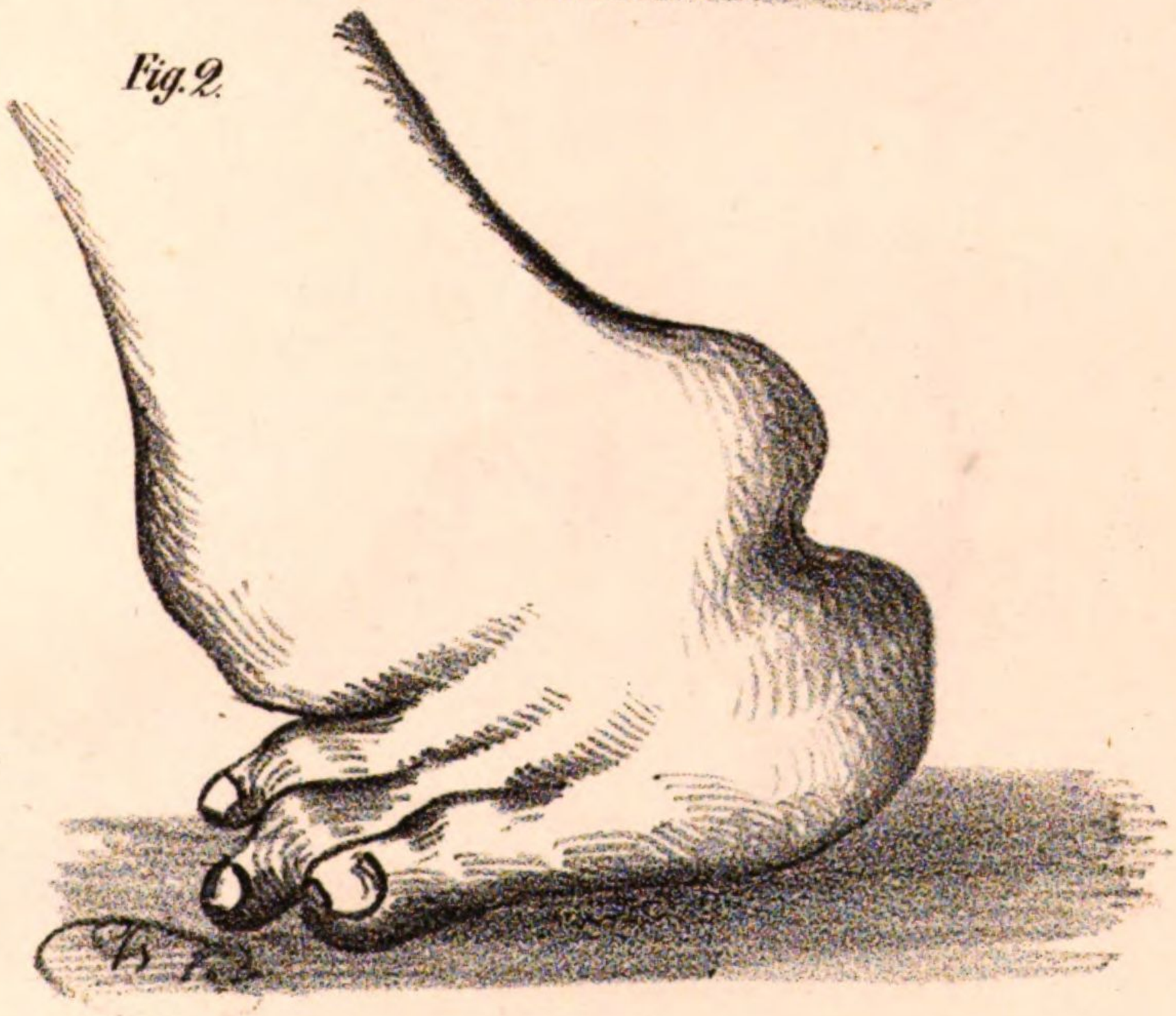

Fig. 1.

Fig. 2.

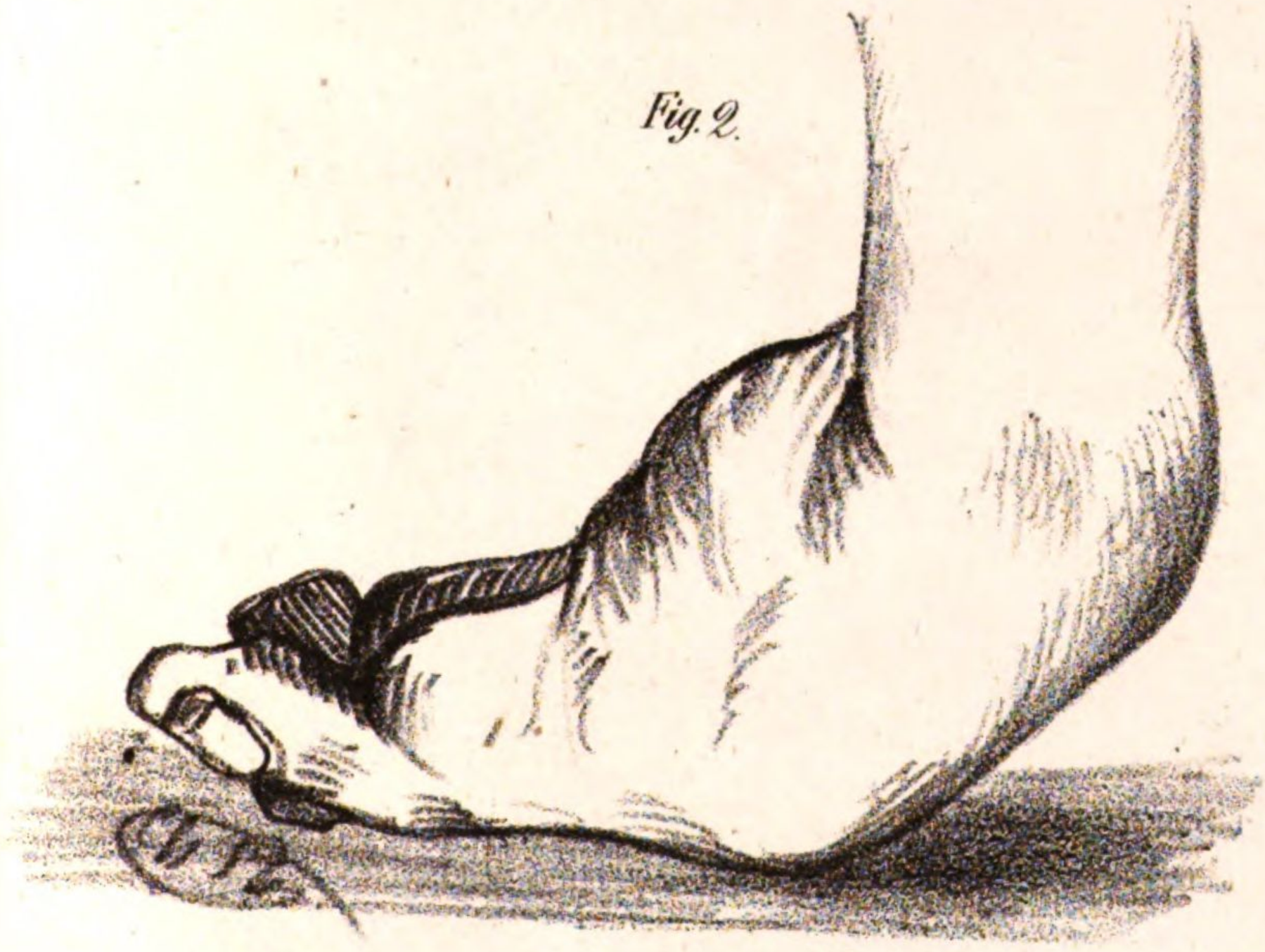

Fig. 1.

Fig. 2.

Fig. 1.

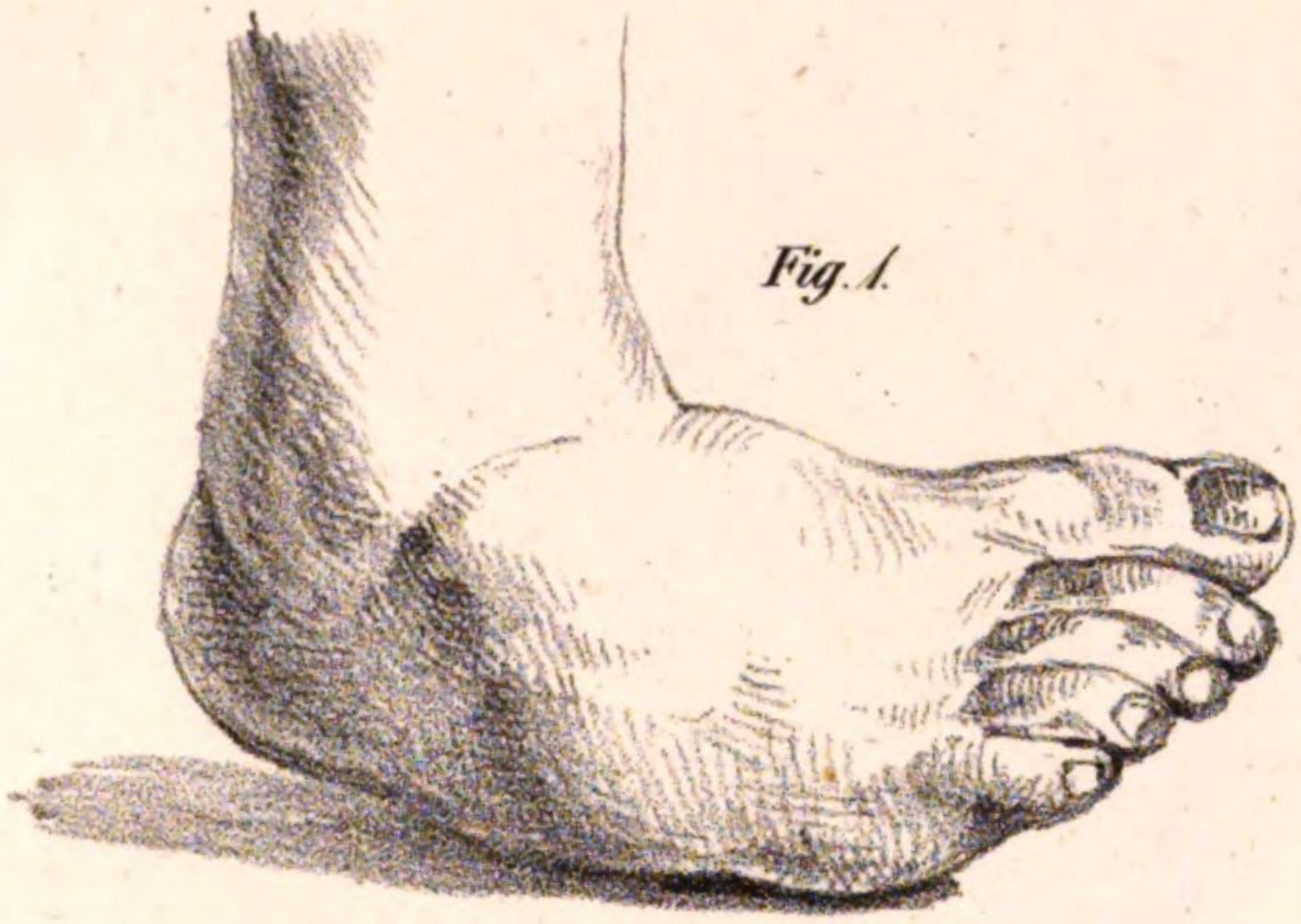

Fig. 2.

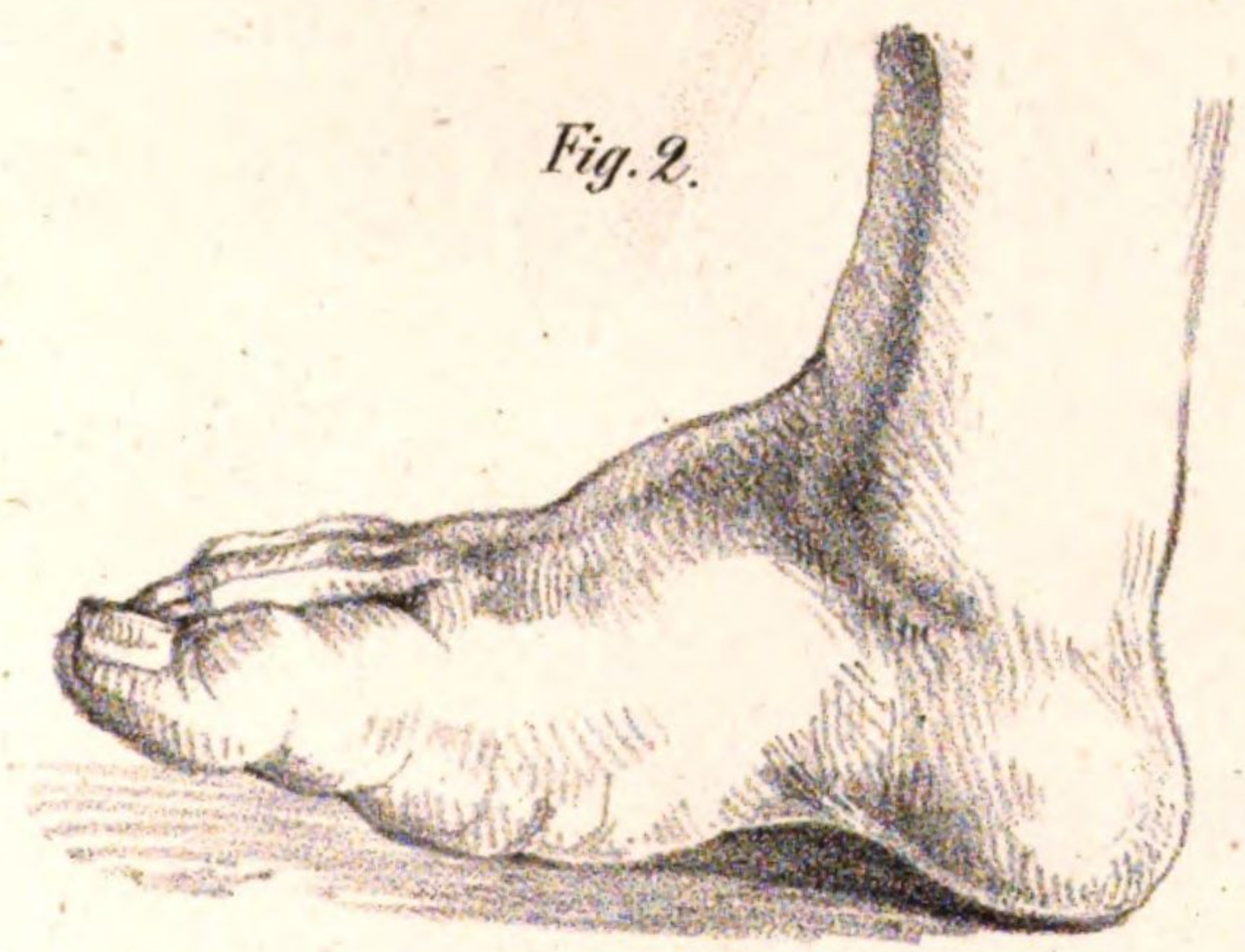

Fig. 1.

Fig. 2.

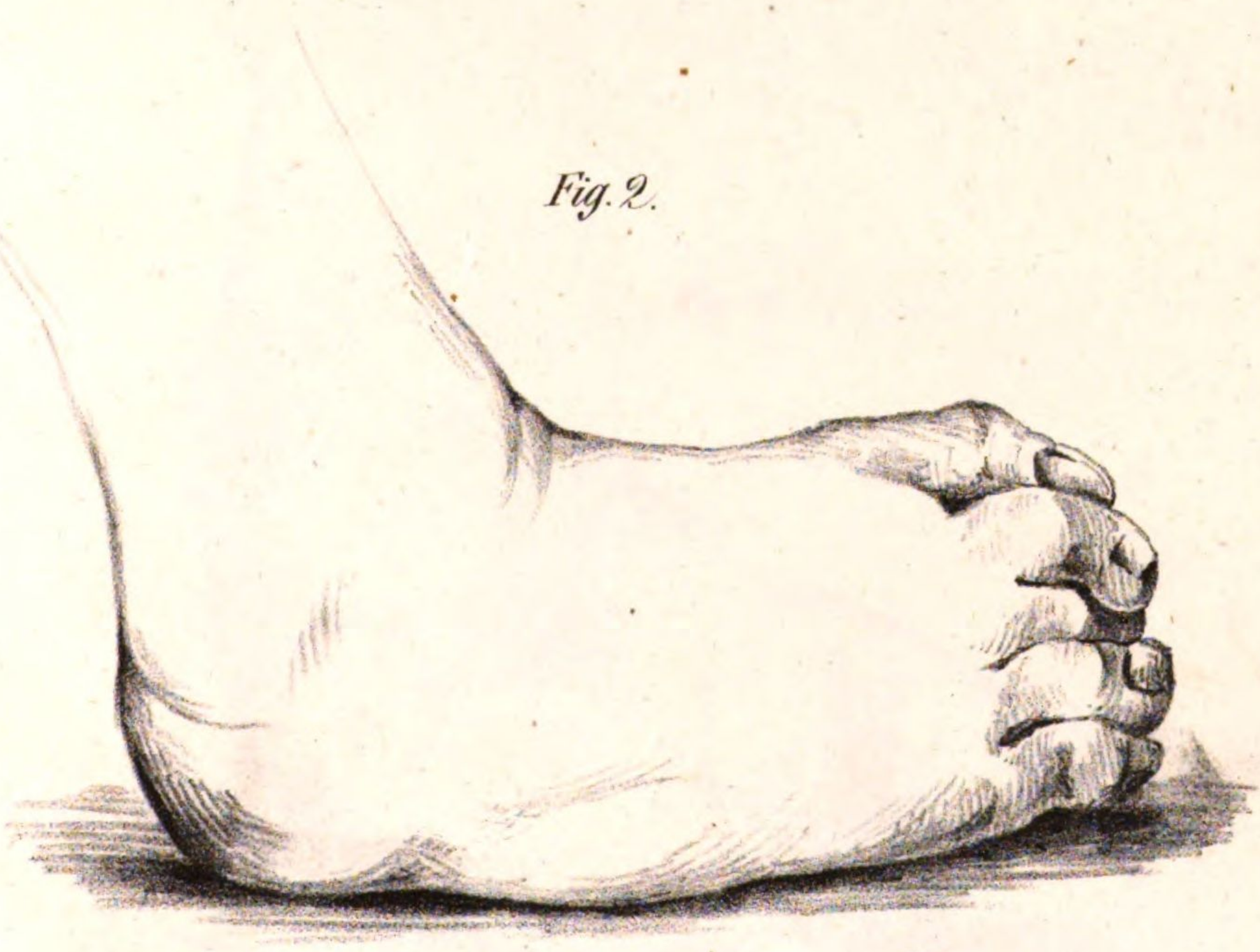

Fig. 1.

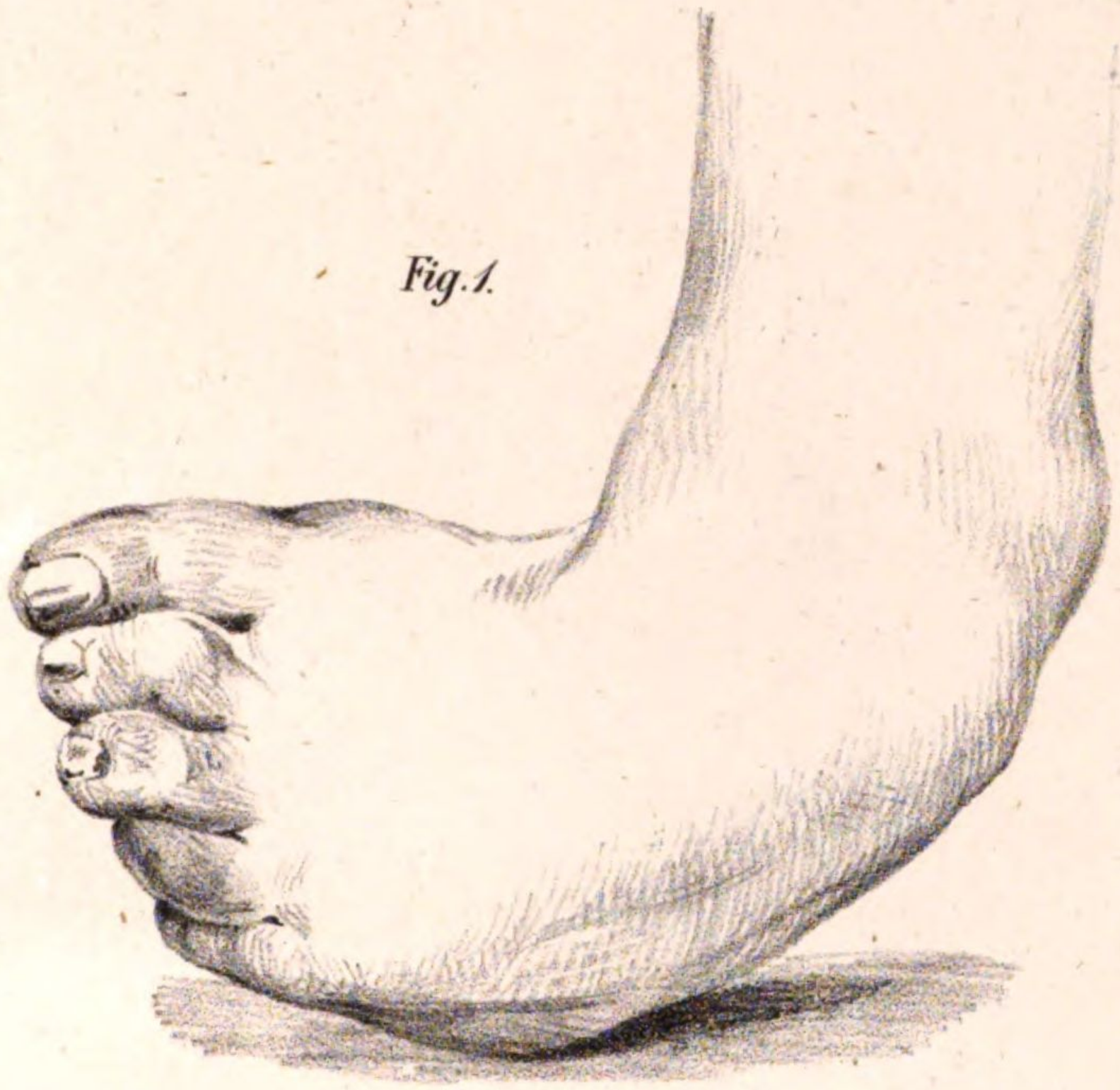

Fig. 2.

Fig. 2

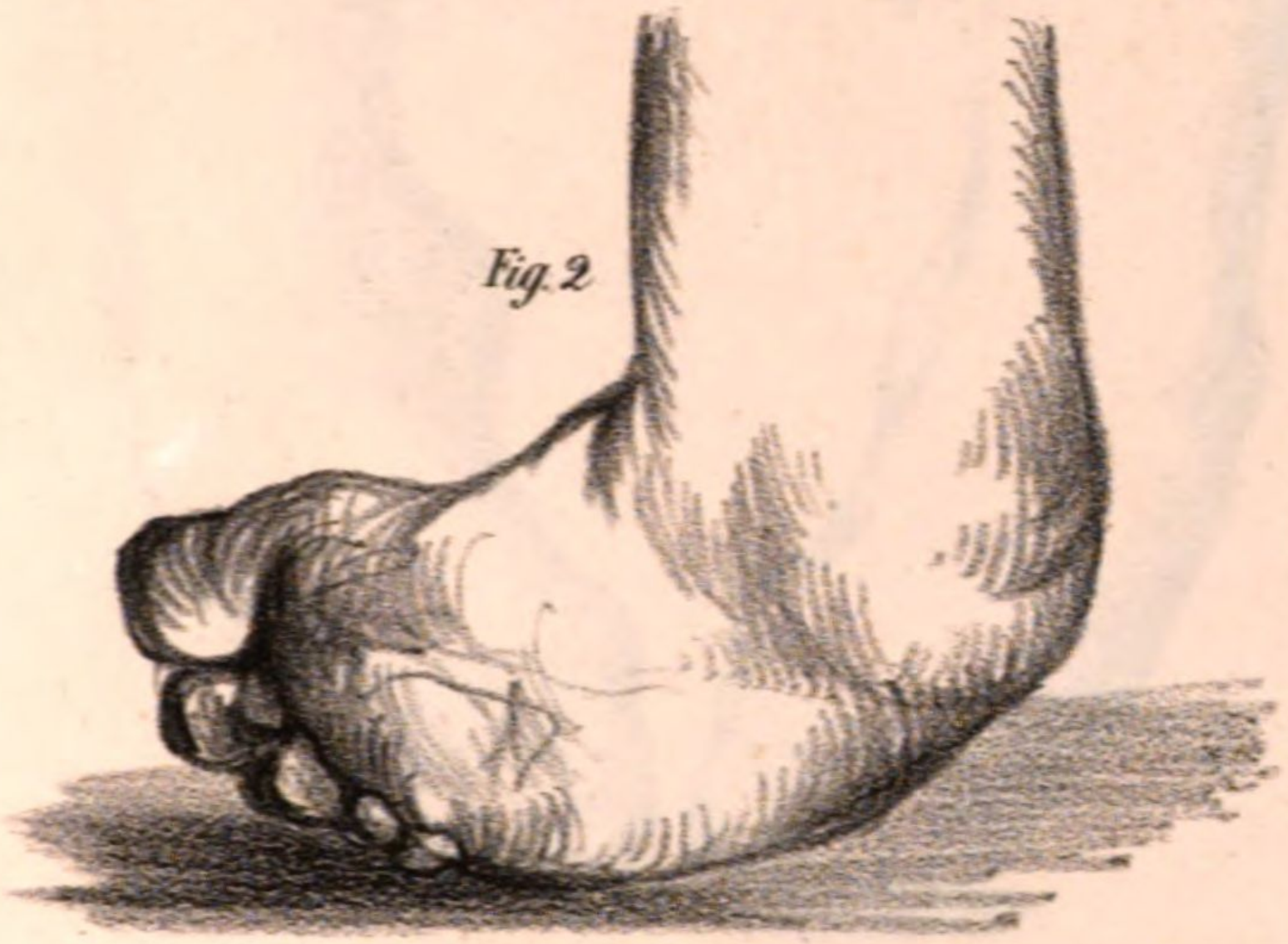

Fig. 1.

Fig. 1.

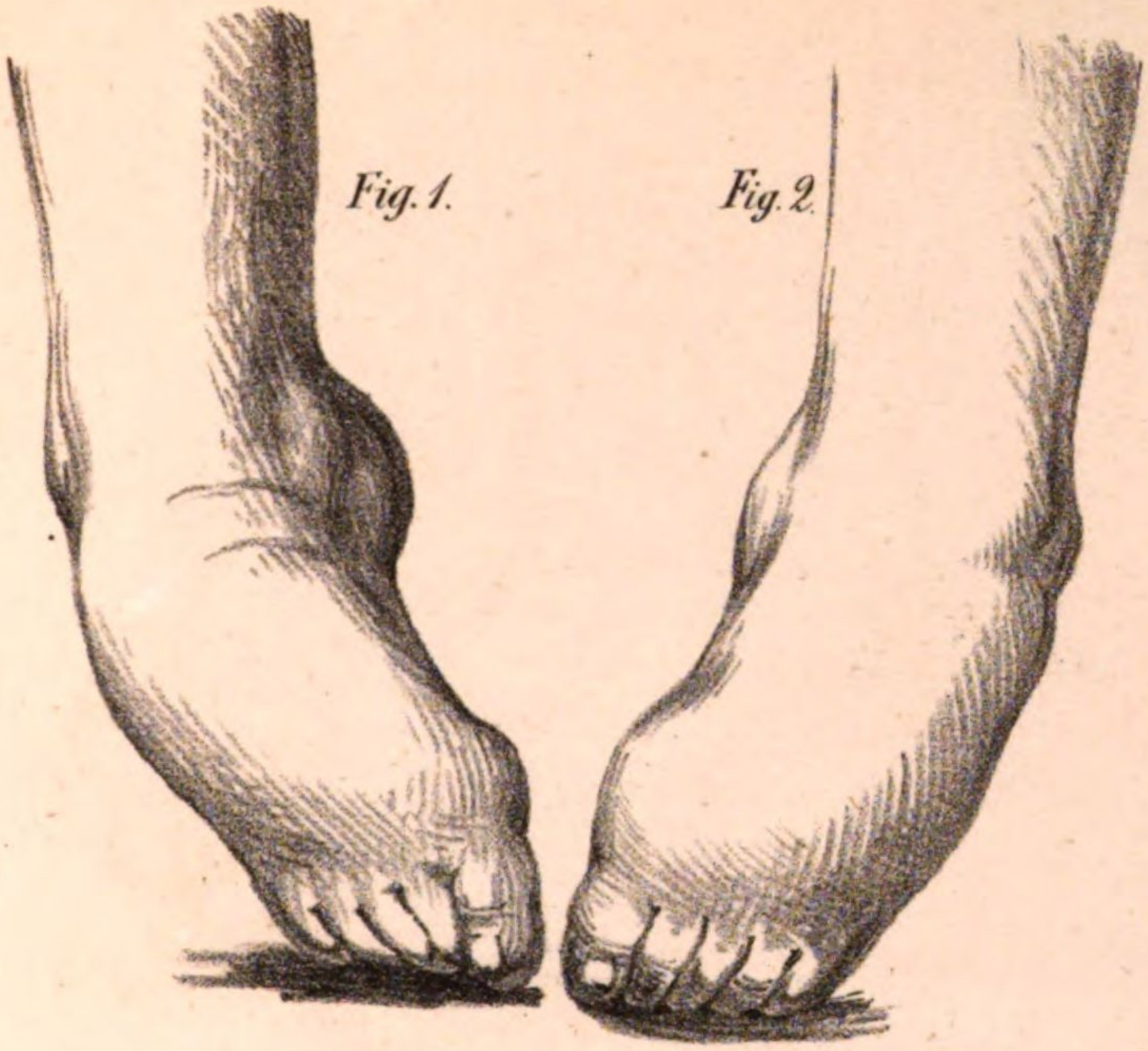

Fig. 2.

Fig. 3.

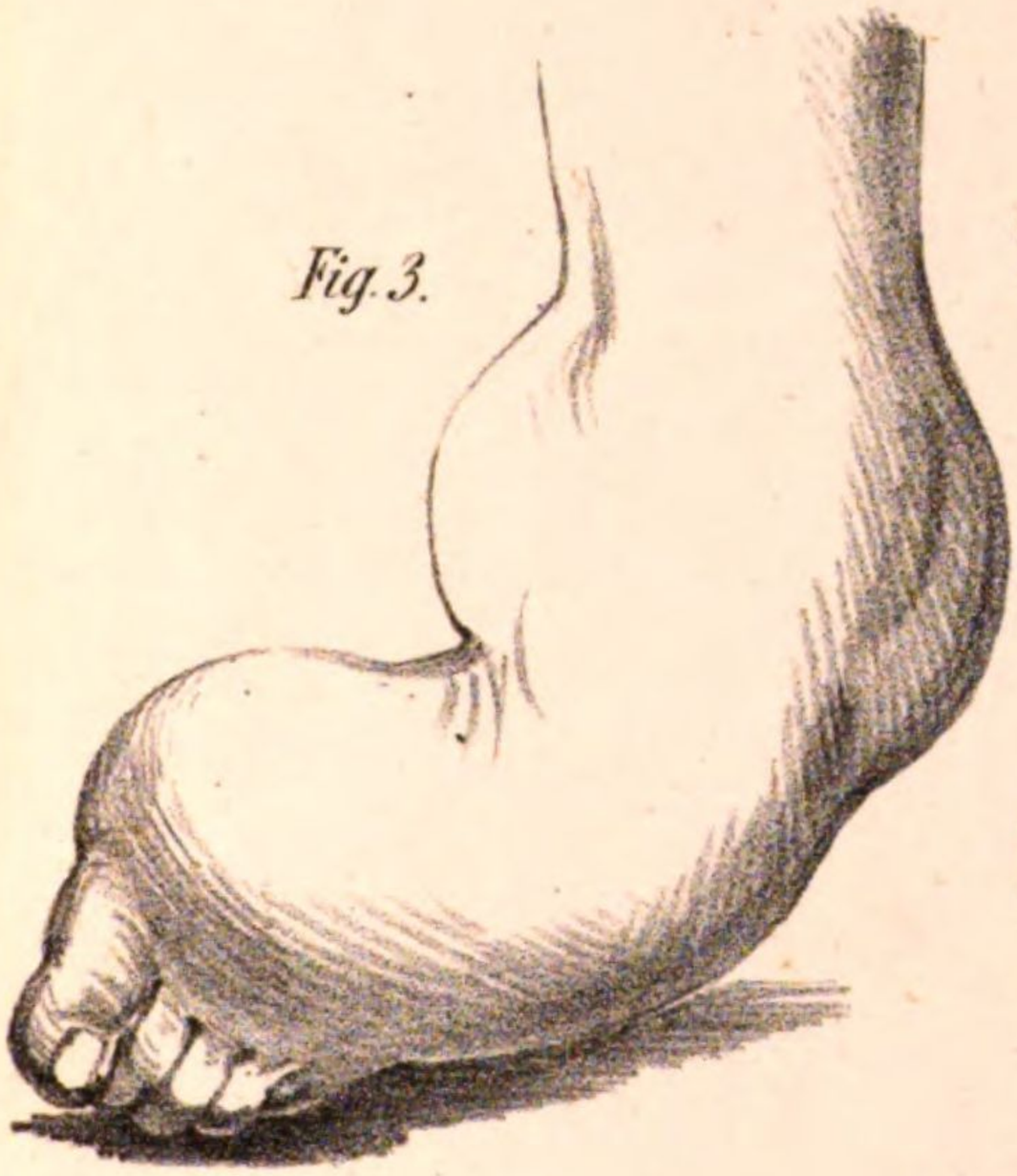

Fig. 4.

Fig. 1.

Fig. 2.

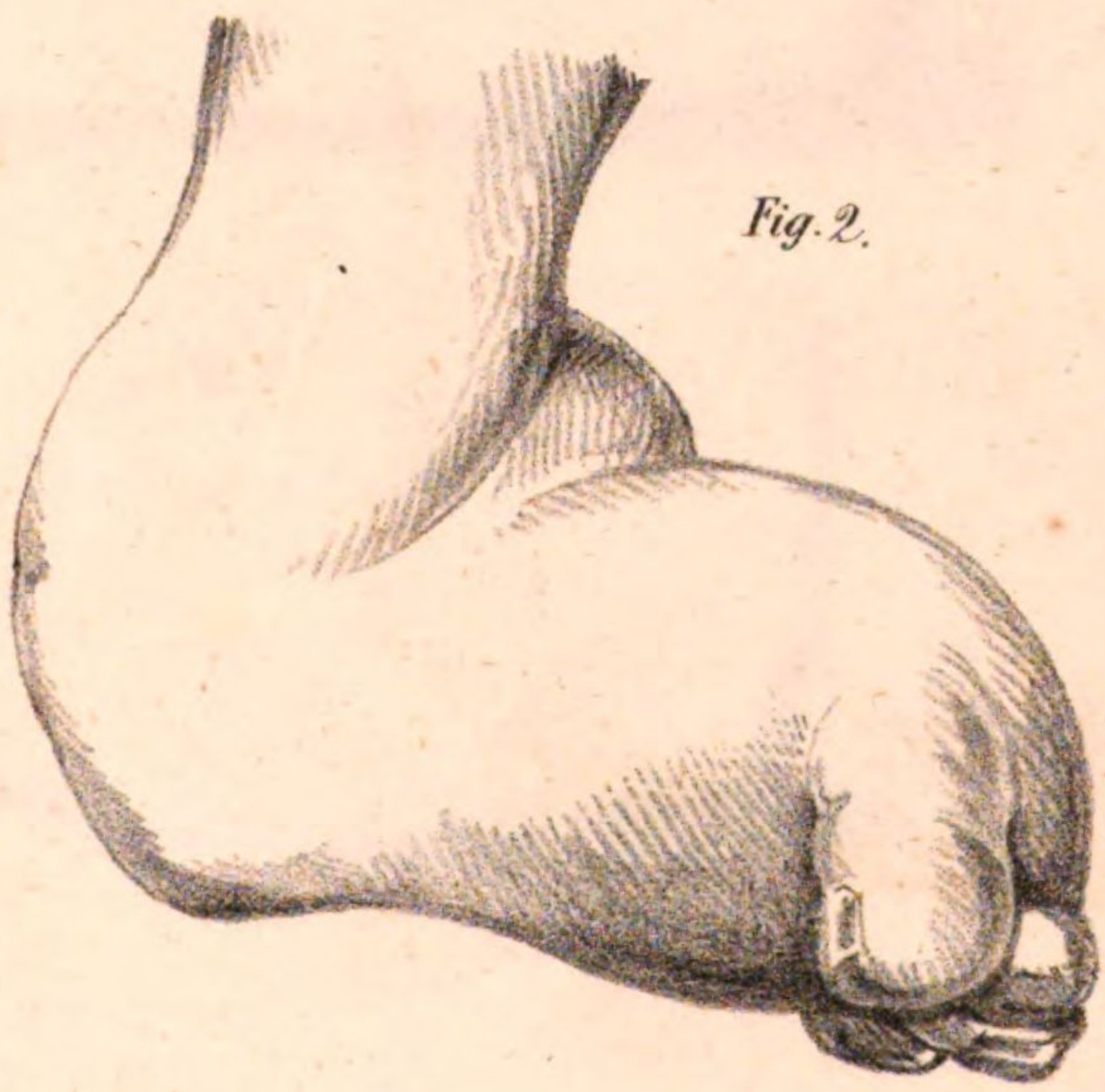

Fig. 1.

Fig. 2.

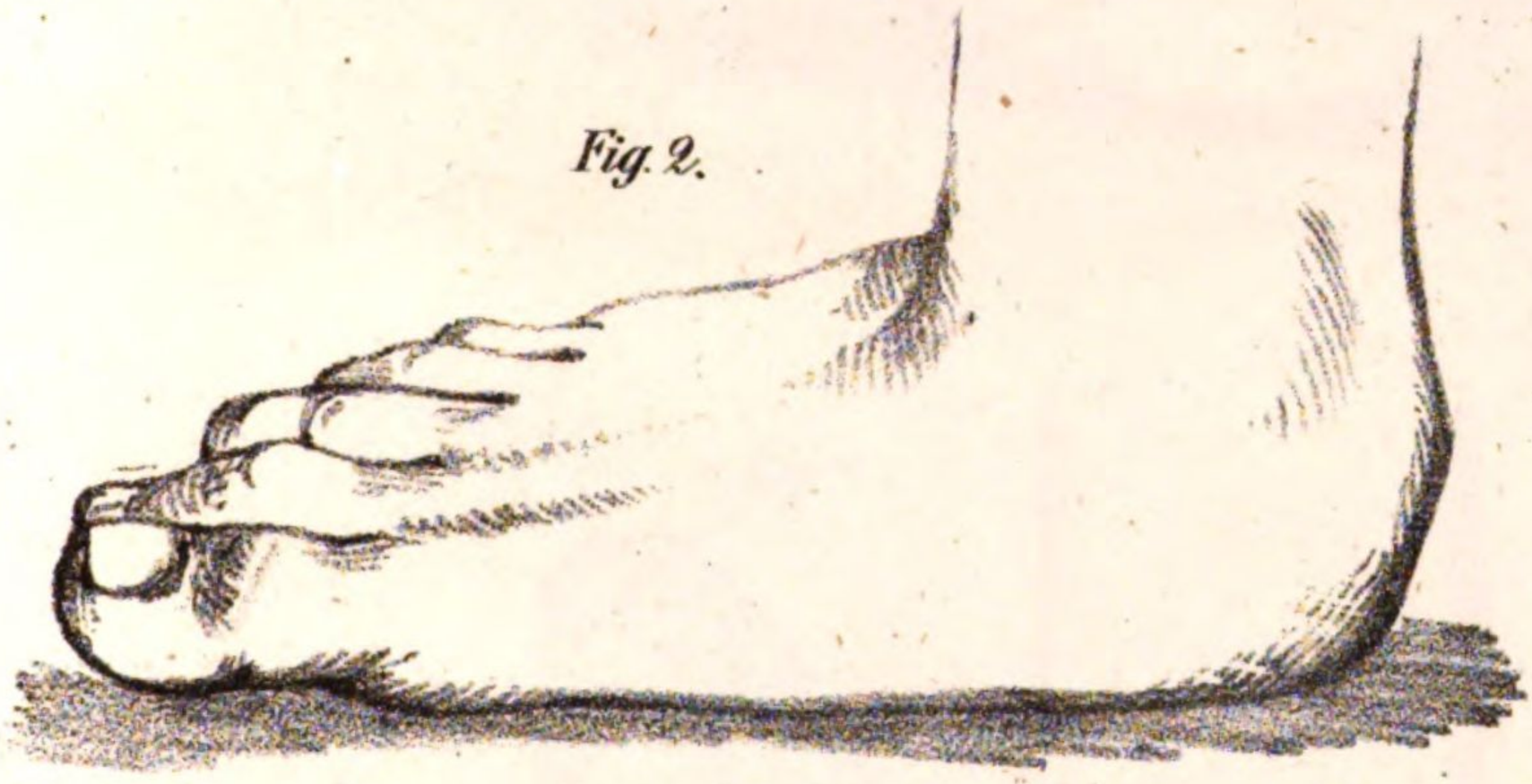

Fig. 3.

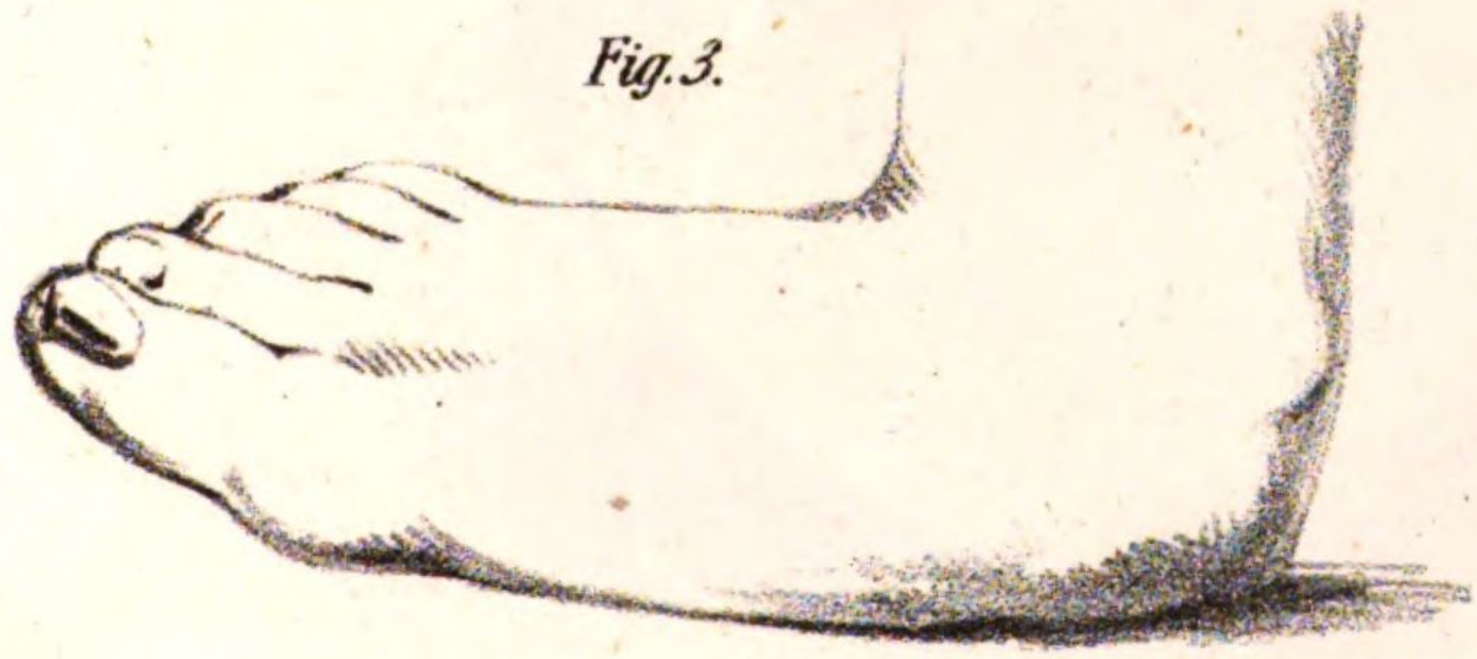

Fig. 1.

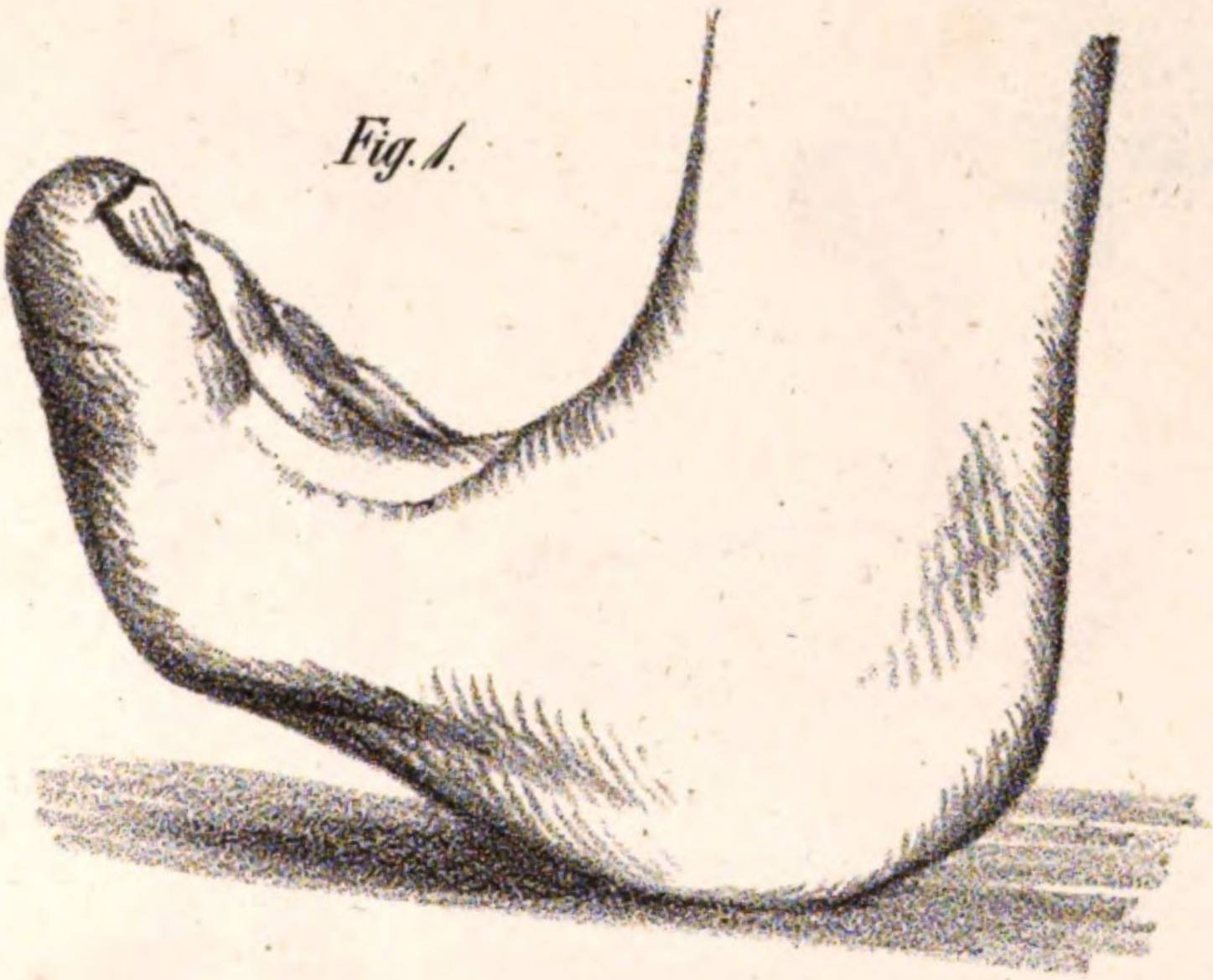

Fig. 2.

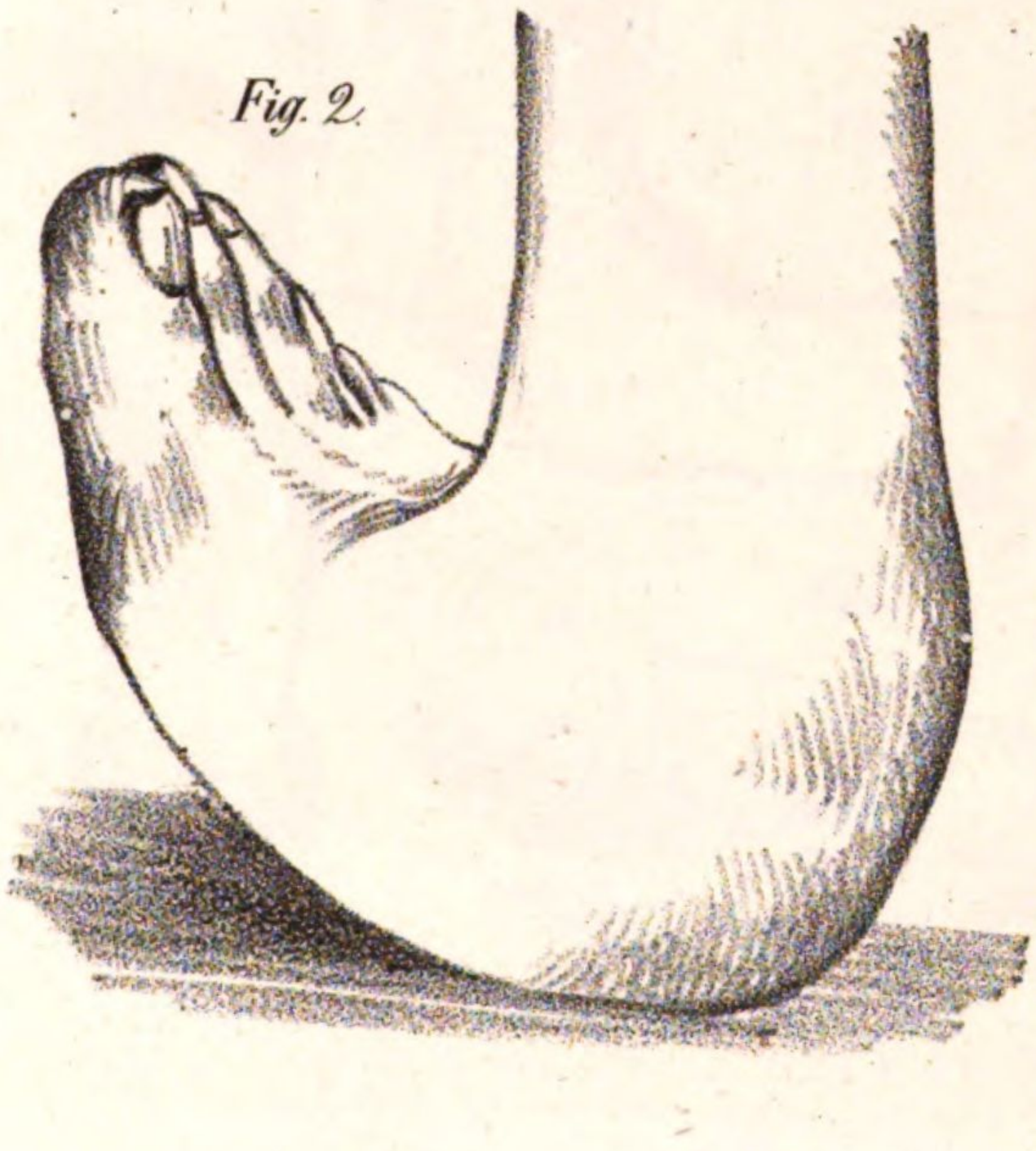

Taf. XX.

Fig. 4.

Fig. 3.

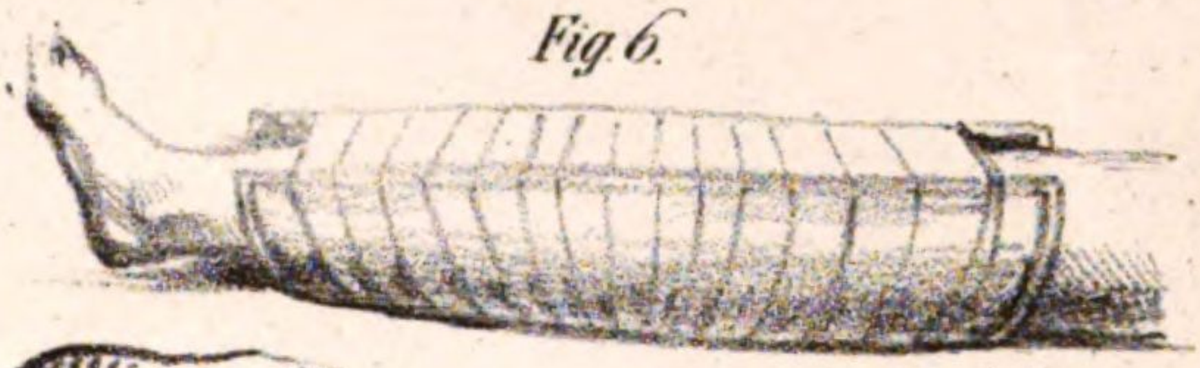

Fig. 6.

Fig. 1.

Fig. 2.

Fig. 5.

20.

BSB Bayerische StaatsBibliothek
MDZ Münchener DigitalisierungsZentrum Digitale Bibliothek

Dieffenbach, Johann Friedrich,

Ueber die Durchschneidung der Sehnen und Muskeln mit 20 lithographirten Tafeln

Berlin 1841
Chir. 78 oa
urn:nbn:de:bvb:12-bsb10390993-8